

Síndrome de absceso hepático secundario a *Klebsiella pneumoniae* hiper mucoviscosa con involucro pulmonar

Raúl Carrillo Esper^{1*}, José Luis Soto Hernández², Carlos Alberto Peña Pérez³, Luis Daniel Carrillo Córdoba⁴, Carlos Alberto Carrillo Córdoba⁵ y Dulce María Carrillo Córdoba⁶

¹Unidad de Terapia Intensiva, Fundación Clínica Médica Sur; ²Servicio de Infectología, Instituto Nacional de Neurología y Neurocirugía Dr. Manuel Velasco Suárez; ³Medicina Intensiva, Fundación Clínica Médica Sur; ⁴Servicio Social, Fundación Clínica Médica Sur y ⁵Facultad de Medicina, Universidad Nacional Autónoma de México

Resumen

El síndrome de absceso hepático secundario a *Klebsiella pneumoniae* (SAHK) es una enfermedad infecciosa emergente caracterizada por absceso hepático monomicrobiano, bacteriemia e infección metastásica. El SAHK es endémico en Taiwán, pero se han descritos casos en otras regiones. Es causado por cepas de *Klebsiella pneumoniae* serotipo K1, rmpA y MagA positivas, que fenotípicamente muestran la característica de hiper mucoviscosidad. Paciente de 69 años previamente sano que presentó cuadro caracterizado por fiebre, absceso hepático, choque séptico, bacteriemia y neumonía. En los cultivos desarrolló *Klebsiella pneumoniae* con fenotipo hiper mucoviscoso con signo del asa positivo. La enferma respondió al manejo antibiótico a base de ceftriaxona, meropenem, amikacina y al drenaje percutáneo del absceso hepático. Es importante alertar a la comunidad médica en relación con esta infección emergente.

PALABRAS CLAVE: Síndrome de absceso hepático secundario a *Klebsiella pneumoniae*. Hiper mucoviscosidad. Signo del asa.

Abstract

Klebsiella pneumoniae liver abscess syndrome (KLAS) is an emerging infection characterized by primary monomicrobial liver abscess, bacteremia and metastatic complications. KLAS is endemic in Taiwan but additional cases has also been described in other world regions. It's caused by strains of *K. pneumonia* serotype K1, rmpA, magA positive, displaying hyper mucoviscosity. We present the case of a previously healthy 69 years old patient who developed fever, liver abscess, septic shock, bacteremia, and pneumonia. In cultures grew hyper mucoviscous phenotype of *K. pneumonia* characterized by positive "string test". The patient responded favourably to antibiotic therapy with ceftriaxone, meropenem, amikacin and percutaneous drainage of the abscess. Increased awareness about this globally emerging infection by physicians could allow earlier detection and optimal treatment.

KEY WORDS: *Klebsiella pneumoniae* liver abscess syndrome. Hyper mucoviscosity. String test.

Correspondencia:

*Raúl Carrillo Esper
Unidad de Medicina Intensiva
Fundación Clínica Médica Sur
Puente de Piedra, 150
Col. Toriello Guerra, Del. Tlalpan, C.P. 14050, México, D.F.
E-mail: revistacma95@yahoo.com.mx

Fecha de recepción en versión modificada: 20-09-2012

Fecha de aceptación: 14-11-2012

Síndrome de absceso hepático secundario a *Klebsiella pneumoniae* hiper mucoviscosa con involucro pulmonar

El SAHK es una infección adquirida en la comunidad secundaria a cepas altamente virulentas de *Klebsiella* hiperproductoras de polisacáridos capsulares. Se caracteriza por la presencia de absceso hepático, bacteriemia y complicaciones sépticas metastásicas, de las que destaca la endoftalmítis. Es una enfermedad endémica en Asia, en especial en Taiwán, pero recientemente se han descrito casos aislados en otras regiones, en las que su incidencia va en aumento¹⁻³.

El objetivo de este trabajo es presentar un caso de SAHK y revisar la literatura relacionada con esta entidad, con el objetivo de alertar a la comunidad médica sobre esta infección emergente.

Caso clínico

Mujer de 69 años sin antecedentes previos de relevancia. Presentó cuadro de inicio súbito caracterizado por astenia, adinamia, cefalea, mialgias, escalofríos y fiebre de 39 °C de 2 días de evolución que no mejoró con analgésicos, por lo que decide acudir al hospital. A su ingreso al servicio de urgencias con presión arterial de 70/40 mmHg, frecuencia cardíaca de 90/min, frecuencia respiratoria de 24/min, temperatura de 39 °C y oximetría con saturación de oxígeno del 85% que mejoró con oxígeno suplementario con máscara facial a 91%. A la exploración física con dolor en flanco y fosa ilíaca derechos, sin hepatomegalia ni hepatalgia, sin signos de irritación peritoneal. Resto de la exploración irrelevante. Radiografía simple de tórax a su ingreso sin infiltrados. En los estudios de laboratorio destacó la presencia de leucopenia, trombocitopenia, hiperbilirrubinemia con hipertransaminasemia, incremento en los valores séricos de procalcitonina, y en la gasometría arterial acidosis metabólica (Tabla 1). En el ultrasonido (USG) hepático y de vías biliares se observó imagen hipoecoica, septada en segmento VI hepático, sin dilatación de la vía biliar ni presencia de litiasis vesicular (Fig. 1). En la tomografía computarizada (TC) de abdomen se observó imagen hipodensa multiloculada, de bordes irregulares en segmento VI hepático con reforzamiento de la pared al contraste intravenoso (Fig. 2). Por lo anterior se decidió su traslado a la unidad de terapia intensiva (UTI) con el diagnóstico de choque séptico, *acute physiology and chronic health*

evaluation II (APACHE II) de 15 puntos (mortalidad predicha 30.4%), *sequential organ failure assessment* (SOFA) de 8 puntos (mortalidad predicha 33%). Poco después de su ingreso y de una crisis de broncospasmo con dificultad respiratoria e hipoxemia se intubó e inició apoyo mecánico ventilatorio, implementando proceso de manejo para sepsis y choque séptico a partir de las recomendaciones de la campaña para incrementar la sobrevivencia en sepsis. Según lo anterior se llegó al diagnóstico de sepsis grave más choque séptico secundario a absceso hepático, por lo que inició manejo antimicrobiano a base de ceftriaxona y metronidazol a dosis de 2 g/12 h y 500 mg/8 h, respectivamente. Su evolución en la UTI se caracterizó por la presencia de signos de respuesta inflamatoria sistémica asociados a escalofríos, hipotensión, signos de hipoperfusión tisular, hipoxemia, acidosis láctica. Al tercer día de estancia en la UTI, y con la persistencia de cuadro clínico caracterizado por signos de respuesta inflamatoria sistémica asociados a escalofríos, hipotensión, signos de hipoperfusión tisular, desarrolló infiltrados pulmonares con broncograma aéreo (Fig. 3) y secreción bronquial purulenta de la que se tomó muestra mediante lavado bronquioloalveolar (LBA). En la muestra de LBA se observó en la tinción de Gram abundantes polimorfonucleares (> 30/campo) y bacilos gramnegativos. En el cultivo hubo desarrollo de *K. pneumoniae* hiper mucoviscosa (Fig. 4). La cepa aislada fue susceptible a cefalosporinas, aminoglucósidos, quinolonas y carbapenémicos. Los antígenos tumorales y prueba serológica de amibiasis fueron negativos.

A partir de la presencia de absceso hepático, signos de respuesta inflamatoria sistémica, infección metastásica pulmonar y desarrollo en cultivo de *K. pneumoniae* hiper mucoviscosa se llegó al diagnóstico de SAHK.

Por lo anterior se decidió la punción y drenaje percutáneo del absceso hepático y se ajustó el esquema antimicrobiano sustituyendo ceftriaxona por meropenem 1 g/8 h y amikacina 1 g/24 h. El material obtenido de la punción fue de 30 ml y de características hematopurulentas. En el estudio citológico con abundantes eritrocitos y polimorfonucleares. No se observaron bacterias y el cultivo fue negativo. La evolución a la mejoría con resolución del proceso inflamatorio/infeccioso, involución de los infiltrados pulmonares y reducción en el tamaño del absceso hepático. La enferma fue dada de alta a su domicilio con tratamiento antimicrobiano. El catéter intrahepático se extrajo 2 semanas después de su introducción con la paciente asintomática, con cuenta leucocitaria y proteína C reactiva en límites normales.

Tabla 1. Parámetros de laboratorio obtenidos al ingreso hospitalario

Parámetro	Valor	Valor de referencia
Leucocitos totales	$2.7 \times 10^3/\mu\text{l}$	(4.5-11.0)
Plaquetas	$109 \times 10^3/\mu\text{l}$	(150-450)
Hemoglobina	12.7 g/dl	(13.0-17.0 g/dl)
BUN	21.5 mg/dl	(8.0-20.0 mg/dl)
Creatinina sérica	1.09 mg/dl	(0.44-1.03 mg/dl)
Bilirrubina total	3.05 mg/dl	(0.40-1.50 mg/dl)
Bilirrubina directa	2.01 mg/dl	(0.0-0.30 mg/dl)
Alanina aminotransferasa	188 U/l	(14-54 U/l)
Aspartato aminotransferasa	180 U/l	(15-41 U/l)
Fosfatasa alcalina	360 U/l	(32-91 U/l)
γ -glutamil aminotranspeptidasa	206 U/l	(7-50 U/l)
Deshidrogenasa láctica	355 U/l	(98-192 U/l)
Lipasa sérica	21 U/l	(0-160 U/l)
Procalcitonina	8.99 ng/ml	(0.0-0.05 ng/ml)
pH*	7.30	(7.4 \pm 0.030)
paO ₂ *	220 mmHg	(64 \pm 6.4)
paCO ₂ *	28.6 mmHg	(27.8 \pm 3.63)
SaO ₂ *	98%	(96-100%)
Lactato	3 mmol/l	(< 1.2 mmol/l)
HCO ₃ ⁻ *	13.9 mmol/l	(17 \pm 1.9)
SBE*	-10.8 mmol/l	(3 \pm 3)

*Valores ajustados para la altura de la Ciudad de México, D.F.
BUN: nitrógeno ureico en sangre.

Discusión

El género *Klebsiella* es parte de la familia *Enterobacteriaceae*, descrito por E. Klebs en el siglo XIX. Son bacilos gramnegativos, no móviles, que se caracterizan por tener una gruesa cápsula de polisacáridos que le confiere resistencia a la mayoría de los mecanismos de defensa del huésped. Se han descrito siete especies; de estas destacan como agentes patógenos en humanos *K. pneumoniae*, *K. oxytoca*, *K. ozaenae* y *K. rhinoscleromatis*. *Klebsiella* expresa dos diferentes antígenos en su superficie que determinan su patogenicidad, el lipopolisacárido o antígeno O, y el polisacárido capsular o antígeno K. Se han descrito 77 serotipos de antígeno K y 9 de antígeno O. La producción de

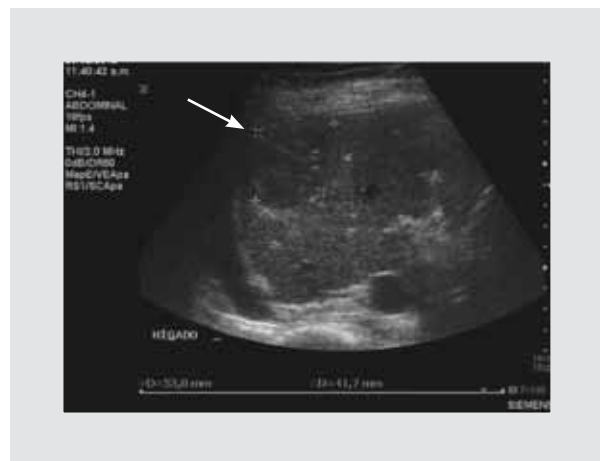

Figura 1. Ultrasonido hepático donde se observa imagen hipoeoica septada de 5.3 x 4.1 cm en segmento VI hepático (flecha).

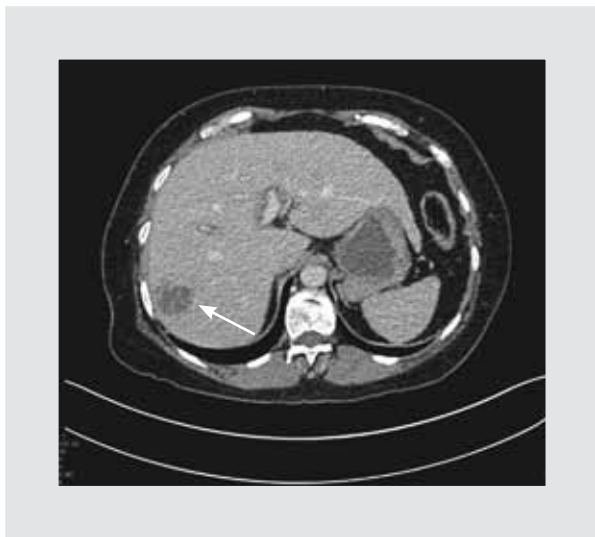

Figura 2. TC donde se observa imagen hipodensa de bordes irregulares en segmento VI hepático (flecha) con reforzamiento de la pared al contraste intravenoso y septos internos (fase venosa).

adhesinas por *Klebsiella* favorece la colonización, lo que predispone al desarrollo de diferentes infecciones, de las que destacan infecciones nosocomiales, bacteriemia, neumonía adquirida en la comunidad, rinoscleroma y ozena. Las cepas nosocomiales de *Klebsiella* pueden ser resistentes a múltiples antibióticos; el mecanismo es mediado por plásmidos y se debe a la producción de β -lactamasas de espectro ampliado y carbapenemasas⁴⁻⁶.

El SAHK es una entidad infecciosa emergente, secundaria a *K. pneumoniae*, que tiene un comportamiento

clínico diferente al resto de infecciones relacionadas a esta bacteria. El principal factor de riesgo es la diabetes *mellitus*, pero la mayoría de los enfermos que lo desarrollan son previamente sanos, y en los casos descritos, fuera del Sudeste asiático, un buen número de estos son, por una razón desconocida, de ascendencia asiática o filipinos, pero se han descrito cada vez más casos en enfermos de otros grupos étnicos⁷⁻⁹.

El SAHK se manifiesta con fiebre y malestar general, en el 50% de los casos con ictericia, hepatomegalia y dolor en el cuadrante superior derecho. Entre los rasgos que distinguen a este síndrome se encuentran sus complicaciones, de las que destacan la bacteriemia y las infecciones metastásicas, que se presentan del 10-13% de los casos, y son de especial gravedad la endoftalmítis, abscesos cerebrales y meningitis, pero también se han descrito fascitis necrotizante e infección de la pared gástrica¹⁰⁻¹².

El patrón morfológico del SAHK en el USG y TC se caracteriza por la presencia de una lesión sólida, de márgenes irregulares, multiloculada y no comunicante, con una baja tendencia a la licuefacción, lo que explica por qué al puncionarse la cantidad de material obtenido es poco abundante^{13,14}.

Las cepas de *K. pneumoniae* causantes del SAHK se caracterizan por ser hiperproductoras de polisacáridos, lo que les da una característica especial de «hipermucosidad», lo que se corrobora por crecimiento de colonias pegajosas y la prueba del asa, en la cual característicamente se observa la filancia de este

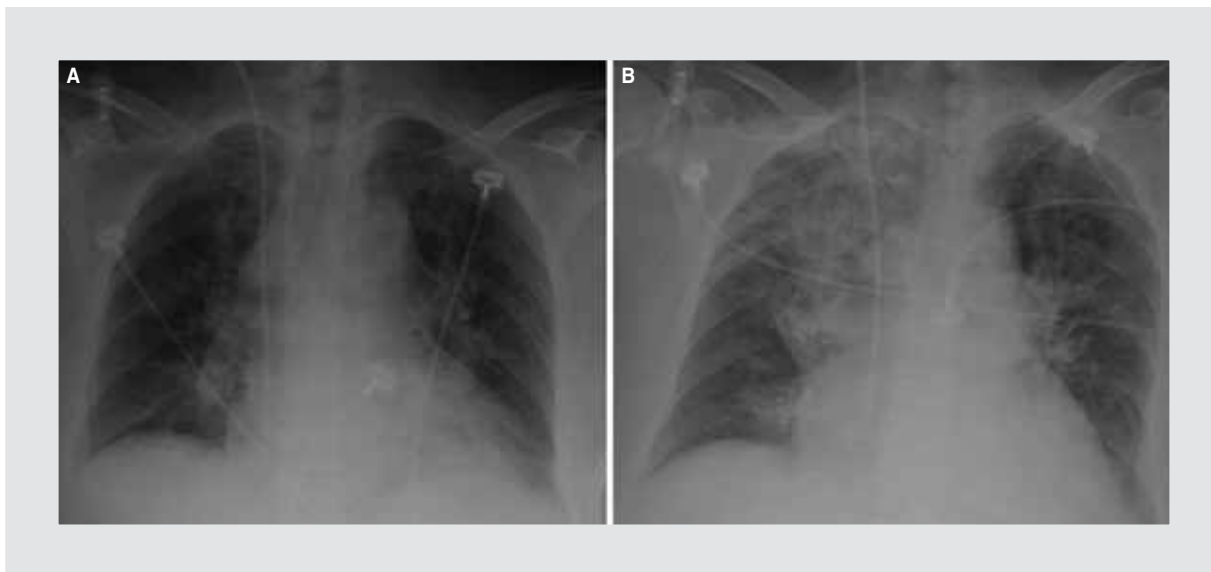


Figura 3. **A:** radiografía simple de tórax al ingreso a la UTI sin evidencia de infiltrados. **B:** radiografía simple de tórax posterior a bacteriemias donde se observa infiltrado alveolar apical, basal derecho y parahiliar izquierdo.



Figura 4. Colonias de *K. pneumoniae* donde se observa la filancia secundaria a la hiper mucoviscosidad («signo del asa») característica de las cepas productoras del SAHK.

producto mucoide al ser traccionado por el asa bacteriológica. Los serotipos de *Klebsiella* causantes de este síndrome son principalmente los K1 y en menor grado K2. El fenotipo hiper mucoviscoso del serotipo K1 de *K. pneumoniae* es mediado por el gen *A* asociado a mucoviscosidad (*MagA*, recientemente renombrado wzy_{kpK1}), que es fundamental para la síntesis de la red de exopolisacáridos. Este gen se localiza en el operón *capsular polysaccharide synthesis (cps)*. El plásmido *regulator of mucoide phenotype A (rmpA)* es el activador transcripcional del locus $cpswzy_{kpK1}$, mecanismo molecular que amplifica la síntesis de polisacáridos en el serotipo K1 de *K. pneumoniae*^{15,16}.

La patogenicidad del serotipo K1 de *K. pneumoniae* está determinada no solamente por la expresión del gen wzy_{kpK1} y la consecuente hiperproducción de polisacáridos, sino también por la expresión del gen de *aerobactina*, el cual se encuentra en la misma kilobase. La *aerobactina* es un sideróforo que mantiene un flujo constante de hierro a la bacteria, mecanismo que incrementa 100 veces su letalidad. De esta manera, *Klebsiella* no solo evita la fagocitosis por polimorfonucleares y la acción del complemento por la presencia de los polisacáridos, sino que es más activa y letal al tener un aporte asegurado de hierro; estos mecanismos se han implicado en la patogenicidad de este serotipo y en el desarrollo del SAHK^{17,18}.

La etiopatogenia del SAHK no se conoce con precisión. La gran mayoría de estos enfermos no tienen

enfermedad hepatobiliar que predisponga a infección endógena, ni existe historia de contacto con otros enfermos. Por lo anterior se ha postulado la transmisión oral-fecal a partir de la tipificación molecular de aislamientos de contactos, miembros de la familia y medio ambiente¹⁹.

El tratamiento es a base de antibióticos y drenaje percutáneo del absceso hepático. Es importante mencionar que la mayoría de las cepas de *Klebsiella* causantes del SAHK son sensibles a cefalosporinas de tercera generación y carbapenémicos^{20,21}.

El caso que presentamos es característico de SAHK, tanto en su presentación clínica como en el aislamiento de la *K. pneumoniae* hiper mucoviscosa. Es interesante mencionar que el foco metastásico secundario a la bacteriemia se presentó a nivel pulmonar, evento de importancia clínica debido a que el involucro pulmonar se asocia con poca frecuencia a este síndrome y del que existen muy pocos casos reportados²². En relación con el no desarrollo de *K. pneumoniae* en el material obtenido de la punción/drenaje del absceso, la explicación que tenemos es que esta se realizó al cuarto día de haber iniciado el esquema antimicrobiano. No se practicó al ingreso debido a que la enferma presentaba alargamiento de tiempos de coagulación, trombocitopenia y choque.

El SAHK es una infección emergente adquirida en la comunidad, poco frecuente en nuestro medio, pero que deberá tomarse en cuenta en el diagnóstico diferencial de aquellos enfermos, en especial previamente sanos, que se presenten con absceso hepático asociado a bacteriemia intensa e infección metastásica y que en los cultivos desarrollen *K. pneumoniae* con fenotipo hiper mucoviscoso.

Bibliografía

1. Wang JH, Liu YC, Lee SS. Primary liver abscess due to *Klebsiella pneumoniae* in Taiwan. *Clin Infect Dis*. 1998;26:1434-8.
2. Tsai FC. Pyogenic liver abscess as endemic disease, Taiwan. *Emerging Infect Dis*. 2008;14:1592-600.
3. Nadasy KA, Domiati-Saas R, Tribble MA. Invasive *Klebsiella pneumoniae* syndrome in North America. *Clin Infect Dis*. 2007;45:25-8.
4. Podschun R, Ullmann U. *Klebsiella spp.* as a nosocomial pathogens: epidemiology, taxonomy, typing methods and pathogenicity factors. *Clin Microbiol Rev*. 1998;11:589-603.
5. Hirsh EB, Tam VH. Detection and treatment options for *Klebsiella pneumoniae* carbapenemases (KPCs): an emerging cause of multidrug-resistant infection. *J Antimicrob Chemother*. 2010;65:1119-25.
6. Yu VL, Hansen DS, Ko WC, et al. Virulence characteristics of *Klebsiella* and clinical manifestations of *K. pneumoniae* bloodstream infection. *Emerg Infect Dis*. 2007;13:986-93.
7. Ko WC, Paterson DL, Sagnimeni AJ, et al. Community-acquired *Klebsiella pneumoniae* bacteremia: global differences in clinical patterns. *Emerg Infect Dis*. 2002;8:160-6.
8. Lederman ER, Crum NF. *Klebsiella* liver abscess: a coast-to-coast phenomenon. *Clin Infect Dis*. 2005;41:273.
9. Casella F, Finazzi L, Repetti V, et al. Liver abscess caused by *Klebsiella pneumoniae*: two case reports. *Cases J*. 2009;2:6879.

10. Fang CT, Lai SY, Yi WC, Hsueh PR, Liu KL, Chang SC. *Klebsiella pneumoniae* genotype K1: an emerging pathogen that causes septic ocular or central nervous system complications from pyogenic liver abscess. *Clin Infect Dis* .2007;45:284-93.
11. Dylewski JS, Dylewski I. Necrotizing fasciitis with *Klebsiella* liver abscess. *Clin Infect Dis*. 1998;27:1561-2.
12. Chuang YP, Fang CT, Lai SY, Chang SC, Wang JT. Genetic determinants of capsular serotype K1 of *Klebsiella pneumoniae* causing primary pyogenic liver abscess. *J Infect Dis*. 2006;193:645-54.
13. Fang CT. A novel virulence gene in *Klebsiella pneumoniae* strain causing primary liver abscess and septic metastatic complications. *J Exp Med*. 2004;199:697-705.
12. Vila A, Cassata A, Pagella H, et al. Appearance of *Klebsiella pneumoniae* liver abscess syndrome in Argentina: case report and review of molecular mechanisms of pathogenesis. *Open Microbiol J*. 2011;5: 107-13.
13. Hui JY, Yang MK, Cho DH, et al. Pyogenic liver abscesses caused by *Klebsiella pneumoniae*: US appearance and aspiration findings. *Radiology*. 2007;242:769-76.
14. Kim SB, Je BK, Lee KY, Lee SH, Chung HH, Cha SH. Computed tomographic differences of pyogenic liver abscesses caused by *Klebsiella pneumoniae* and non-*Klebsiella pneumoniae*. *J Comput Assist Tomogr*. 2007;31:59-65.
15. Chuang YP, Fang CT, Lai SY, Chang SC, Wang JT. Genetic determinants of capsular serotype K1 of *Klebsiella pneumoniae* causing primary pyogenic liver abscess. *J Infect Dis*. 2006;193:645-54.
16. Struve C, Bojer M, Nielsen EM, Hansen DS, Krogfelt KA. Investigation of the putative virulence gene *MagA* in a worldwide collection of 495 *Klebsiella* isolates: *magA* is restricted to the gene cluster of *Klebsiella pneumoniae* capsule serotype K1. *J Med Microbiol*. 2005;54:1111-3.
17. Nassif X, Sansonetti PJ. Correlation of the virulence of *Klebsiella pneumoniae* K1 and K2 with the presence of a plasmid encoding *aerobactina*. *Infect Immun*. 1986;54:603-8.
18. Kawai T. Hypermucoviscosity: an extremely sticky phenotype of *Klebsiella pneumoniae* associated with emerging destructive tissue abscess syndrome. *Clin Infect Dis*. 2006;42:1359-61.
19. Chiu CH, Su LH, Wu TL, Hung IJ. Liver abscess caused by *Klebsiella pneumoniae* in siblings. *J Clin Microbiol*. 2001;39:2351-3.
20. Keynan Y, Rubinstein E. The changing face of *Klebsiella pneumoniae* infection in the community. *Int J Antimicrob Agents*. 2007;30:385-9.
21. Lederman ER, Crum NF. Pyogenic liver abscess with a focus on *Klebsiella pneumoniae* as a primary pathogen: an emerging disease with unique clinical characteristics. *Am J Gastroenterol*. 2005;100:322-31.
22. Sobirk SK, Struve C, Jacobsson SG. Primary *Klebsiella pneumoniae* liver abscess with metastatic spread to lung and eye, a north-European case report of an emerging syndrome. *Open Microbiol J*. 2010;4:5-7.