

## Ataxia telangiectasia. Diagnóstico y seguimiento en una serie de cuatro casos

César Eduardo Monterrubio Ledezma<sup>1,6</sup>, Alfredo Corona Rivera<sup>1,2,6</sup>, Jorge Román Corona Rivera<sup>3,6</sup>, Lourdes Jocelyn Rodríguez Casillas<sup>1</sup>, Juan Hernández Rocha<sup>4</sup>, Patricio Barros Nuñez<sup>5,6</sup> y Lucina Bobadilla Morales<sup>1,2,6\*</sup>

<sup>1</sup>Laboratorio de Citogenética, Genotoxicidad y Biomonitorio, Instituto de Genética Humana Dr. Enrique Corona Rivera, Departamento de Biología Molecular y Genómica, Centro Universitario de Ciencias de la Salud, Universidad de Guadalajara; <sup>2</sup>Unidad de Citogenética, Servicio de Hematología Oncología Pediátrica; <sup>3</sup>Servicio de Genética; <sup>4</sup>Neuropediatría de la División de Pediatría, Hospital Civil Nuevo Juan I, Menchaca, OPD; <sup>5</sup>División de Genética, Centro de Investigación Biomédica de Occidente, IMSS; <sup>6</sup>Doctorado en Genética Humana, Departamento de Biología Molecular y Genómica, Centro Universitario de Ciencias de la Salud, Universidad de Guadalajara, Jal.

### Resumen

La ataxia telangiectasia (AT) es un síndrome de inestabilidad cromosómica, con herencia autosómica recesiva, causada por más de 500 mutaciones en el gen ATM, involucrado en la respuesta celular ante el daño al ADN. Su diagnóstico llega a ser difícil debido a la evolución de la enfermedad, su pobre conocimiento y limitado acceso a pruebas diagnósticas. La prueba de daño cromosómico inducido con radiación ionizante (RI) sigue siendo un método sensible para un diagnóstico temprano; este último es indispensable para un mejor manejo y asesoramiento genético. El presente trabajo muestra el diagnóstico y seguimiento de una serie de cuatro casos con AT.

**PALABRAS CLAVES:** Ataxia telangiectasia. Inestabilidad cromosómica. Daño cromosómico inducido por RI.

### Abstract

Ataxia telangiectasia (AT) is a chromosomal instability syndrome with autosomal recessive inheritance, it is caused by more than 500 mutations of the ATM gene, which is involved in the cellular response to DNA damage. The diagnosis becomes difficult due to the evolution of the disease, their poor knowledge, and limited access to diagnostic tests. Chromosomal damage induced by ionizing radiation (IR) assay is still a sensitive method for early diagnosis, and it is essential for better management and genetic counseling. This paper shows diagnosis and follow-up in four cases with AT.

**KEY WORDS:** Ataxia telangiectasia. Chromosomal instability. RI-induced chromosomal damage.

## Introducción

Ataxia telangiectasia es una enfermedad autosómica recesiva, causada por mutaciones en el gen *ATM* (*ataxia*

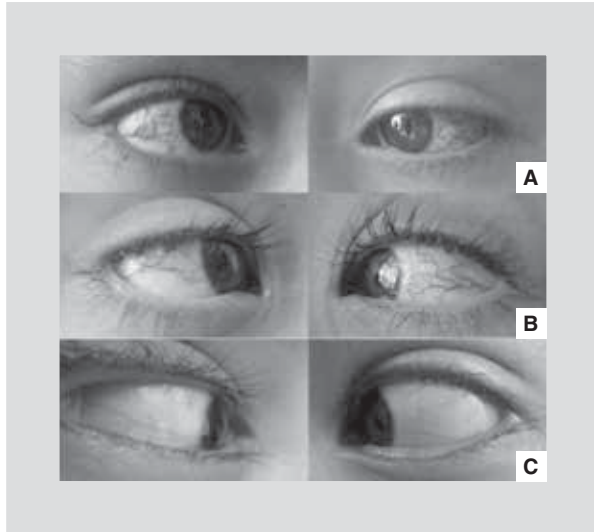
*telangiectasia mutated*, 11q22.3) (OMIM #208900), más de 500 mutaciones han sido descritas<sup>1</sup> y se caracteriza por inestabilidad cromosómica, hipersensibilidad a RI<sup>1,2</sup>, inmunodeficiencia celular y humoral<sup>3</sup>, y susceptibilidad a cáncer (40% de los casos, de tipo linfomáticos y/o epitelial)<sup>4,5</sup>. Clínicamente presenta neurodegeneración con marcha atáxica progresiva y otros desórdenes de movimiento; disartria, retardo mental, apraxia ocular, telangiectasias, inmunodeficiencia e infecciones frecuentes<sup>4,6</sup>; elevación de  $\alpha$ -fetoproteína, hipersensibilidad cutánea a la luz, hipoplasia/ausencia de timo e infecciones recurrentes<sup>3</sup>. Actualmente no existe cura para esta enfermedad, por tanto el objetivo es realizar un diagnóstico temprano y mantener una

### Correspondencia:

\*Lucina Bobadilla-Morales  
Laboratorio de Citogenética, Genotoxicidad y Biomonitorio  
y Clínica de Asesoramiento Genético  
Instituto de Genética Humana Dr. Enrique Corona Rivera  
Departamento de Biología Molecular y Genómica  
División de Disciplinas Básicas  
Centro Universitario Ciencias de la Salud  
Universidad de Guadalajara  
Sierra Mojada, 950, S.L., Edif. P, segundo nivel  
C.P. 44340, Guadalajara, Jal.  
E-mail: lucinabo@cucs.udg.mx

Fecha de recepción: 01-07-2013

Fecha de aceptación: 11-07-2013



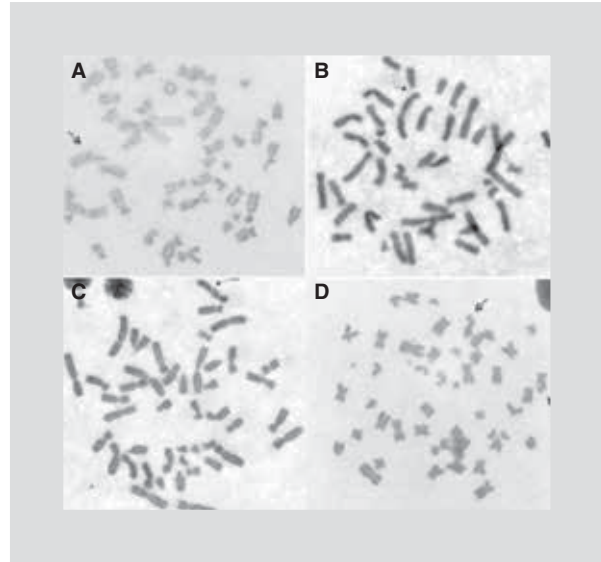
**Figura 1.** Telangiectasias oculares de pacientes con AT. **A:** caso 1. **B:** caso 2. **C:** caso 3. El caso 4 no presentó telangiectasias oculares.

mejor calidad de vida con un adecuado asesoramiento a la familia y manejo integral de las infecciones y neoplasias<sup>7,8</sup>. El presente reporte muestra el diagnóstico y evolución de cuatro casos.

## Presentación de casos

### Caso 1

Femenino, actualmente de 15 años de edad, originaria y residente de Tonalá, Jalisco. Padres no consanguíneos, madre hipertensa. Hermano similarmente afectado (caso 2). Gesta uno, al segundo mes del embarazo con amenaza de aborto por consumo de alcohol, control prenatal regular con ecosonogramas normales, ganancia ponderal aproximada 10 kg. Nacimiento de producto a término vía cesárea por no evolución del trabajo de parto, peso al nacer 3,100 g (Percentil [Pc] 50), talla 50 cm (Pc 75). Primeros 3 años de vida con buen desarrollo psicomotor. Inicia a los 3 años de edad con alteración progresiva en la marcha hasta imposibilidad para deambular a los 7 años de edad aun con uso de prótesis en ambos pies. Las telangiectasias oculares se presentaron desde los 4 años. Ha tenido una evolución tórpida, escuela primaria interrumpida al primer año por infecciones frecuentes de vías respiratorias bacterianas y micóticas, déficit en el aprendizaje del 40%; diagnosticada con síndrome pancerebeloso, apraxia oculomotora, retraso psicomotor y del habla; bronquiectasias, infección de vías urinarias frecuentes y desnutrición crónica. Somatometría (12 años 4 meses): peso 20 kg (−3.8 desviación



**Figura 2.** Metafases con daño cromosómico representativo inducido por RI. Las flechas indican: **(A)** delección terminal, **(B)** gap cromosómico, **(C)** gap cromatídico y **(D)** rompimiento cromatídico.

estándar [DE]), talla 1.23 m (−4.28 DE), perímetro cefálico (PC) 49.5 cm (−3.28 DE), tórax 55.5 cm, esternón 12 cm, abdomen 49 cm, mano 13.5 cm, pie 17 cm, distancia intercantal interna (DII) 32 mm, fisura palpebral derecha (FPD) 30 mm, fisura palpebral izquierda (FPI) 30 mm, pabellón auricular (PA) 55 mm, boca 43 mm, *filtrum* 11 mm. Exploración física: *habitus* ectomórfico, caquexia, normocéfalo, hipertrichosis frontociliar, hirsutismo, telangiectasia ocular bilateral (Fig. 1), *pectus excavatum*, campos pulmonares con estertores crepitantes bilaterales y abundantes expectoraciones; sin alteración cardíaca, no megalias abdominales, dedos en palillo de tambor cianóticos, piel seca y opaca; manchas café con leche < 0.2 mm en tórax, espalda y extremidades; *nevi* en cara, manos y planta de pies. Exámenes de laboratorio e imagen: biometría hemática (BH) con leucocitos  $10.0 \times 10^3/\mu\text{l}$  (neutrófilos 76.9%, linfocitos 15.6%), hemoglobina (HGB) 9.3 g/dl, hematocrito (HCT) 26.9%, volumen corpuscular medio (MCV) 84.6 fl, hemoglobina corpuscular media (MCH) 29.2 pg, plaquetas  $488 \times 10^3/\mu\text{l}$ . Frotis de sangre periférica (FSP) con anemia micro/hipo con tendencia a la trombocitosis. Inmunoglobulina G (IgG) 1,320 mg/dl, inmunoglobulina A (IgA) 248 mg/dl, inmunoglobulina M (IgM) 209 mg/dl, inmunoglobulina E (IgE) < 16.4 UI/ml. Antiestreptolisinas < 52.8 UI/ml, velocidad de sedimentación globular (VSG) 40 mm/h, glucosa 73 mg/dl, creatinina 0.3 mg/dl, pruebas de función hepática, electrolitos séricos y examen general de orina normales. Tomografía computarizada (TC) de

cráneo con pérdida de volumen cortical de predominio en lóbulos cerebelosos. Imágenes resonancia magnética (IRM) cráneo con atrofia cerebelosa generalizada. Electroencefalograma (EEG) normal. Cariotipo 46,XX, en el cual no se observó daño cromosómico espontáneo. El daño cromosómico inducido con 1 Gy de RI fue de 42.5% de metafases con daño, el cual fue interpretado como positivo para inestabilidad cromosómica (incremento estadísticamente significativo con respecto a controles) (Fig. 2).

## Caso 2

Masculino, edad actual 9 años 11 meses, gesta dos, el cual presentó amenaza de aborto a pesar de un buen control prenatal y ecos normales, ganancia ponderal aproximada 10 kg. Embarazo a término, nace vía cesárea indicada por cesárea previa, peso al nacer 2,800 g (Pc 25), talla 49 cm (Pc 50). Presentó retardo en el lenguaje, pero el resto del desarrollo psicomotor fue acorde a la edad. Cuadro entérico y deshidratación al año de edad. Marcha atáxica y aparición de telangiectasias oculares (Fig. 1) desde los 4 años 6 meses de edad. Escolaridad interrumpida al segundo año de primaria por infecciones frecuentes de vías respiratorias, dificultad respiratoria y desnutrición. Somatometría (7 años 4 meses): talla 1.17 m (Pc 10), PC 51 cm (Pc 25), tórax 57.5 cm, esternón 11 cm, abdomen 59 cm, mano 13 cm, pie 16.5 cm, DII 34 mm, FPD 26 mm, FPI 26 mm, PA 52 mm, boca 44 mm, *filtrum* 13 mm. Exploración física: *habitus* ectomórfico, normocéfalo, telangiectasia ocular bilateral (Fig. 1), *cubitus valgus*, campos pulmonares con estertores bilaterales, sin alteración cardíaca, no megalias abdominales, dedos en palillo de tambor cianóticos, piel seca y opaca, hipertrichosis generalizada. Exámenes de laboratorio e imagen: BH leucocitos  $9.1 \times 10^3/\mu\text{l}$  (neutrófilos 73.7%, linfocitos 20.3%), HGB 7.4 g/dl, HCT 21.4%, MCV 75.1 fl, MCH 26 pg, plaquetas  $97 \times 10^3/\mu\text{l}$ . FSP con anemia microcítica/hipocrómica y trombocitopenia. Cariotipo 46,XY en el cual no se observó daño cromosómico espontáneo. El daño cromosómico inducido con 1 Gy de RI fue de 48% de metafases con daño, el cual fue interpretado como positivo para inestabilidad cromosómica (incremento estadísticamente significativo con respecto a controles).

## Caso 3

Femenino, 11 años 9 meses, originaria y residente de Juanacatlan, Jalisco. Padres sanos, no consanguíneos,

no similarmente afectados, primera gesta, embarazo sin complicaciones. Nace a las 36 semanas de gestación (SDG) vía cesárea, peso al nacer 2,670 g (pc 5), talla 48 cm (pc 25). Presentó síndrome de dificultad respiratoria del recién nacido. Desarrolló artritis aséptica de rodilla derecha a los 15 días de vida; infecciones de vías respiratorias altas, bajas, de vías urinarias y gastroenteritis desde lactante; desde los 4 meses de edad con crisis convulsivas febriles y tonicoclónicas generalizadas de difícil control que requirieron craneotomía, aunado a retraso psicomotor. Somatometría (9 años 5 meses): talla 1.30 m (−0.4 DE), PC 51.5 cm (−0.4 DE), tórax 55 cm, esternón 12 cm, abdomen 49 cm, mano 14.5 cm, pie 19 cm, DII 31 mm, FPD 29 mm, FPI 29 mm, PA 53 mm, boca 45 mm, *filtrum* 5 mm. Exploración física: *habitus* ectomórfico, normocéfalo, facies delgada, cabello de baja implantación en nuca, hipertrichosis frontal, epicanto superior, telangiectasias en párpados y conjuntivas bilateral (Fig. 1), puente nasal ancho, paladar ojival, tórax estrecho, *cubitus valgus*, línea simiana variante derecha, clinodactilia de quintos orjeos, hipotrofia muscular generalizada, hipertonia, marcha atáxica y dermatitis atópica. Exámenes de laboratorio e imagen: BH leucocitos  $6.59 \times 10^3/\mu\text{l}$  (neutrófilos 61.3%, linfocitos 33%), HGB 13.7 g/dl, HCT 41.6%, MCV 90.7 fl, MCH 29.8 pg, plaquetas  $201 \times 10^3/\mu\text{l}$ . IgG 1,169 mg/dl, IgA 158 mg/dl, IgM 158 mg/dl, IgE < 14.25 UI/ml. Recuento de CD4 bajo y CD8 normal;  $\alpha$ -fetoproteína 1.01 ng/ml, hormona estimulante de la tiroides (TSH) 1.52 U/ml, glucosa 70 mg/dl, creatinina 0.4 mg/dl, pruebas de función hepática normales. TC cráneo con atrofia cortical, atrofia cerebelosa, EEG con paroxismos de ondas lentas y polipunta, IRM con atrofia en cerebelo y tallo, eco abdominal normal. Cariotipo 46,XX,9qh+ en el cual no se observó daño cromosómico espontáneo. El daño cromosómico inducido con 1 Gy de RI fue de 38% de metafases con daño, el cual fue interpretado como positivo para inestabilidad cromosómica (incremento estadísticamente significativo con respecto a controles).

## Caso 4

Femenino, 12 años 11 meses, originaria y residente de Jalostotitlan, Jalisco. Padres sanos consanguíneos, sin familiares similarmente afectados. Gesta tres con adecuado control prenatal, embarazo sin complicaciones. Nace vía parto a los 8 meses de gestación, peso al nacer 2,650 g, talla 51 cm. Presentó retraso en la marcha y control de esfínteres. A los 10 meses de edad presentó encefalitis posterior a picadura de alacrán,

Tabla 1. Criterios clínicos para el diagnóstico de AT<sup>14</sup> positivos en nuestros pacientes

	Caso 1	Caso 2	Caso 3	Caso 4
– Características neurológicas:				
• Marcha atáxica en los primeros 2-3 años	X	–	X	X
• Signos oculomotores y disartria en edad escolar	X	X	X	X
• Desórdenes del movimiento, empeoramiento de la ataxia, hipomimia facial, dificultad para alimentarse, neuropatía periférica	X	X	X	X
– Al menos uno de los siguientes:				
• Telangiectasia ocular	X	X	X	–
• Elevación sérica de $\alpha$ -fetoproteína, después del año de edad	NV	NV	N	NV
• Rompimientos cromosómicos espontáneos o inducidos con RI	X	X	X	X

N: normal; NV: no valorada.

desde entonces ha presentado fiebre, crisis convulsivas e infecciones frecuentes de vías respiratorias. Diagnosticada con retraso psicomotor y del lenguaje, trastorno de déficit de atención e hiperactividad, discinesia de cuello, trastorno extrapiramidal. Somatometría a los 9 años 2 meses: peso 21.2 kg (–2.11 DE), talla 1.20 m (–1.8 DE), PC 46.5 cm (–4.3 DE), tórax 57.4 cm, abdomen 53 cm, mano 13.5 cm, pie 18.6 cm, DII 26 mm, FPD 26 mm, FPI 26 mm, PA 52 mm, boca 44 mm, *filtrum* 13 mm. Exploración física: telangiectasia en región malar y pabellones auriculares, oftalmológicamente sana, disartria, marcha atáxica y temblor corporal. Exámenes de laboratorio e imagen: BH leucocitos  $9.13 \times 10^3/\mu\text{l}$  (neutrófilos 43.61%, linfocitos 35.93%), HGB 14.48 g/dl, HCT 44.09%, MCV 84.88 fl, MCH 27.88 pg, plaquetas  $234.8 \times 10^3/\mu\text{l}$ . IgG 1,065 mg/dl, IgA 125 mg/dl, IgM 179 mg/dl, IgE 365 U/ml, glucosa 98.3 mg/dl, creatinina 0.54 mg/dl, pruebas de función hepática normales. Recuento de CD4 y CD8 normales. EEG con actividad difusa de moderada a severa y desorganización, disritmia con predominio de ondas  $\delta$ . IRM normal. Cariotipo 46,XX,16qh- en el cual no se observó daño cromosómico espontáneo. El daño cromosómico inducido con 1 Gy de RI fue de 62% de metafases con daño, el cual fue interpretado como positivo para inestabilidad cromosómica (incremento estadísticamente significativo con respecto a controles).

## Discusión

Ataxia telangiectasia es caracterizada por inestabilidad cromosómica y una particular hipersensibilidad a RI<sup>2</sup>, deficiencias en el control de ciclo celular, nivel alto de especies reactivas de oxígeno (ERO)<sup>1</sup>, alteraciones

en señales de transducción mitótica y recombinación meiótica. Causada por 400<sup>3</sup> a más de 500<sup>9</sup> mutaciones bialélicas del gen *ATM* (11q22.3) (OMIM #208900), cuya proteína pertenece a la familia de las fosfatidilinositol-3 cinasas<sup>2,9</sup>. Nosotros presentamos cuatro pacientes minuciosamente valorados tanto clínica como citogenéticamente. Los criterios diagnósticos en nuestros pacientes se muestran en la tabla 1.

Con respecto a la edad de diagnóstico (edad de exploración física), obtuvimos una media de edad de 10 años 1 mes. Dos reportes previos obtuvieron una edad promedio de 6 años 6 meses, en una serie de 48 casos estadounidenses<sup>8</sup> y 7 años 4 meses en 104 pacientes iraníes<sup>9</sup>. Al comparar esos resultados observamos un retraso aproximado de 3 años en la edad de diagnóstico, quizás debido al pobre conocimiento de la enfermedad, su baja incidencia, el no contar con un registro de reporte de casos en el país, y a la dificultad para acceder a métodos o herramientas específicas para el diagnóstico como lo es la prueba de inestabilidad cromosómica mediante la inducción de daño con RI. Este método es suficiente para el diagnóstico citogenético aunado al abordaje clínico, y es más accesible que el estudio molecular; este último resulta ser más costoso. Existen otras pruebas de laboratorio confirmatorias como la ausencia de proteína ATM en *immunoblots*, ausencia de actividad ATM cinasa, síntesis de ADN radorresistente y supervivencia disminuida de colonias celulares después de la inducción con radiación ionizante RI<sup>1</sup>, o pruebas de tamizaje que sugieren el diagnóstico como la linfopenia de células T en recién nacidos, sin embargo ningún método es completamente específico o sensible<sup>10</sup>, por lo que la correlación clínica sigue siendo esencial, además de ser pruebas de limitado acceso.

Tabla 2. Tipos de daño en cromosomas inducidos con 1 Gy de RI en células de sangre periférica de cuatro pacientes con AT

Casos	RTC	RCM	GCM	GCT	DCT	DES	DIC	ANA	FRAG	Pul-veri-zado	Otros	Promedio de daño por metafase	Metafases con daño	Metafa-ses analiza-das	Daño (%)
1	8	1	0	2	2	0	0	3	7	3	1	1.5	17	40	42.5
2	15	1	0	1	0	0	1	0	2	1	0	1.7	12	25	48
3	31	0	2	7	1	2	0	0	0	0	0	1.1	38	100	38
4	26	0	11	16	0	0	0	8	0	0	1	2	31	50	62
Total	80	2	13	26	3	2	1	11	9	4	2			Media	47.8

RTC: rompimiento cromatídico; RCM: rompimiento cromosómico; GCM: *gap* cromatídico; GCT: *gap* cromosómico; DCT: delección cromatídica; DES: desespiralización; DIC: dicéntrico; ANA: anafase; FRAG: fragmentos; otros: incluye endorreducción, doble diminutos, anillos, asociación de acrocéntricos, trirradiales o tetraradiales<sup>12</sup>.

El diagnóstico citogenético de AT se puede realizar por inducción de daño cromosómico con RI medido en las células del paciente<sup>9,11</sup>. En nuestros casos observamos un promedio de daño de 47.8% (Tabla 2), similar a lo previamente reportado, de donde estos pacientes tienen 40-50 veces más daño que la población general<sup>3</sup>. Cabe mencionar que las células de estos pacientes tienen índices mitóticos bajos, ya que sus linfocitos responden pobremente a la fitohemaglutinina<sup>3</sup>; muestra de ello es que en los casos 1 y 2 obtuvimos una cantidad menor de células en metafase para el análisis cromosómico, incluso después de un segundo cultivo celular. El resultado obtenido nos permitió confirmar el diagnóstico citogenéticamente, por lo que esta prueba sigue siendo una herramienta importante para confirmar el diagnóstico.

En cuanto a evolución clínica, en todos los casos ha sido tórpida, con infecciones frecuentes y desnutrición: el caso 1 presentó una tendencia a trombocitosis con constatado en biometrías hemáticas seriadas y frotis de sangre periférica; además de presentar deterioro neurológico y retraso del desarrollo psicomotor y del crecimiento con atrofia cerebelosa, sus niveles de inmunoglobulinas fueron normales; su hermano (caso 2), desde muy temprana edad presentó retraso del lenguaje, cuadros diarreicos y una aparición conjunta de telangiectasias y ataxia, además de anemia microcítica/hipocrómica y trombocitopenia. Ambos hermanos con neuropatía y neumopatía crónicas. El caso 3 desde lactante presentó crisis convulsivas de difícil control, con retraso mental y atrofia cerebelosa, su  $\alpha$ -fetoproteína, inmunoglobulinas, conteo de CD8 fueron normales, pero con conteo de CD4 bajos. El caso 4 fue el único con antecedente de consanguinidad; su principal mor-

bilidad ha sido la marcha atáxica, crisis convulsivas, retraso psicomotor y mental, y microcefalia, sin tener atrofia cerebelosa o telangiectasias oculares. Otros hallazgos fueron anemia e IgE elevada. Algunas recomendaciones de manejo clínico se han propuesto como la terapia con inmunoglobulinas desde temprana edad con el fin de disminuir la incidencia de infecciones o el controversial uso de dexametasona<sup>5</sup>. A la fecha no se han establecido marcadores de progresión de la enfermedad para un mejor seguimiento; los propuestos siguen siendo la  $\alpha$ -fetoproteína, conteo CD4/CD8, células CD45RA-*naive* y la actividad cinasa ATM, y más recientemente la respuesta inflamatoria, relacionada incluso con el desarrollo tumoral<sup>15</sup>.

Es importante mencionar que, actualmente, no existe una cura para pacientes con AT, por lo que un diagnóstico temprano sigue siendo una piedra angular para un mejor manejo y asesoramiento genético<sup>10</sup>, ya que la expectativa de vida se sigue estimando entre los 19-25 años, donde la mayoría mueren antes de los 39 años, principalmente por neumonías infecciosas o broncoaspiración seguido de neoplasias<sup>2,4</sup>. Nosotros proponemos que a pacientes con sospecha clínica de AT se les debe realizar una prueba complementaria de diagnóstico como lo es la inducción de daño cromosómico inducido con RI por ser más accesible y menos costosa, además de un seguimiento estrecho con exámenes generales que incluyan biometría hemática, niveles de inmunoglobulinas, marcadores CD4, CD8 y  $\alpha$ -fetoproteína.

## Agradecimientos

Este trabajo fue apoyado parcialmente por el programa POA de recursos extraordinarios de la Universidad

de Guadalajara y apoyo de becas para alumnos de posgrado por parte del Consejo Nacional de Ciencia y Tecnología (CONACYT). Agradecemos al Instituto Jalisciense de Cancerología por su apoyo para la radiación de los cultivos celulares de nuestros casos.

## Bibliografía

1. Lavin MF, Gueven N, Bottle S, Gatti RA. Current and potential therapeutic strategies for the treatment of ataxia-telangiectasia. *Br Med Bull.* 2007; 81-82:129-47.
2. Reliene R, Schiestl RH. Experimental antioxidant therapy in ataxia telangiectasia. *Clin Med Oncol.* 2008;2:431-6.
3. Navarrete-Meneses MP, Pérez-Vera P. Síndromes de inestabilidad cromosómica asociados con inmunodeficiencia: aspectos citogenéticos de importancia en el diagnóstico. *Pediatrics.* 2012;21(1):13-22.
4. Delfino M, Bruzzone R, Rey A, Delfino A, Pirez MC. Ataxia-telangiectasia (síndrome de Louis-Bar). *Arch Pediatr Urug.* 2006;77(2):154-8.
5. Zielen S, Schubert R. Workshop report: European workshop on ataxia-telangiectasia, Frankfurt, 2011. *J Neurogenet.* 2011;25(3):78-81.
6. Gatti-Richard A. Ataxia-telangiectasia [Louis-Bar syndrome]. *Gene Reviews.* 2010;15-2.
7. Martínez-Grau I, Vargas-Díaz J. Inmunodeficiencia con ataxia telangiectasia. Reporte de un caso. *Inmunología.* 2009;28(1):12-18.
8. Cabana MD, Crawford TO, Winkelstein JA, Christensen JR, Lederman HM. Consequences of a delayed diagnosis of ataxia-telangiectasia. *Pediatrics.* 1998;102:98-100.
9. Moin M, Aghamohammadi A, Kouhi A, et al. Ataxia-telangiectasia in Iran: clinical and laboratory features of 104 patients. *Pediatr Neurol.* 2007;37(1):21-8.
10. Mallott J, Kwan A, Church J, et al. Newborn screening for SCID identifies patients with ataxia telangiectasia. *J Clin Immunol.* 2013;33(3):540-9.
11. Howell RT. Chromosomal instability syndromes. In: Rooney ED, ed. *Human cytogenetics: malignancy and acquired abnormalities. A practical approach.* 3<sup>rd</sup> ed. New York: Oxford University Press Inc; 2001. p. 227-54.
12. Corona-Rivera A, Bobadilla-Morales L, Ceja-Andrade I, Corona-Rivera JR. Las radiaciones ionizantes, efectos en el material genético y en la salud. Universidad de Guadalajara. Colección producción académica de los miembros del Sistema Nacional de Investigadores PRO-SIN/4.