

Síndrome de Eagle

Luis Ernesto Balcázar Rincón^{1*} y Yunis Lourdes Ramírez Alcántara²

¹Hospital General de Zona n.º 2; ²Unidad de Medicina Familiar n.º 13, Instituto Mexicano del Seguro Social (IMSS)

Resumen

El síndrome de Eagle es una entidad raramente identificada clínica y anatomopatológicamente; es definido como la elongación del proceso estiloideo y/o calcificación del ligamento estiloideo. Produce dolor intenso en la región craneocervical y limitación de los movimientos cervicales. Es confundido con la disfunción en la articulación temporomandibular. El diagnóstico de esta entidad se puede hacer en el examen físico con la palpación del proceso estiloideo en la fosa amigdalina; los estudios radiológicos ayudan a confirmar el diagnóstico.

PALABRAS CLAVE: Síndrome de Eagle. Estilohioideo. Calcificación.

Abstract

Eagle's Syndrome is an entity that is rarely clinically and anatomopathologically identified, and is defined as the elongation of the styloid process and/or the calcification of the styloid ligament. It produces intense pain in the craniocervical region and limitation of cervical movements. It can be mistaken for temporomandibular joint dysfunction. The diagnosis of this entity can be done by physical examination with palpation of the styloid process in the tonsillar fossa, and radiological studies help confirm the diagnosis. (Gac Med Mex. 2013;149:552-4)

Corresponding autor: Luis Ernesto Balcázar Rincón, umqbalcazar@gmail.com

KEY WORDS: Eagle's Syndrome. Stylohyoid. Calcification.

Presentación del caso

El caso corresponde a una mujer de 54 años con antecedentes de hipertensión arterial sistémica, dislipidemia y diagnóstico de disfunción de articulación temporomandibular tratada con antiinflamatorios, terapia física y guarda oclusal.

Acudió a consulta al Servicio de Urgencias por sensación de vértigo, cervicalgia y parestesias de extremidades superiores. El tratamiento inicial con vasodilatadores periféricos no mejoró la sintomatología. Al interrogarla acerca de las características del dolor cervical comenta que es irradiado a la región temporomandibular y se exacerba con los movimientos rotatorios

de la cabeza hacia el lado izquierdo; además tiene dificultad para conciliar el sueño durante la noche por sensación de cuerpo extraño faríngeo.

Hallazgos por imagen

Se realizó una ortopantomografía en la que se identificaron los procesos estiloideos elongados bilateralmente (Fig. 1). Posteriormente se realizó un estudio tomográfico simple de la articulación temporomandibular y se observó una elongación y calcificación de ambos procesos estilohioideos: el izquierdo medía 65.7 mm y el derecho, 84.3 mm de longitud (Fig. 2). Las reconstrucciones en tres dimensiones (3D) confirmaron los hallazgos (Figs. 3 y 4). Con ello se llegó al diagnóstico de síndrome de Eagle.

Correspondencia:

*Luis Ernesto Balcázar Rincón
Servicio de Urgencias
Hospital General de Zona N.º 2 IMSS
Calzada Emilio Rabasa, s/n
Col. Centro, C.P. 29000, Tuxtla Gutiérrez, Chis.
E-mail: umqbalcazar@gmail.com

Fecha de recepción: 15-08-2013

Fecha de aceptación: 12-09-2013

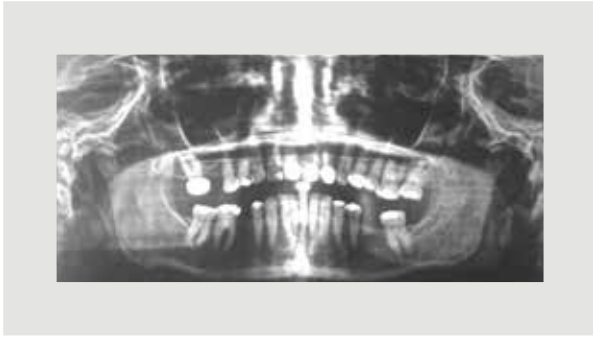

Figura 1. *Elongación y calcificación bilateral del proceso estiloideo.*

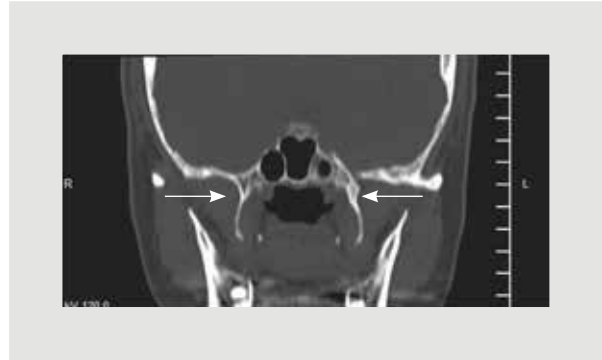


Figura 2. *Corte coronal de tomografía computarizada de articulación temporomandibular. Se observa alargamiento de los procesos estiloideos de forma bilateral.*

Discusión

El síndrome de Eagle es una entidad raramente identificada clínica y anatomopatológicamente. Fue descrito por primera vez por el Dr. Watt W. Eagle en 1937, quien informó de varios casos de procesos estiloideos elongados asociados a síntomas de dolor vago en cabeza, cuello y orofacial¹. Sus trabajos dieron origen al término de síndrome de Eagle.

Se trata de una entidad poco conocida pero que debe tenerse en consideración en el diagnóstico diferencial de algunas cervalgias y en los casos de neuralgia del glosofaríngeo². Existe una asociación del síndrome con un traumatismo previo, una amigdalectomía o la pérdida de elasticidad de los tejidos blandos y tendones asociados a la edad³. Se relata la incidencia del alargamiento del proceso estiloideo en el 4-28% de la población, mientras que las calcificaciones del ligamento estiloideo son encontradas en el 4% de la población⁴. Se estima que el 85% de los casos acontecen en mujeres⁵.

Clínicamente puede presentarse de dos maneras diferentes. La primera (síndrome clásico) se caracteriza por dolor espástico y persistente en la faringe, sialorrea y náuseas en pacientes que pueden haber sido sometidos a amigdalectomía y que tienen unas estiloideos mayores de 3 cm u osificación del ligamento estiloideo. El otro tipo (síndrome estilocarotídeo) se caracteriza por dolor faríngeo que se acentúa con los movimientos de la cabeza, dolor de cabeza y vértigo en pacientes que no han sido sometidos a cirugías previas. Ambos casos se confunden habitualmente con neuralgia del glosofaríngeo^{2,6}.

En muchas ocasiones, los síntomas pueden ser confundidos con los presentes en el desorden temporomandibular, tales como dolor facial, sensación de cuerpo extraño en la orofaringe, limitaciones en los movimientos de la cabeza, cuello y apertura oral, otalgia, cefalea y disfagia⁴.

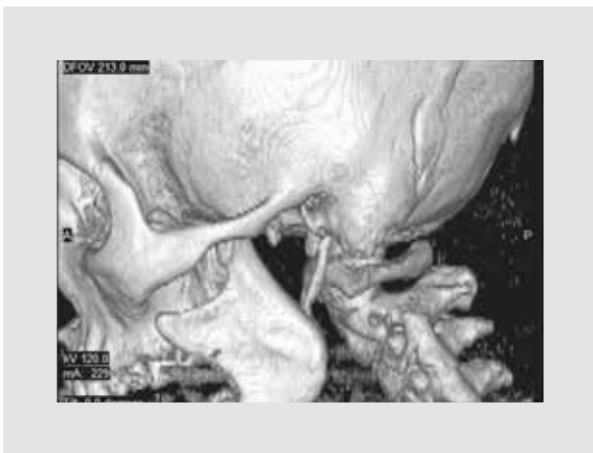

Figura 3. *Vista lateral izquierda de tomografía con reconstrucción 3D donde se aprecia elongación de la apófisis estiloidea.*

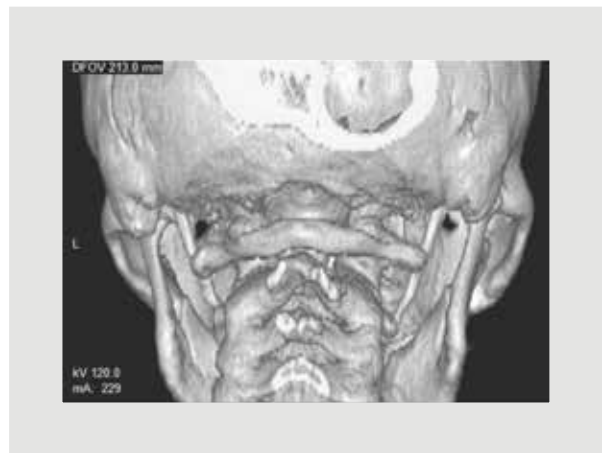

Figura 4. *Tomografía con reconstrucción 3D que revela la elongación bilateral de la apófisis estiloidea.*

El diagnóstico se basa en la clínica y los estudios radiológicos. En el examen físico se sugiere colocar el dedo índice en la fosa tonsilar y palpar el pilar anterior desde la base hasta la parte superior, incluyendo la superficie de la amígdala; el proceso estiloides se palpa como una cuerda ósea o una punta; esta maniobra produce y aumenta el dolor⁷.

En relación con los estudios radiológicos, la radiografía panorámica y la lateral de cráneo son las utilizadas en primera instancia, pero su grado de distorsión, de hasta el 37%, puede llevar a errores diagnósticos, por lo que es conveniente realizar una tomografía del paciente con la boca abierta, para determinar la longitud y el grado de relación existente entre el complejo estilohioideo y las estructuras relacionadas con el ángulo de la mandíbula⁸. La angiografía o el Doppler pueden ser de ayuda para demostrar la compresión de la arteria carótida en el síndrome estilocarótideo⁵.

Para casos leves o moderados se prefiere un tratamiento conservador que incluye la inyección de esteroides y lidocaína transfaringea, medicamentos antiinflamatorios no esteroideos, psicotrópicos y aplicación de calor local⁹. Sin embargo, el tratamiento definitivo siempre es quirúrgico. Se han descrito dos vías de abordaje: la transoral u orofaringea, como describió inicialmente Eagle, y la transcervical hasta el espacio parafaringeo^{4,5,10}.

Algunos autores recomiendan la técnica transoral por la facilidad en el abordaje, el menor tiempo quirúrgico, la ausencia de complicaciones infecciosas postoperatorias y el menor riesgo de lesionar las ramas marginales del nervio facial¹¹. Sin embargo, el acceso extraoral permite una mejor visibilidad del campo quirúrgico y un menor riesgo de infección de los espacios profundos del cuello.

Bibliografía

1. Eagle WW. Elongated styloid process. Report of two cases. Arch Otolaryngol. 1937;25:584-7.
2. Molet J, Chong C, Quintanilla M, et al. Microdescompresión vascular en neuralgias del glosofaríngeo. Neurocirugía. 1995;6:227-9.
3. Mortellaro C, Biancucci P, Picciolo G, Vercellino V. Eagle's Syndrome: importance of a corrected diagnosis and adequate surgical treatment. J Craniofac Surg. 2002;13(6):755-8.
4. Cantin LM, Suazo GI, Venegas RB, Zavando MD, Muñoz CR. Síndrome de Eagle bilateral, reporte de un caso. Int J Odontostomat. 2007;1(2):141-5.
5. Loughney A, Martín M, Goyoaga E, Fernández M. ¿Síndrome de Eagle, Síndrome Estilohioideo o Síndrome Carotideo? Aportación de ocho casos. Cient Dent. 2012;9(2):13-9.
6. Slavin KV. Eagle syndrome: entrapment of the glossopharyngeal nerve? Case report and review of the literature. J Neurosurg. 2002;97:216-8.
7. Su H, Zelaya L, Cano B. Síndrome de Eagle: Informe de un caso. Rev Med Hond. 2003;71:83-6.
8. Langlais RP, Miles DA, Van Dis ML. Elongated and mineralized styloid ligament complex: a proposed classification and report of a case of Eagle's syndrome. Oral Surgery. Oral Surg Oral Med Oral Pathol. 1986;61(5):527-32.
9. Pithon MM. Eagle's Syndrome in an orthodontic patient. Am J Orthod Dentofacial Orthop. 2012;141(1):113-5.
10. Torres A, Alcalá L. Síndrome de Eagle. Abordaje transoral vs. transcervical. Acta de Otorrinolaringología & Cirugía de cabeza y cuello. 2008; 36(2):55-9.
11. Mendelsohn A, Berke G, Chhetri D. Heterogeneity in the clinical presentation of Eagle's syndrome. Otolaryngol Head Neck Surg. 2006; 134(3):389-93.