

Encefalitis por anticuerpos antirreceptor de N-metil-D-aspartato (anti-NMDAR): reporte de un caso

Paulina González-Latapi¹, Mayela Rodríguez-Violante^{1,2}, Amin Cervantes-Arriaga¹, Juan Manuel Calleja-Castillo^{1,2} y Alberto González-Aguilar^{3*}

¹Laboratorio Clínico de Enfermedades Neurodegenerativas, Instituto Nacional de Neurología y Neurocirugía, México, D.F.; ²Departamento de Neurología, Instituto Nacional de Neurología y Neurocirugía, México, D.F.; ³Departamento de Neuroinmunología, Instituto Nacional de Neurología y Neurocirugía, México, D.F.

Resumen

La encefalitis por anticuerpos contra el anti-NMDAR es un trastorno autoinmune caracterizado por síntomas neuropsiquiátricos, movimientos hiperkinéticos e incluso hipoventilación central. Fue descrita recientemente y ya se considera una de las principales etiologías de encefalitis de origen no infeccioso. Describimos el caso de un hombre de 16 años de edad al que se le identifica la presencia de anticuerpos anti-NMDAR. Se describe detalladamente la evolución y la gradual recuperación, así como una breve revisión de este síndrome. Según nuestro conocimiento, se trata del primer caso comprobado de encefalitis por anti-NMDAR en México.

PALABRAS CLAVE: Encefalitis. Encefalitis autoinmune. NMDAR. anti-NMDAR.

Abstract

Anti-N-methyl-D-aspartate receptor encephalitis (anti-NMDAR) is an autoimmune disorder characterized by neuropsychiatric symptoms, hyperkinetic movements, and even central hypoventilation. Anti-NMDAR encephalitis is a recently described disease, but is already considered one of the most frequent etiologies of noninfectious encephalitis. We report the case of 16-year-old man in which the presence of anti-NMDAR antibodies in the absence of a neoplasm was identified. Disease course and gradual recovery, as well as a brief review of the syndrome, is presented. To our knowledge this is the first proven case of anti-NMDAR encephalitis in Mexico. (Gac Med Mex. 2014;150:348-51)

Corresponding autor: Alberto González-Aguilar, albertogonzalez@neurocirugia-innn.com

KEY WORDS: Encephalitis. Autoimmune encephalitis. N-Methyl-D-Aspartate. Anti-NMDAR.

Introducción

La primera descripción de una encefalopatía asociada a anticuerpos fue realizada por Corsellis, et al.¹. En los últimos 10 años se han descrito diversos síndromes neurológicos originados por anticuerpos que actúan sobre antígenos expresados en la superficie celular²⁻⁶. La encefalitis límbica relacionada con anticuerpos anti-NMDAR cuenta con características clínicas relativamente

bien delimitadas^{7,8}. No existe un tratamiento estandarizado para estas entidades; sin embargo, se ha reportado que la implementación de terapias inmunomoduladoras permite una resolución más rápida del cuadro clínico^{9,10}. A continuación, se presenta el caso de una encefalitis límbica secundaria a anticuerpos anti-NMDAR no asociada a un proceso neoplásico.

Presentación del caso clínico

Se trata de un sujeto masculino de 16 años de edad sólo con antecedentes de estrabismo e ictericia neonatal. Acude a valoración por un cuadro de 30 días de

Correspondencia:

*Alberto González-Aguilar

Instituto Nacional de Neurología y Neurocirugía
Insurgentes Sur, 3877

Col. La Fama, Del. Tlalpan, C.P. 14269, México D.F.
E-mail: albertogonzalez@neurocirugia-innn.com

Fecha de recepción: 02-09-2013

Fecha de aceptación: 22-01-2014

evolución caracterizado por crisis convulsivas parciales secundariamente generalizadas. La frecuencia de las crisis era de hasta 10 episodios por día. En su unidad de salud se le inició manejo con ácido valproico, sin lograr el control de las crisis. A su llegada al Servicio de Urgencias se le encuentra con somnolencia, agitado y confuso. En la exploración física destaca la presencia de hiperreflexia generalizada. Mediante electroencefalograma (EEG), se evidenció la presencia de actividad epiléptica frontoparietal derecha severa, sugerente de un estatus epiléptico no convulsivo, por lo que se decidió su ingreso. Se inició tratamiento con clonazepam y ácido valproico.

Los estudios de laboratorio, que incluían química sanguínea, pruebas de función hepática, perfil tiroideo y niveles séricos de cortisol, fueron normales. El perfil de autoinmunidad (anticuerpos antinucleares, anti-DNA, anti-SSA, anti-SSB y anti-RNP) también fue normal. El análisis del líquido cefalorraquídeo (LCR) mostró los siguientes hallazgos: 33 leucocitos/mm³ (95% linfocitos); glucosa, 50 mg/dl, y proteínas, 39 mg/dl. La serología para VIH se reportó como negativa. En base a estos resultados, se consideró la posibilidad diagnóstica de encefalitis herpética, por lo que se inició de forma empírica tratamiento con aciclovir y dexametasona. Posteriormente, los resultados del perfil viral, incluyendo herpes virus simplex 1 y 2, varicela zóster, hepatitis C, hepatitis B, Epstein-Barr, enterovirus y citomegalovirus, fueron negativos, por lo que se suspendió el manejo antiviral.

Durante el periodo de hospitalización, el sujeto continuó con crisis parciales complejas, por lo cual se agregó carbamazepina al esquema antiepiléptico. El cuadro clínico se complicó con la aparición de fiebre de hasta 38 °C, sin foco infeccioso detectado, fluctuaciones del estado mental, agitación, confusión y desorientación, así como reflejos atáxicos, principalmente palmo-mentoniano y de chupeteo. Se realizó un estudio por imagen de resonancia magnética (IRM) de encéfalo, el cual fue normal. Los estudios de EEG seriados evolucionaron a una disfunción moderada generalizada. Tras una semana de hospitalización aparecieron alucinaciones visuales, y a los pocos días el paciente desarrolló un cuadro de catatonía, por lo que se inició tratamiento con olanzapina. Dos semanas después se evidenciaron movimientos tónicos de la extremidad inferior derecha. Asimismo, se presentaron movimientos oculares anormales con mirada primaria desconjugada, con tendencia a la infraducción izquierda, movimientos conjugados horizontales con latencia prolongada para la aducción, de forma bilateral y ptosis bilateral. Se

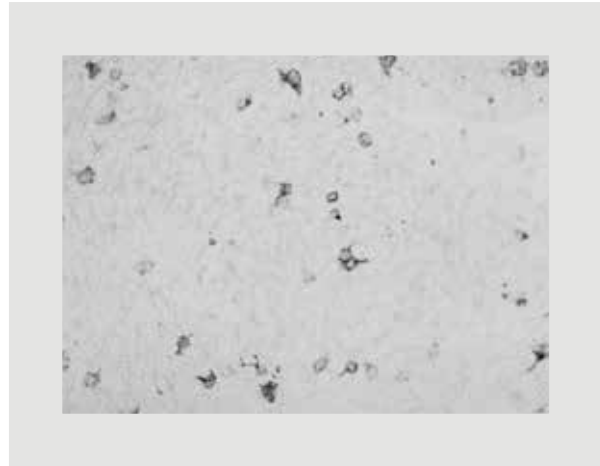


Figura 1. Técnica de inmunohistoquímica para la detección de anti-NMDA. La técnica de inmunohistoquímica se realiza mediante el uso de células transfectadas con antígenos del receptor de NMDA. El LCR del paciente es expuesto a las células transfectadas, y estas últimas, al interactuar con el anticuerpo presente en el suero, se tiñen de color púrpura de forma intensa en el citoplasma y de forma muy tenue en el núcleo. Este hallazgo se interpreta como positivo.

inició tratamiento con levodopa/carbidopa y se obtuvo mejoría clínica en lo referente a los movimientos anormales. Ante la sospecha de una posible encefalitis autoinmune, se completó el estudio con una tomografía computarizada toracoabdominopélvica, sin encontrarse evidencia de neoplasia. Se solicitó la búsqueda de anticuerpos antineuronales (anti-Yo, anti-Hu y anti-Ri), así como anti-NMDAR en LCR.

El paciente permaneció hospitalizado un mes y fue dado de alta consciente, sin crisis convulsivas o movimientos anormales, únicamente persistiendo con hipomimia facial y somnolencia. Fue egresado con tratamiento a base de levodopa/carbidopa y ácido valproico y suspensión gradual del corticosteroide. El LCR a su egreso era ya de características normales.

Posterior al alta se obtuvo el reporte de anticuerpos anti-NMDA positivos en LCR mediante inmunohistoquímica. En la figura 1 se muestra la tinción de histoquímica del suero del paciente. Un mes después, los síntomas remitieron completamente. A los seis meses, solamente se evidenciaba una falla en la memoria y atención a corto plazo mediante pruebas neuropsicológicas.

Discusión

La encefalitis mediada por anti-NMDAR fue descrita por primera vez en 2007, y en el 2008 ya se habían detectado

unos 100 casos¹³. Actualmente, esta enfermedad es considerada la encefalopatía mediada por anticuerpos contra antígenos de superficie más frecuente y la segunda causa de encefalopatía autoinmune, después de la encefalomielitis aguda diseminada¹⁰. Se ha demostrado una mayor prevalencia en pacientes no caucásicos, lo cual sugiere una susceptibilidad determinada por complejo de histocompatibilidad⁹.

El cuadro clínico típico se caracteriza, en el 70% de los pacientes, por una fase prodrómica de cefalea, fiebre y sintomatología inespecífica gastrointestinal y de las vías respiratorias superiores. A esta fase le sigue un cuadro psicótico con desorientación, alteraciones en el comportamiento, confusión, ideas paranoides, alucinaciones y déficit en la memoria. En esta etapa pueden presentarse alteraciones del lenguaje, como ecolalia y mutismo¹⁰. La tercera fase se caracteriza por hipoventilación, letargia, crisis convulsivas, disautonomía y movimientos anormales^{7,8}. La mayoría de los pacientes que requieren cuidados en terapia intensiva son ingresados en esta última fase y permanecen durante largos periodos³. Cabe destacar que en el caso aquí presentado no se evidenció una fase prodrómica; aun más, las crisis convulsivas se presentaron de forma inicial. En cuanto a los movimientos anormales, se ha descrito que los más característicos son las discinesias orolingüofaciales, aunque existen reportes de distonía, rigidez, crisis oculógiras y opistótonos^{7,8,11,12}. En el caso aquí presentado predominaba una afección ocular y movimientos tónicos del miembro inferior derecho.

La detección de un proceso tumoral es dependiente de la edad, género y raza. Un 55% de las mujeres con encefalitis anti-NMDAR mayores de 18 años presentan más frecuentemente un teratoma ovárico. En el caso de los hombres, solamente un 5% presenta un proceso tumoral, siendo el más común el carcinoma testicular de células germinales^{3,13}, por lo que no es inusual que en el caso del paciente aquí presentado no se haya logrado evidenciar un proceso neoplásico. No obstante, en los síndromes paraneoplásicos es posible que transcurran hasta cinco años desde el inicio de los síntomas hasta la detección comprobable de una neoplasia. En los casos en los que se identifica un anticuerpo, pero no la neoplasia, es indispensable un seguimiento estricto. Actualmente el paciente continúa en seguimiento y vigilancia.

Los estudios paraclínicos pertinentes ante la sospecha de una encefalitis por anti-NMDAR incluyen EEG, punción lumbar (PL) y estudios de neuroimagen, particularmente IRM.

Schmitt, et al. describieron el patrón electroencefalográfico en 23 pacientes con encefalitis secundaria a anticuerpos anti-NMDAR. El 91% presentó un patrón de disfunción generalizada¹⁴. Esto es consistente con las características electroencefalográficas descritas en este caso, aunque ciertamente es un hallazgo inespecífico. El LCR obtenido en la PL muestra un patrón inflamatorio con pleiocitosis a expensas de linfocitos en un 90% de los casos¹⁵, lo cual también concuerda con las características del LCR obtenido en el momento del ingreso de este paciente; sin embargo, esto es inespecífico. Los hallazgos en la IRM son inconsistentes, aunque se debe destacar que en la mayoría de los casos las alteraciones por imagen no guardan una correlación con la sintomatología clínica^{3,13}.

El tratamiento habitual es de tipo inmunosupresor y la respuesta es adecuada, con el 75% de los sujetos con recuperación completa. La mejoría de los síntomas se asocia con una disminución en la concentración de anticuerpos¹³. Un reporte reciente de 577 pacientes con encefalitis por anti-NMDAR (357 no asociados a una neoplasia) demostró una mejoría a las cuatro semanas en la mitad de los sujetos tras el inicio de inmunoterapia de primera línea (esteroides, inmunoglobulina intravenosa o plasmáferesis). Aquellos pacientes que no responden a este tratamiento generalmente tienen buena respuesta a medicamentos de segunda línea (rituximab, ciclofosfamida). El caso aquí presentado sólo recibió manejo inmunosupresor con esteroides. El mismo estudio mencionado previamente reportó un buen desenlace a los 24 meses en el 81% de los casos, con un riesgo de recaída del 12%. En lo que respecta a los movimientos anormales, estos generalmente responden de igual forma a la inmunoterapia, aunque existen reportes de respuesta a tetrabenazina. A la fecha de admisión del paciente que presentamos no existía tetrabenazina disponible, por lo que se inició el manejo con levodopa/carbidopa. Se puede considerar que en este caso la administración de levodopa/carbidopa fue útil para el manejo de los movimientos anormales; sin embargo, no es posible descartar el hecho de que su administración coincidió en el tiempo con la etapa de recuperación de la evolución natural de la enfermedad. En términos generales, la recuperación de los pacientes con encefalitis por anti-NMDAR es prolongada, con un periodo de hospitalización de hasta 3-4 meses. Además, hasta un 20-25% de los pacientes con encefalitis causada por anticuerpos anti-NMDA recurren^{9,13}. La tasa de mortalidad es del 4%,

principalmente por complicaciones derivadas de la estancia del paciente en la Unidad de Cuidados Intensivos¹⁰.

Conclusión

La encefalitis por anti-NMDAR, aunque descrita recientemente, forma parte de las encefalitis límbicas mediadas inmunológicamente y actualmente se considera tratable. La presencia de un cuadro caracterizado por síntomas neuropsiquiátricos, convulsiones y movimientos anormales debe hacer sospechar de la posibilidad de una encefalitis por anti-NMDAR, principalmente si presenta fases identificables, como la prodrómica, psicótica, discinética y recuperación gradual. El pronóstico en términos generales es bueno gracias a una adecuada respuesta a la inmunoterapia supresora.

Bibliografía

1. Corsellis JA, Goldberg GJ, Norton AR. "Limbic encephalitis" and its association with carcinoma. *Brain*. 1968;91(3):481-96.
2. Buckley C, Oger J, Clover L, et al. Potassium channel antibodies in two patients with reversible limbic encephalitis. *Ann Neurol*. 2001;50(1):73-8.
3. Dalmau J, Tuzun E, Wu HY, et al. Paraneoplastic anti-N-methyl-D-aspartate receptor encephalitis associated with ovarian teratoma. *Ann Neurol*. 2007;61(1):25-36.
4. Lai M, Hughes EG, Peng X, et al. AMPA receptor antibodies in limbic encephalitis alter synaptic receptor location. *Ann Neurol*. 2009;65(4):424-34.
5. Lancaster E, Lai M, Peng X, et al. Antibodies to the GABA(B) receptor in limbic encephalitis with seizures: case series and characterisation of the antigen. *Lancet Neurol*. 2010;9(1):67-76.
6. Lai M, Huijbers MG, Lancaster E, et al. Investigation of LGI1 as the antigen in limbic encephalitis previously attributed to potassium channels: a case series. *Lancet Neurol*. 2010;9(8):776-85.
7. Ferioli S, Dalmau J, Kobet CA, Zhai QJ, Broderick JP, Espay AJ. Anti-N-methyl-D-aspartate receptor encephalitis: characteristic behavioral and movement disorder. *Arch Neurol*. 2010;67(2):250-1.
8. Labate A, Irani SR, Vincent A, et al. Anti-NMDA receptor encephalitis: a video case report. *Epileptic Disord*. 2009;11(3):267-9.
9. Irani SR, Bera K, Waters P, et al. N-methyl-D-aspartate antibody encephalitis: temporal progression of clinical and paraclinical observations in a predominantly non-paraneoplastic disorder of both sexes. *Brain*. 2010;133(Pt 6):1655-67.
10. Dalmau J, Lancaster E, Martínez-Hernández E, Rosenfeld MR, Balice-Gordon R. Clinical experience and laboratory investigations in patients with anti-NMDAR encephalitis. *Lancet Neurol*. 2011;10(1):63-74.
11. Seki M, Suzuki S, Iizuka T, et al. Neurological response to early removal of ovarian teratoma in anti-NMDAR encephalitis. *J Neurol Neurosurg Psychiatry*. 2008;79(3):324-6.
12. Shimazaki H, Morita M, Nakano I, Dalmau J. Inverse ocular bobbing in a patient with encephalitis associated with antibodies to the N-methyl-D-aspartate receptor. *Arch Neurol*. 2008;65(9):1251.
13. Dalmau J, Gleichman AJ, Hughes EG, et al. Anti-NMDA-receptor encephalitis: case series and analysis of the effects of antibodies. *Lancet Neurol*. 2008;7(12):1091-8.
14. Schmitt SE, Pargeon K, Frechette ES, Hirsch LJ, Dalmau J, Friedman D. Extreme delta brush: A unique EEG pattern in adults with anti-NMDA receptor encephalitis. *Neurology*. 2012;79(11):1094-100.
15. Wandinger KP, Saschenbrecker S, Stoecker W, Dalmau J. Anti-NMDA-receptor encephalitis: a severe, multistage, treatable disorder presenting with psychosis. *J Neuroimmunol*. 2011;231(1-2):86-91.