

Utilidad de la resonancia magnética para el diagnóstico de disfunción de la articulación temporomandibular

Alberto Loría Chami^{1*}, Ricardo Balcázar Vázquez² y Karla Sánchez Vargas²

¹Imagenología Diagnóstica y Terapéutica, Hospital Regional «General Ignacio Zaragoza», Instituto de Seguridad y Servicios Sociales de los Trabajadores del Estado, México, D.F.; ²Servicio de Radiología, Hospital Regional «General Ignacio Zaragoza», Instituto de Seguridad y Servicios Sociales de los Trabajadores del Estado, México, D.F.

Resumen

Introducción: Las enfermedades de la articulación temporomandibular son un problema frecuente en la población adulta, siendo la más común una serie de alteraciones funcionales conocidas como disfunción de la articulación temporomandibular. La resonancia magnética ha surgido como la prueba más adecuada en la valoración de dicha articulación, principalmente al ser un estudio no invasivo que permite la adquisición de imágenes en diferentes planos. **Objetivo:** En el estudio se pretende reafirmar la utilidad que el estudio de resonancia magnética tiene en la valoración de la articulación temporomandibular, así como demostrar diferencias en la edad, sexo, alteraciones asociadas y lado más frecuentemente afectado. **Material y método:** Es un estudio prospectivo, observacional y descriptivo en el cual se evaluó la presencia de luxaciones articulares, así como cambios óseos degenerativos, degeneración y/o perforación discal y trastornos inflamatorios condrales. **Resultados:** Se evaluaron 35 pacientes, los cuales todos presentaron algún síntoma de disfunción de la articulación, con edades que oscilaban entre los 37 y los 65 años, con un promedio de 52 años. De los 35 pacientes estudiados, 8 fueron normales, en 26 se encontró alguna alteración asociada a la disfunción articular, en 14 pacientes el lado afectado fue el derecho y en 10 el izquierdo. **Conclusión:** El estudio de resonancia magnética debe ser el estudio de elección en el momento de estudiar a un paciente que presenta datos de disfunción articular, ya que nos demuestra una excelente visualización de ésta en diferentes planos de adquisición.

PALABRAS CLAVE: Disfunción de la articulación temporomandibular. Resonancia magnética.

Abstract

Background: Temporomandibular joint affection is a frequent problem in the adult population, the most common form being a series of functional alterations known as temporomandibular joint dysfunction. Magnetic resonance imaging has emerged as the most appropriate test in the assessment of the joint, primarily as a non-invasive test that allows the acquisition of images in different planes. **Objective:** The study aims to reaffirm the usefulness of magnetic resonance imaging study in the evaluation of the temporomandibular joints and to demonstrate differences in age and sex of more frequently associated alterations and side effects. **Methods:** A prospective, observational, descriptive study in which we evaluated the presence of joint dislocations and degenerative bone changes, degeneration and/or disc perforation and inflammatory disorders. **Results:** In 35 patients studied, all of whom had some symptoms of joint dysfunction, with ages ranging between 37 and 65 years, and with an average of 52 years, eight were normal, in 26 patients we found associated alterations with joint dysfunction, and in 14 patients the affected side was the right and the left in 10 patients. **Conclusion:** MRI should be the study of choice for a patient with temporomandibular dysfunction symptoms, as it has demonstrated excellent visualization of the joint in different acquisition planes. (Gac Med Mex. 2014;150 Suppl 2:255-8) **Corresponding author:** Alberto Loria Chami, alberto_loriachami8105@hotmail.com

KEY WORDS: Temporomandibular joint dysfunction. TMJ. Magnetic resonance imaging. MRI.

Correspondencia:

*Alberto Loría Chami
Hospital Regional «General Ignacio Zaragoza»
Instituto de Seguridad y Servicios Sociales de los Trabajadores del Estado
Calzada Ignacio Zaragoza, 1711
Col. Ejército Constitucionalista, C.P. 09220, Iztapalapa, México, D.F.
E-mail: alberto_loriachami8105@hotmail.com

Fecha de recepción: 02-04-2014

Fecha de aceptación: 08-04-2014

Introducción

La articulación temporomandibular es una articulación sinovial compleja que se da entre el cóndilo mandibular, la fosa mandibular y el tubérculo articular del hueso temporal. Se trata de una diartrosis bicondílea con tres componentes básicos: el tubérculo articular del hueso temporal, el disco o menisco articular y el cóndilo mandibular, que permiten a la articulación realizar movimientos en bisagra y de deslizamiento. La articulación temporomandibular se encuentra dividida en compartimentos inferior y superior por el disco o menisco articular^{1,2}.

Existen diversos métodos de estudio de la articulación temporomandibular, entre los que se encuentran la radiografía convencional, la tomografía convencional, la ortopantomografía, la artrografía de la articulación, la tomografía computarizada y la resonancia magnética, todos los cuales tienen una utilidad particular; sin embargo, la resonancia magnética es el estudio radiológico que ha demostrado tener una calidad superior en el momento de demostrar las estructuras internas de la articulación, y el contraste y diferenciación entre los tejidos blandos, así como la posibilidad de representar la articulación en diferentes planos de adquisición³ y la posibilidad de realizar reconstrucciones tridimensionales e imágenes en modo cine de la articulación, las cuales nos permiten caracterizar de una mejor manera la anatomía y las posibles variantes anatómicas que se pueden encontrar en la articulación temporomandibular⁴⁻⁶.

La enfermedad de la articulación temporomandibular es una causa frecuente de consulta médica, y afecta, según las series estudiadas, aproximadamente al 5% de la población. Ésta puede ser afectada por diversas enfermedades, entre las que se incluyen enfermedades inflamatorias, traumáticas, congénitas y neoplásicas; sin embargo, la causa más común de enfermedad de la articulación temporomandibular son una serie de trastornos funcionales, comúnmente asociados a dolor de la articulación, conocidos como disfunción de la articulación temporomandibular, que incluyen afectación de la articulación, los músculos masticadores y las estructuras de la cabeza y cuello asociadas a ésta⁷⁻⁹. La prevalencia de la disfunción de la articulación temporomandibular en los EE.UU. varía dependiendo de las series estudiadas de aproximadamente 40-75% de los pacientes con al menos un signo y alrededor del 33% de los pacientes con al menos un síntoma, así como alrededor del 50% de los pacientes asintomáticos que refieren la presencia de «sonidos» y desviación al abrir la boca¹⁰.

El estudio de resonancia magnética es un método que nos muestra imágenes de muy alta resolución

para demostrar la articulación temporomandibular, y no presenta prácticamente ningún efecto adverso en la población estudiada. En comparación con otros métodos de estudio, la resonancia magnética ha resultado ser superior en múltiples series de estudios al demostrar cambios óseos degenerativos, así como cambios en la posición del menisco articular y cambios sinoviales y musculares relacionados con la disfunción de la articulación¹¹⁻¹⁵.

Objetivos

Los principales objetivos fueron:

- Establecer la utilidad de la imagen por resonancia magnética en la detección de enfermedad de la articulación temporomandibular.
- Demostrar la incidencia de la enfermedad de acuerdo al sexo y edad del paciente.
- Demostrar la relación existente entre la disfunción de la articulación temporomandibular y las alteraciones asociadas, tales como luxación de la articulación temporomandibular y cambios degenerativos óseos.

Material y métodos

Estudio prospectivo, observacional y descriptivo en el cual se estudió a todo paciente enviado a nuestro servicio de diagnóstico con clínica de disfunción temporomandibular. Fueron excluidos los pacientes portadores de algún tipo de material no compatible con la resonancia magnética (marcapasos, desfibrilador, prótesis) o que refirieron síntomas claustrofóbicos.

La recolección de datos se llevó a cabo a través de una planilla del programa Excel en la cual se incluyeron datos referentes a edad, sexo, alteraciones asociadas encontradas, tales como trastornos inflamatorios, trastornos óseos degenerativos y trastornos discales degenerativos o perforación discal, para su posterior análisis estadístico.

Resultados

Se estudió a 35 pacientes, todos los cuales presentaban uno o más síntomas de disfunción de la articulación temporomandibular, con una edad que oscilaba entre los 37 y los 65 años, con un promedio de 52 años de edad. De los 35 pacientes estudiados, 22 (62.8%) eran del sexo femenino y 13 (37.1%) del sexo masculino (Fig. 1). En 8 (22.8%) de los estudiados no se encontró alteración anatómica a pesar de la manifestación

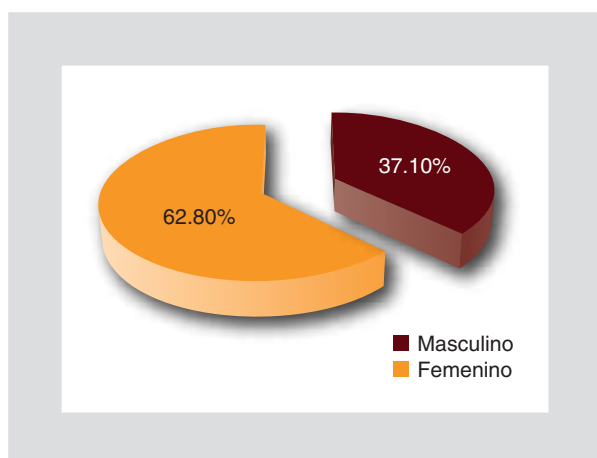


Figura 1. Distribución de los pacientes según el género.

de síntomas de disfunción articular, 5 (62.5%) de los cuales eran del género femenino y 3 (37.5%) del masculino. En 27 pacientes (77.1%) hubo alguna alteración imagenológica de la articulación temporomandibular, cuyo orden de frecuencia fue: luxación del disco articular en 13 pacientes (50%), datos degenerativos discales en 11 pacientes (31.4%), todos los cuales fueron de manera unilateral en la articulación que se refería como la más afectada clínicamente, en 7 pacientes (20%) se encontraron datos de proceso inflamatorio (osteocondritis), de los cuales en 3 (42.8%) se encontró de manera bilateral y en 2 (7.4%) se observaron cambios degenerativos óseos de la articulación, y en todos ellos la alteración consistió en cambios degenerativos relacionados con artritis reumatoide (Fig. 2). No se encontró ningún paciente que presentara imágenes sugestivas de perforación del disco articular. La articulación que

más se vio afectada en el estudio fue la del lado derecho, en 14 pacientes (51.8%), y en 10 pacientes (37%) la del lado izquierdo; en 3 pacientes (11.1%) la afectación fue bilateral (Fig. 3). En los pacientes en los que se encontró más de una alteración articular, la asociación más frecuentemente observada fueron cambios inflamatorios y luxación del disco articular, la cual fue observada en 5 pacientes (18.5%). En todos los casos en los que se encontró luxación del disco articular, ésta se reducía espontáneamente al realizar apertura bucal intermedia o máxima.

Discusión

La resonancia magnética es un estudio de primera instancia en múltiples centros hospitalarios para la evaluación de la articulación temporomandibular, ya que nos presenta una mejor caracterización de la articulación y nos permite evaluar los tejidos circundantes en busca de alguna anomalía causante del trastorno.

En este estudio se demostró que la resonancia magnética nos demuestra alteraciones en un alto porcentaje de pacientes que refieren síntomas de disfunción de la articulación y, aunque se encontró un porcentaje relativamente alto de pacientes en los que no se detectó anomalía anatómica de la articulación, este hecho ya ha sido revisado por otros autores, encontrando un porcentaje similar al que encontramos de pacientes que refieren datos clínicos de disfunción pero que no se logran caracterizar con las técnicas de imagen utilizadas.

En el estudio encontramos una mayor frecuencia de afectación de la articulación en pacientes de sexo femenino, con una media de edad en los pacientes estudiados de alrededor de 50 años. Además, encontramos

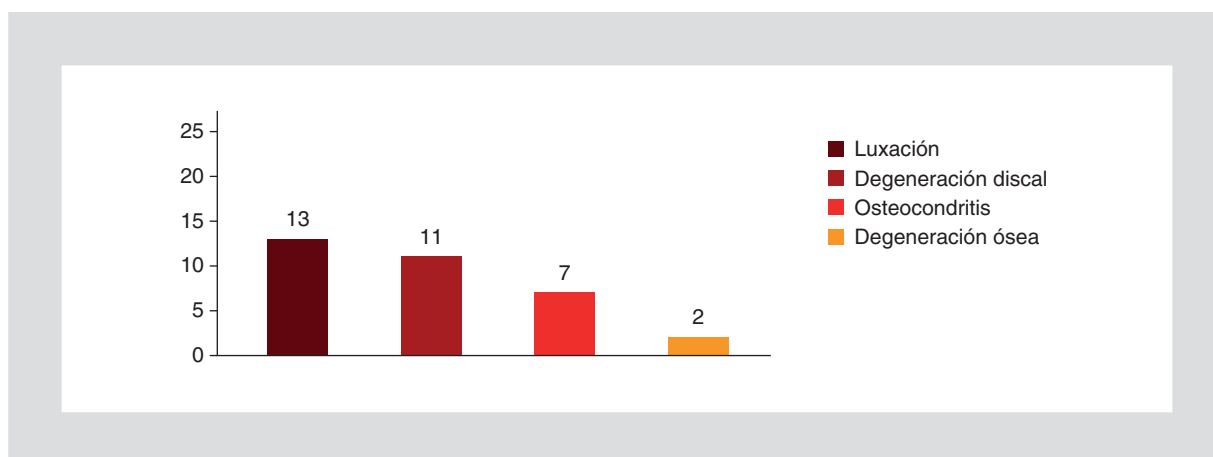


Figura 2. Número de pacientes de acuerdo a la enfermedad más frecuentemente encontrada.

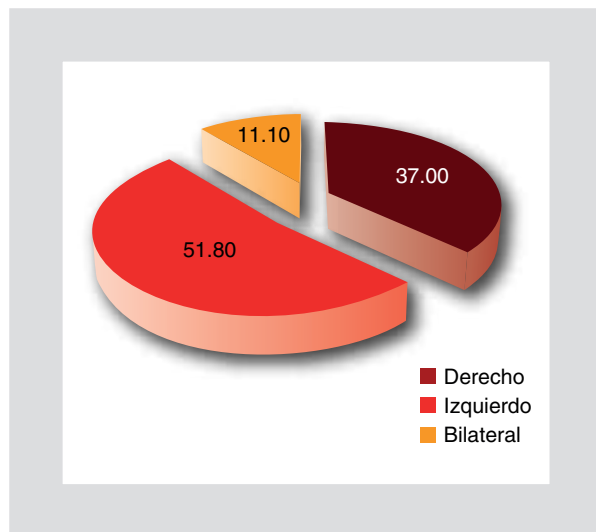


Figura 3. Distribución de pacientes de acuerdo a la articulación más frecuentemente afectada.

que la alteración más frecuentemente observada en estos pacientes fue la luxación del disco articular, seguida de cambios degenerativos discales y trastornos inflamatorios. Este hecho se corresponde con estudios hechos anteriormente en otras sedes hospitalarias. No observamos un alto porcentaje de lesiones bilaterales, hecho que en otras series se refiere en un alto porcentaje; sin embargo, nosotros únicamente encontramos este hecho en tres pacientes. La articulación que más frecuentemente vimos afectada fue la del lado derecho, lo que se corresponde con otras series realizadas, contrastando el hecho de la poca frecuencia con la que encontramos lesiones bilaterales.

Conclusiones

La resonancia magnética, cuando se encuentre disponible, debe ser el estudio de elección en primera

instancia para la evaluación de la articulación temporomandibular, ya que nos permite caracterizar lesiones en un alto porcentaje de pacientes y presenta una gran ventaja sobre otras modalidades de estudio, al no producir radiación ionizante, además de que nos permite caracterizar de manera adecuada los tejidos blandos circundantes, así como el disco articular.

Bibliografía

1. Concha G. Imágenes por resonancia magnética de la articulación temporomandibular. *Revista HCUCh*. 2007;18:121-30.
2. Pellizoni SE, Salioni MA, Juliano Y, et al. Temporomandibular joint disc position and configuration in children with functional unilateral posterior crossbite: A magnetic resonance imaging evaluation. *Am J Orthod Dentofacial Orthop*. 2006;129(6):785-93.
3. Tvrdý P. Methods of imaging in the diagnosis of temporomandibular joint disorders. *Biomed Pap Med Fac Univ Palacky Olomouc Czech Repub*. 2007;151(1):133-6.
4. Peterová V, Jirman R, Mazánek J, Seidl Z. The examination of the temporomandibular joint on 1.5T magnetic resonance. *Prague Med Rep*. 2004;105(1):29-34.
5. Machado E, Grehs RA, Cunali PA. Imaging from temporomandibular joint during orthodontic treatment: a systematic review. *Dental Press J Orthod*. 2011;16(3):54.e1-7.
6. Eberhard D, Bantleon HP, Steger W. Functional magnetic resonance imaging of temporomandibular joint disorders. *Eur J Orthod*. 2000;22(5):489-97.
7. Orlando B, Chiappe G, Landi L, Bosco M. Risk of temporomandibular joint effusion related to magnetic resonance imaging signs of disc displacement. *Med Oral Patol Oral Cir Bucal*. 2009;14(4):E188-93.
8. Orhan K, Delilbasi C, Paksoy C. Magnetic resonance imaging evaluation of mandibular condyle bone marrow and temporomandibular joint disc signal intensity in anaemia patients. *Dentomaxillofac Radiol*. 2009;38(5):247-54.
9. Iwasaki H, Kubo H, Harada M, Nishitani H. Temporomandibular joint and 3.0 T pseudodynamic magnetic resonance imaging. Part 1: evaluation of condylar and disc dysfunction. *Dentomaxillofac Radiol*. 2010;39(8):475-85.
10. Kuribayashi A, Okochi K, Kobayashi K, Kurabayashi T. MRI findings of temporomandibular joints with disk perforation. *Oral Surg Oral Med Pathol Oral Radiol Endod*. 2008;106(3):419-25.
11. Hiz O, Ediz L, Ozkan Y, Bora A. Clinical and magnetic resonance imaging findings of the temporomandibular joint in patients with rheumatoid arthritis. *J Clin Med Res*. 2012;4(5):323-31.
12. Manfredini D, Basso D, Arboretti R, Guarda-Nardini L. Association between magnetic resonance signs of temporomandibular joint effusion and disk displacement. *Oral Surg Oral Med Oral Pathol Oral Radiol Endod*. 2009;107(2):266-71.
13. Aoyama S, Kino K, Amagasa T, Sakamoto I. Clinical and magnetic resonance imaging study of unilateral sideways disc displacements of the temporomandibular joint. *J Med Dent Sci*. 2002;49(3):89-94.
14. Guzmán C, Larraín C, Rudolph M. Resonancia magnética como instrumento de observación en los desplazamientos discales en la articulación temporo-mandibular. *Rev Dent Chile*. 2003;94(2):3-9.
15. Kobs G, Bernhardt O. Magnetic resonance imaging findings of the temporomandibular joint internal derangement in a non-patient population. *Stomatologija, Baltic Dental and Maxillofacial Journal*. 2004;6:99-102.