

Comportamiento de la neoplasia intraepitelial cervical (NIC) en la adolescente embarazada y su persistencia posterior al evento obstétrico

Alfredo Machain-Loera¹, Antonio Jiménez-Rodríguez², Félix Rafael Huerta-Casillas³, Tanya Lizbeth Barajas-Serrano⁴ y Juan Carlos Barrera-de León^{5*}

¹Servicio de Ginecología y Obstetricia, Hospital Materno Infantil Esperanza López Mateos, Guadalajara, Jal. ²Clinica de Displasias, Hospital Materno Infantil Esperanza López Mateos, Guadalajara, Jal.; ³Departamento de Planificación Familiar, Hospital Materno Infantil Esperanza López Mateos, Guadalajara, Jal. ⁴Servicio de Ginecología y Obstetricia, Centro Médico Nacional de Occidente, Instituto Mexicano del Seguro Social, Guadalajara, Jal. ⁵Servicio Clínico Jornada acumulada, Hospital Materno Infantil Esperanza López Mateos, Guadalajara, Jal, División de Educación en Salud, Unidad Médica de Alta Especialidad, Hospital de Pediatría Centro Médico Nacional de Occidente, Instituto Mexicano del Seguro Social, Guadalajara, Jal.

Resumen

Objetivo: observar el comportamiento de la NIC en adolescente embarazada y su persistencia posterior al evento obstétrico. **Material y métodos:** estudio transversal descriptivo que incluye a 47 embarazadas adolescentes positivas a NIC por colposcopia durante el embarazo con evaluación posterior al evento obstétrico. Muestreo no aleatorio de casos consecutivos. Estadística descriptiva con medidas de tendencia central y dispersión. **Resultados:** de 156 adolescentes embarazadas, el 30% ($n = 47$) resultaron positivas a NIC con seguimiento; edad, 18 ± 1.5 años; primigestas, 77%; inicio de la vida sexual, 15.6 ± 1.6 años; parejas sexuales, 1 (1-6); tabaquismo y alcoholismo, 21%. Al inicio del embarazo, el 98% resultaron positivas a NIC I y el 2%, a NIC II. Al final del embarazo, el 13% resultaron normales y el 87% permaneció en NIC I. **Conclusiones:** la adolescente embarazada presenta una historia natural de displasia similar que en la vida adulta. En su mayoría, las lesiones corresponden a NIC I y no modifican su evolución con la resolución del evento obstétrico, pudiendo presentar regresión.

PALABRAS CLAVE: Neoplasia intraepitelial cervical. Adolescente. Embarazo.

Abstract

Objective: To observe the behavior of cervical intraepithelial neoplasia in pregnant adolescents and the persistence before the delivery. **Materials and Methods:** A cross-sectional study including 47 pregnant adolescents with NIC-positive results diagnosed by colposcopy during pregnancy with subsequent evaluation before the delivery. Non-random sampling of consecutive cases. Descriptive statistics with central and dispersal measures. **Results:** In total, 156 pregnant adolescents were studied, of which 30% ($n = 47$) had positive results to NIC with subsequent evaluation. Ages 18 ± 1.5 years, primiparous 77%, sexual activity initiation 15.6 ± 1.6 years old, sexual partners 1 (1-6), smoking and alcoholism 21%. At the beginning of pregnancy, 98% had NIC I results and 2% had NIC II by colposcopy. After delivery, 13% had normal results and 87% remained in NIC I. **Conclusion:** The findings suggest that in pregnant adolescents there exists a natural dysplasia history as in pregnant women. Most of the lesions are NIC I and don't modify the evolution, with some regressing after the delivery. (Gac Med Mex. 2014;150 Suppl 3:288-92)

Corresponding author: Juan Carlos Barrera de León, jcbarrer@hotmail.com

KEY WORDS: Cervical intraepithelial neoplasia. Adolescent. Pregnancy.

Correspondencia:

*Juan Carlos Barrera de León.
Av. Mariano Otero, 1451-11
El Campanario, Col. Mariano Otero. C.P. 45069
Zapopan, Guadalajara, Jal.
E-mail: jcbarrer@hotmail.com

Fecha de recepción en versión modificada: 25-01-2014

Fecha de aceptación: 01-02-2014

Introducción

En México, la juventud inicia su vida sexual entre los 15 y 19 años de edad, como media¹. Debido al inicio de la vida sexual activa a edades cada vez más tempranas, en la población adolescente ha aumentado la frecuencia de embarazos y enfermedades de transmisión sexual, como el virus del papiloma humano (VPH). En el año 2009, en nuestro país se producían 69 embarazos en adolescentes por cada 1,000 mujeres. El censo del Instituto Nacional de Estadística, Geografía e Informática (INEGI) del 2010 reportó que uno de cada seis nacimientos acontece de una mujer de 15 a 19 años².

En México, se ha reportado que el VPH como entidad de una NIC corresponde su mayor prevalencia en adolescentes y mujeres jóvenes^{3,4}; la mayor incidencia corresponde a mujeres de entre 20 y 24 años de edad^{5,6}. Se ha publicado que del 16.4 al 20% de las adolescentes mexicanas presentan lesión cervical, con un aumento del riesgo de hasta el 50-60% cuando se refieren múltiples parejas sexuales^{7,8}.

Diversos estudios expresan que la mayoría de las mujeres que comenzaron las relaciones sexuales a los 16 ± 1 años y tuvieron tres o más parejas sexuales, junto con tabaquismo, presentaron lesión de alto grado de malignidad⁹⁻¹². Massad encontró que una mujer joven con antecedente de más de cinco parejas sexuales fue un predictor significativo de diagnóstico de NIC II y III¹³.

Debido al aumento de la frecuencia de embarazos en adolescentes y de enfermedades de transmisión sexual, como el VPH, y su fuerte asociación con una lesión cervical, se ha estudiado su comportamiento en el embarazo y posterior al evento obstétrico.

Hoy en día no existe evidencia que sugiera que la historia natural de NIC se altere durante el embarazo¹⁴; sin embargo, algunos estudios realizados en pacientes diagnosticadas con NIC en el embarazo mediante la técnica de citología exfoliativa y colposcopia confirman que éste permanece, generalmente, en el mismo estadio antes y después al evento obstétrico, y que sólo en un pequeño porcentaje existe una regresión¹⁵⁻¹⁷. Esto se puede atribuir probablemente a la madurez cervical y a la resolución del embarazo a través de un parto vaginal¹⁶. En uno de estos estudios se encontró que existió una tasa menor de regresión en pacientes no embarazadas en comparación con las embarazadas; la diferencia fue significativa¹⁷.

El objetivo de este estudio fue determinar el comportamiento de una lesión cervical en la adolescente embarazada y su persistencia posterior al evento obstétrico.

Material y métodos

Se realizó un estudio longitudinal en la Clínica de Displasias en la Maternidad Esperanza López Mateos de la Secretaría de Salud Jalisco, en Guadalajara, Jal., México, en el periodo comprendido entre enero y octubre de 2012.

Criterios de selección

Se tomó como universo a pacientes de 13 a 19 años de la clínica de medicina del adolescente a quienes se les realizó durante el embarazo una colposcopia con resultado positivo a NIC; y que, además, hubieran asistido a visita de seguimiento durante 6-12 meses posteriores a la resolución del evento obstétrico.

Desarrollo del estudio

A las adolescentes embarazadas se les tomó como parte de la rutina de estudio un Papanicolaou y colposcopia al inicio del embarazo, pero no se les sometió a una biopsia al inicio del estudio, ya que se prefirió no someterlas a algún riesgo. A las que en los resultados que se les diagnosticó positivamente lesión intraepitelial cervical por colposcopia se les llevó seguimiento durante 6-12 meses posteriores a su evento obstétrico y se les realizó nuevamente un Papanicolaou, una colposcopia y una biopsia de seguimiento.

Procedimientos

Se realizó historia clínica, se explicó a la paciente el procedimiento, se efectuó exploración ginecológica, con colocación de espejo vaginal, se tomó muestra de citología exfoliativa, se procedió a la aplicación de ácido acético, observación y diagnóstico colposcópico y se tomó biopsia sólo en el caso de la cita de control posterior al evento obstétrico.

Los resultados se obtuvieron mediante la clasificación de Bethesda y se correlacionaron con la clasificación de Richard. Ésta reporta NIC en colposcopia: NIC I, displasia leve; NIC II, displasia moderada, y NIC III, displasia severa. La clasificación de Bethesda, en cambio, reporta lesión escamosa intraepitelial de bajo grado (LEIBG), VPH/displasia leve/NIC I; lesión escamosa intraepitelial de alto grado (LEIAG), displasia moderada y severa/NIC I y II/carcinoma *in situ*. Para el reporte de diagnóstico histopatológico se utilizó la clasificación de Reagan: displasia leve, moderada, severa y carcinoma *in situ*.

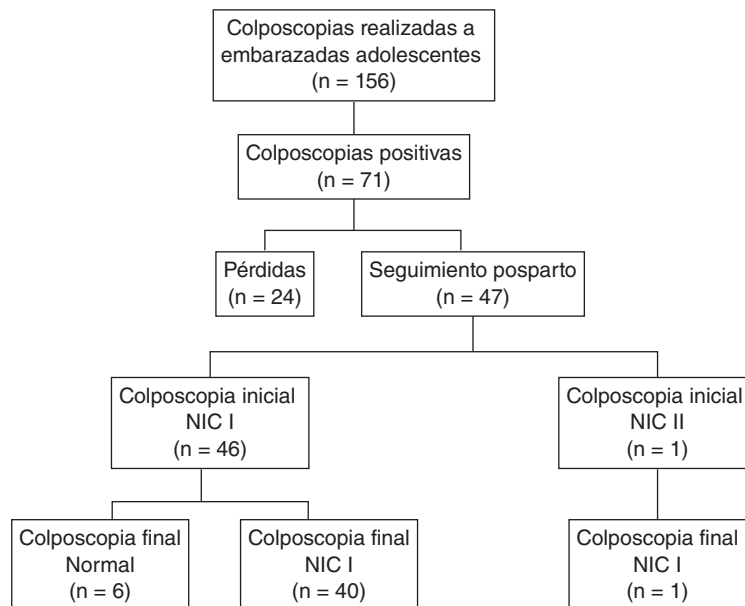


Figura 1. Perfil del estudio de embarazadas adolescentes.

Tamaño de la muestra

Se calculó el tamaño de la muestra mediante la fórmula para una proporción considerando la frecuencia de NIC en el embarazo referido del 5% por Flanely¹⁴ y considerando un valor Z de 1.96 con valor α de 0.05 y una precisión de $\pm 3\%$. Se reclutó como mínimo a 30 pacientes para estudiar.

Análisis estadístico

Se empleó estadística descriptiva con frecuencias y porcentajes para variables cualitativas. Las variables cuantitativas se analizaron con media y desviación estándar. Los datos recabados fueron capturados en el paquete estadístico Excel 2010 y convertidos para su análisis al programa de paquete estadístico para las ciencias sociales (SPSS) versión 21 para Windows (Chicago, IL).

Ética

Según la Ley General de Salud, se considera un estudio con riesgo mínimo; sin embargo, al tratarse de una población vulnerable, se consideró la autorización mediante un consentimiento bajo información firmado

por la paciente o por alguno de los padres en caso de ser menor de edad. El estudio cumple los principios internacionales de investigación establecidos en Helsinki. El protocolo fue aprobado por el Comité de Investigación y Ética en Salud, folio 2011-16.

Resultados

Inicialmente se estudiaron 156 adolescentes embarazadas, a las que se les realizó citología exfoliativa y colposcopia. De ellas, 71 (46%) resultaron positivas a una lesión intraepitelial cervical. Y de éstas, 47 (66%) tuvieron un seguimiento de 6-12 meses posteriores a la resolución de su evento obstétrico; además, se les practicó citología exfoliativa, colposcopia y biopsia.

En la figura 1 se muestra el perfil general del estudio con los resultados más relevantes partiendo de las colposcopias que se realizaron en el periodo de estudio a embarazadas adolescentes.

En la tabla 1 se presentan las características más importantes de las embarazadas adolescentes estudiadas: pacientes de entre 14 y 19 años; inicio de la vida sexual a los 12-17 años; entre 1 y 6 parejas sexuales, y tabaquismo activo y alcoholismo presente en el 21% de las pacientes. El tiempo de evaluación posparto en la mayoría de las pacientes fue antes de los seis meses.

Tabla 1. Características clínicas y sociodemográficas de pacientes adolescentes embarazadas estudiadas

Variable	n = 47
Edad en años, media \pm DE	18 \pm 1.5
14-15 años, n (%)	2 (4)
16-17 años, n (%)	14 (30)
18-19 años, n (%)	31 (66)
Primigesta, n (%)	36 (77)
Edad al inicio de vida sexual en años, media \pm DE	15.6 \pm 1.6
12-14 años, n (%)	11 (23)
15-17 años, n (%)	30 (64)
18-19 años, n (%)	6 (13)
Parejas sexuales, mediana (rango)	1 (1-6)
1 pareja, n (%)	32 (68)
2 o más parejas, n (%)	15 (32)
Evaluación subsecuente en meses, media \pm DE	6.3 \pm 2.1
3-6 meses, n (%)	28 (60)
6-11 meses, n (%)	19 (40)
Tabaquismo, n (%)	10 (21)
Alcoholismo, n (%)	10 (21)
Planificación familiar, n (%)	24 (51)

DE: desviación estándar.

La tabla 2 muestra los diagnósticos de las pacientes adolescentes embarazadas y los cambios ocurridos posteriores a la resolución del evento obstétrico. En la evaluación inicial se realizaron técnicas de Papanicolaou y colposcopia, omitiendo la biopsia para evitar someter a un riesgo a la paciente. En el estudio Papanicolaou, 34 pacientes (72%) resultaron en la clase I; 12 (25%) LEIBG y 1 (2%) LEIAG; mientras que por colposcopia, 46 de las pacientes (98%) fueron positivas a NIC I y 1 (2%) presentó NIC II.

Posterior al evento obstétrico, el Papanicolaou reportó 3 (6%) en clase I, 18 (38%) en clase II y 26 (55%) LEIBG; y por colposcopia, 6 pacientes (13%) resultaron normales mientras que el resto, 41 pacientes (87%) permaneció en NIC I. El diagnóstico histológico reveló 7 (15%) normales, displasia leve en 34 pacientes (72%), siendo la lesión más frecuente, 4 (8%) con displasia moderada, 1 (2%) con displasia severa y sólo 2% con VPH.

Por lo tanto, posterior al evento obstétrico, en el 13% de los casos se observó regresión de la lesión y el 87% permaneció en NIC I.

Discusión

En nuestro estudio observamos que la frecuencia de displasia cervical en adolescentes embarazadas es elevada, encontrándose alteraciones mediante colposcopia en casi la mitad de todas las adolescentes embarazadas que no se conocían previamente infectadas por el VPH. La prevalencia de lesión intraepitelial cervical reportada por Papanicolaou fue el doble en nuestro estudio de adolescentes embarazadas que el reportado en estudios anteriores^{18,14}, situación alarmante para adolescentes con vida sexual activa en edades tempranas y a las que no se realiza ningún tipo de monitoreo.

El hecho de que exista una mayor prevalencia de NIC en adolescentes embarazadas probablemente se deba a que están más expuestas a factores de riesgo para presentar una displasia cervical, como lo marca la Norma Oficial Mexicana NOM-014-SSA2-1994, en la que no se hace distinción de factores de riesgo, refiriéndose los mismos para la mujer embarazada y la no embarazada¹⁹.

La mayor parte de NIC en la adolescente embarazada corresponde a una lesión intraepitelial de bajo grado (NIC I). La historia natural es de comportamiento similar al de una embarazada en edad adulta: en su mayoría, persistencia posterior al evento obstétrico y existencia de un porcentaje importante de regresión de la lesión¹⁷. En la bibliografía no existe evidencia de cambios neoplásicos citopatológicos diferentes entre la mujer embarazada y la no embarazada²⁰.

En nuestro estudio, la colposcopia resultó más efectiva para el diagnóstico en el embarazo de NIC en comparación con la citología, aunque en publicaciones se abstengan de realizar colposcopia sólo para excluir enfermedad invasora²¹.

La mayoría de los resultados de Papanicolaou reportados como negativos, fueron positivos por colposcopia y confirmados por biopsia posterior al evento obstétrico. En consecuencia, encontramos que la citología exfoliativa es de menor utilidad en el embarazo en comparación con la colposcopia, aunque la literatura maneje que la citología tiene la misma utilidad durante el embarazo y en los periodos no gestacionales²⁰.

La biopsia se considera la prueba más sensible y específica para el diagnóstico de displasia durante el embarazo; en la literatura se reporta un porcentaje de

Tabla 2. Resultados de evaluaciones colposcópicas de pacientes adolescentes embarazadas

Variable	Diagnóstico durante embarazo (n = 47)	Diagnóstico posterior a embarazo (n = 47)
Diagnóstico citológico		
Clase I, frecuencia (%)	34 (72)	3 (6)
Clase II, frecuencia (%)	0	18 (38)
LEIBG frecuencia (%)	12 (25)	26 (55)
LEIAG , frecuencia (%)	1 (2)	0
Diagnóstico colposcópico		
Normal, frecuencia (%)	0	6 (13)
NIC I, frecuencia (%)	46 (98)	41 (87)
NIC II, frecuencia (%)	1 (2)	0
Diagnóstico histológico		
Sin datos de lesión, frecuencia (%)		7 (15)
VPH, frecuencia (%)		1 (2)
Displasia leve, frecuencia (%)		34 (72)
Displasia moderada, frecuencia (%)		4 (8)
Displasia severa, frecuencia (%)		1 (2)

riesgo de sangrado muy bajo²⁰; sin embargo, en nuestro estudio, ante la posibilidad de cualquier condición de riesgo para la seguridad del embarazo, ya que se consideró un método invasivo para la paciente embarazada, se prefirió no realizarla, aunque se hubiera mejorado la sensibilidad del estudio por ser el *gold standard* de diagnóstico.

Se requieren estudios longitudinales con mayor número de tomas que demuestren la evolución de la enfermedad para corroborar los datos encontrados.

Agradecimientos

Agradecemos al personal médico y de enfermería de la Clínica de Displasias del Hospital Materno Infantil Esperanza López Mateos, así como al personal directivo, las facilidades ofrecidas para realizar esta investigación.

Bibliografía

- Consejo Nacional de Población CONAPO. Situación actual de los jóvenes en México. Dirección de estudios sociodemográficos. 2010. [En Internet]. Consultado el 11 de septiembre de 2011. Disponible en: <http://www.conapo.gob.mx/publicaciones/ juventud/sdm/sdm2010/04.pdf>
- Chuayffet E, Martínez A, Morales R, et al. Embarazo adolescente y madres jóvenes en México: una visión desde el Promajoven. 1.ª ed. México, D.F.: Editorial El dragón rojo; 2012.
- Soto-Sam S, Ortiz-de la Peña-Carranza A, Lira-Plascencia J. Virus del papiloma humano y adolescencia. Ginecol Obstet Mex. 2001;79(4): 214-24.
- Saavedra AL, Soberón ML. Cáncer cervicouterino y el virus del papiloma humano: Una historia que no termina. Cancerología. 2006;1:31-55.
- Peléz-Mendoza J. Adolescencia y juventud. Desafíos actuales. La Habana: Ed. Científico técnica; 2003.
- National Cancer Institute at the National Institutes of Health. Cervical Cancer Screening. Description of evidence. [En Internet]. Consultado el 26 de febrero de 2013. Disponible en: <http://www.cancer.gov/cancertopics/pdq/screening/cervical/HealthProfessional/page2>
- Sánchez- Alemán MA, Uribe-Salas F, Conde-González CJ. La infección por el virus del papiloma humano, un posible marcador biológico de comportamiento sexual en estudiantes universitarios. Salud Publica Mex. 2002;44:442-7.
- Lazcano-Ponce E. Epidemiology of VPH infection among mexican women with normal cervical cytology resuts. Int J Cancer. 2001;91:412-20.
- Martínez A. Análisis de los principales factores de riesgo relacionados con el cáncer cervicouterino en mujeres menores de 30 años. Cub Ginecol y Obstet. 2010;36(1):52-65.
- Daudinot-Cos E, Rodríguez-Spínola A, Sáez-Cantero V, Torre-Jiménez A. Caracterización de las lesiones intra-epiteliales cervicales de alto grado en adolescentes y mujeres jóvenes. MediSur. 2011;9:30-3.
- Simsir A, Brooks S, Cochran L, Bourquin P, Lofte OB. Cervicovaginal smear abnormalities in sexually active adolescents. ASCCP. 2002;46(2):271-6.
- Frega A, Stentella P, De Loris A, et al. Young women, cervical intraepithelial neoplasia and human papillomavirus: risk factors for persistence and recurrence. Cancer Lett. 2003;196(2):127-34.
- Massad SL, Markwell S, Cejtin HE, Collins Y. Risk of high grade cervical intraepithelial neoplasia among young women with abnormal screening cytology. J Low Genit Tract Dis. 2009;4:225-9.
- Flanely G. The management of women with abnormal cervical cytology in pregnancy. Best Pract Res Clin Obstet Gynaecol. 2010;24:51-60.
- Wetta LA, Matthews KS, Kemper ML. The manegement of cervical intraepithelial neoplasia during the pregnancy: is colposcopy necessary? J Low Genit Tract Dis. 2009;13(3):182-5.
- Paraskevaidis E, Koliopoulos G, Kalantaridou S, et al. Management and evolution of cervical intraepithelial neoplasia during pregnancy and postpartum. Eur J Obstet Gynecol Reprod Biol. 2002;5:67-9.
- Serati M, Uccella S, Laterza RM, et al. Natural history of cervical intraepithelial neoplasia during pregnancy. Acta Obstet Gynecol Scand. 2008;87(12):1296-300.
- Flores-Acosta CDC, Vidal-Gutiérrez O, Saldivar Rodríguez D, Núñez-Alvar RD. Prevalencia de displasia cervical en embarazadas en el Hospital Universitario de Monterrey, Nuevo León, México. Rev Chil Obstet Ginecol. 2010;75(5):290-3.
- Secretaría de Salud. Modificación a la Norma Oficial Mexicana NOM-014-SSA2-1994, para la prevención, detección, diagnóstico, tratamiento, control y vigilancia epidemiológica del cáncer cérvico uterino. (Primera Sección). Diario Oficial. 2007:52-70.
- Gonçalves CV, Duarte G, Costa JSD, et al. Diagnosis and treatment of cervical cancer during pregnancy. Sao Paulo Med J. 2009;127(6):359-65.
- Van Calsteren K, Vergote I, Amant F. Cervical neoplasia during pregnancy: diagnosis, management and prognosis. Best Pract Res Clin Obstet Gynaecol. 2005;19(4):611-30.