

## Efecto del tabaquismo crónico sobre la arteria mesentérica superior (AMS)

Luis César Muraira-Cárdenas y Myrian Gutiérrez-Dolores\*

Servicio de Radiología e Imagen, Unidad Médica de Alta Especialidad (UMAE) N.º 25, Instituto Mexicano del Seguro Social (IMSS), Monterrey, N.L., Mexico

### Resumen

**Objetivo:** Valorar el efecto del tabaquismo crónico sobre la velocidad pico sistólica (VPS) de la AMS; mediante la evaluación con Doppler pulsado, se pretendía determinar si a mayor tiempo de consumo de tabaco, mayor incremento de la VPS. **Material y métodos:** Se trata de un estudio analítico y transversal que incluyó a pacientes que acudieron al Departamento de Radiología e Imagen para la realización de un Doppler abdominal y que contaban con antecedente de tabaquismo crónico. A 60 pacientes se les realizó una medición adicional de la VPS de la AMS. Se seleccionaron mediante un método no probabilístico, tomando el total de pacientes que se presentaron. Una vez seleccionados los pacientes y realizado el estudio Doppler pulsado, se llevó a cabo la interpretación de los resultados. **Resultados:** Fueron estudiados 60 pacientes con antecedente de tabaquismo crónico y edades comprendidas entre los 25 y los 50 años, con una mediana de  $38.6 \pm 7.1\%$ ; la cronicidad del tabaquismo se midió en años, con una mediana de  $17.1 \pm 8.4$  (límites: 3-37 años), y la VPS se dividió en cuatro rangos (cm/s). **Conclusiones:** El tabaquismo crónico aumenta significativamente la VPS de la AMS a los 21 años del inicio de su consumo.

**PALABRAS CLAVE:** Tabaquismo crónico. Velocidad pico sistólica. Arteria mesentérica superior.

### Abstract

**Objective:** Evaluate the effect of chronic smoking on peak systolic velocity (PSV) of the superior mesenteric artery, evaluated with pulsed Doppler, determining whether the longer the snuff consumption, the greater the increase in PSV. **Material and Methods:** This is an analytical cross-sectional study where patients who came to perform abdominal Doppler and had a history of chronic smoking were included. Additional measurements were performed on PSV superior mesenteric artery in 60 patients. Subjects were selected by the non-probability method, taking the total number of patients who presented. Once selected, patients performed pulsed Doppler, and a study and interpretation of these was carried out. **Results and Discussion:** We studied 60 patients with a history of chronic smoking between the ages of 25 to 50 years with a median of  $38.6 \pm 7.1\%$ ; chronicity of smoking was measured in years, with a mean of  $17.1 \pm 8.4$  (range 3-37) and PSV was divided into four ranges in cm/sec. **Conclusions:** Chronic smoking significantly increases the PSV of the superior mesenteric artery after 21 years of the onset of smoking. (Gac Med Mex. 2015;151:294-8)

**Corresponding author:** Myrian Gutiérrez Dolores, melanymed@hotmail.com

**KEY WORDS:** Chronic smoking. Peak systolic velocity. Superior mesenteric artery.

#### Correspondencia:

\*Myrian Gutiérrez-Dolores  
Servicio de Radiología e Imagen  
Unidad Médica de Alta Especialidad N.º 25  
Instituto Mexicano del Seguro Social  
Nogales Norte, 58  
Col. Francisco Naranjo, C.P. 64300, Monterrey, N.L.  
E-mail: melanymed@hotmail.com

Fecha de recepción: 28-01-2014  
Fecha de aceptación: 15-05-2014

## Introducción

El tabaco es considerado una droga lícita de fácil acceso en todos los niveles y estratos sociales; cuando existe una dependencia del tabaco, se habla de enfermedad de tabaquismo, que es un problema de salud pública a nivel mundial, ya que constituye un factor de riesgo en seis de las ocho principales causas de defunción en el mundo<sup>1</sup>. Según la Organización Mundial de la Salud (OMS), cada año mueren 5.4 millones de personas que han padecido cáncer de pulmón, cardiopatías u otras enfermedades relacionadas con el consumo de tabaco, y se estima que, de continuar así, en el año 2030 esa cifra aumentará a poco más de ocho millones<sup>2</sup>. En EE.UU., Canadá y México el consumo de tabaco causa más defunciones que la combinación de alcohol, otras drogas lícitas e ilícitas, suicidios, asesinatos y SIDA. Los datos de los países desarrollados indican que el consumo de tabaco causa un tercio de las muertes por cardiopatías y un tercio de las muertes por cáncer; la mayoría de las defunciones causadas por el tabaco son resultado de cardiopatías<sup>3</sup>. Es bien conocido que fisiológica y patológicamente fumar incrementa la frecuencia cardíaca y la presión arterial sistólica, y se ha comprobado que la inhalación aguda del humo del tabaco reduce el flujo sanguíneo a diversas estructuras, como la piel, el músculo, la arteria carótida, el cerebro, el hígado, los intestinos y el recto<sup>4</sup>. Según su efecto en los fumadores, al inhalarlo de la boca pasa inmediatamente al pulmón y, a través de la circulación pulmonar, a la circulación arterial, por lo que accede al cerebro muy rápidamente, en un lapso de 9 o 10 s. Posteriormente se distribuye por vía hematogena por otros tejidos, como el hígado. El 90% de la nicotina presente en la circulación sistémica está libre en el plasma, lo que facilita el transporte hacia el interior de las células y su unión a receptores específicos<sup>5</sup>. Inmediatamente después de su absorción, la nicotina produce una activación de las glándulas adrenales y ésta, a su vez, una estimulación corporal y una descarga súbita de glucosa, así como un aumento de la presión arterial, la respiración y el ritmo cardíaco<sup>6</sup>. Además, el hábito de fumar cigarrillos reduce el diámetro y la distensibilidad de las arterias de mediano y gran calibre. El mecanismo por el cual fumar cigarrillos ejerce esta vasoconstricción se asocia con la liberación de catecolaminas de forma local o sistémica y la estimulación neural simpática<sup>7</sup>. Los pacientes que se enfrentan a problemas por daño de la arteria mesentérica sufren dolor abdominal crónico

o agudo posprandial, distensión abdominal, vómito, soplo abdominal, pérdida inespecífica de peso y mala absorción. Por lo tanto, cualquier probable efecto vasoconstrictor del tabaquismo sobre la perfusión esplácnica puede provocar resultados no deseados en los pacientes fumadores, como lesiones estenóticas de estas arterias e isquemia crónica intestinal<sup>8</sup>.

El Doppler color y pulsado es un estudio de tamizaje para pacientes con estos síntomas que permite, dentro del algoritmo diagnóstico, orientar al médico para incluir alguna intervención futura o de emergencia, por ejemplo, una angiografía que corrobore o excluya algún diagnóstico, y así contribuir a mejorar la vida de los pacientes y la población que sufre estas enfermedades relacionadas con el tabaquismo y sus efectos<sup>9</sup>. La ecografía Doppler también es sinónimo de método no invasivo para la evaluación clínica de la velocidad, el volumen y las características del flujo de sangre de diferentes arterias. El flujo sanguíneo esplácnico, en condiciones normales y en diversas condiciones fisiológicas y patológicas, ha sido estudiado con el uso del ultrasonido Doppler. También se ha demostrado el efecto vasoconstrictor del tabaquismo sobre los vasos espláncnicos<sup>10</sup>. La ecografía Doppler proporciona información anatómica y funcional, sobre la actividad diastólica y sistólica, así como sobre los daños a nivel arterial. Además de su demostrada reproducibilidad técnica, tiene la ventaja de poder analizar la función diastólica de forma instantánea, latido a latido, lo cual, en algunas situaciones concretas, la convierte en un método útil. Esta técnica analiza la hemocinemática, es decir, los cambios de velocidad del flujo sanguíneo, que no resultan sencillos de traducir a parámetros que reflejen cambios de presión o de volumen<sup>11</sup>. El flujo sanguíneo de la AMS habitualmente disminuye de forma importante durante la ingesta. La velocidad sistólica puede ser doble, con un pico sistólico ancho. En la diástole, también hay un aumento significativo de la velocidad con flujo continuo. Sin embargo, la respuesta a la ingesta es variable y puede ser normal, muy aumentada e incluso algunas veces reducida. Si se asocia al consumo de tabaco, se considera normal una VPS media de  $123 \pm 43$  cm/s en el origen de la AMS (Fig. 1); elevación leve, si la VPS es de 141-180 cm/s; elevación moderada, en caso de 181-220 cm/s, y elevación severa si la VPS es  $> 220$  cm/s. Una VPS superior a 275 cm/s puede indicar una estenosis superior al 70% de la AMS<sup>12</sup>. El objetivo de este estudio fue definir si a mayor tiempo de consumo de tabaco, existe mayor incremento de la VPS de la AMS, evaluada con Doppler pulsado.

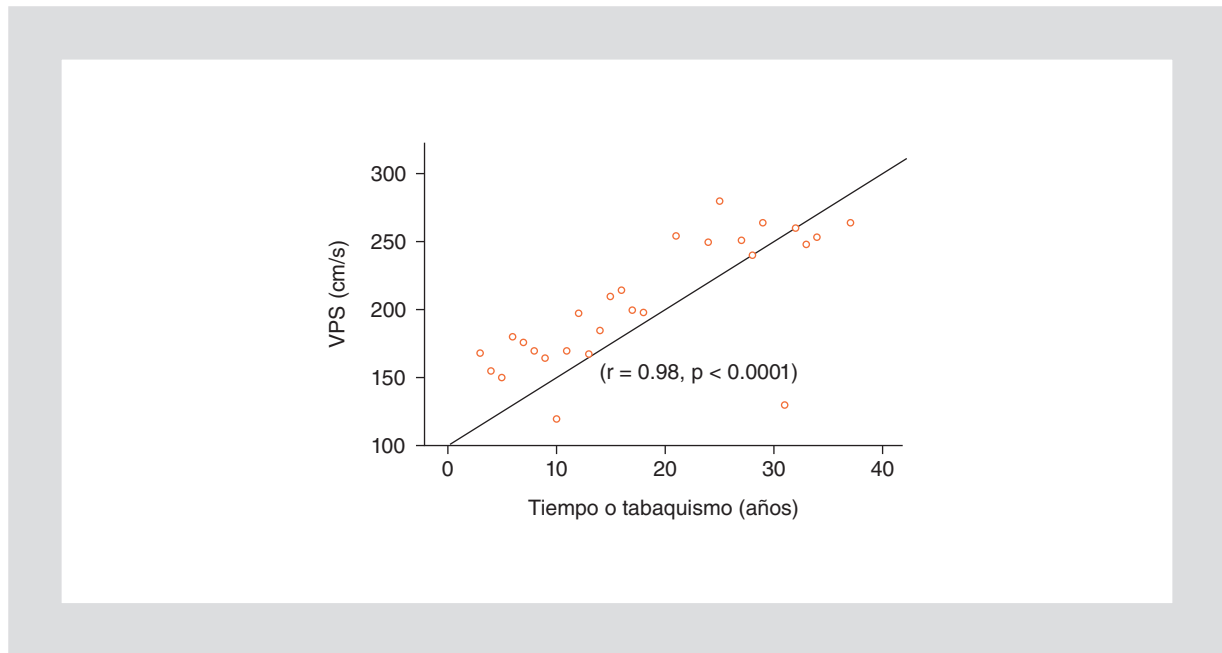


Figura 1. VPS y tiempo de tabaquismo en 60 pacientes fumadores crónicos.

## Material y métodos

Se trata de un estudio analítico y transversal llevado a cabo en el Departamento de Radiología e Imagen del Hospital Regional de Especialidades, UMAE Centro Médico Nacional (CMN) N.º 25. Se incluyeron pacientes que acudieron para la realización de un Doppler abdominal y que contaban con antecedente de tabaquismo crónico. Se realizó una medición adicional de la VPS de la AMS a 60 pacientes. Los resultados fueron medidos en cm/s y se recabaron en la hoja de recolección de datos. Los pacientes fueron seleccionados con un método no probabilístico, tomando el total de pacientes que se presentaron. Se explicó a los participantes el trabajo de investigación aprobado por el Comité de Ética de la UMAE 25 y se recabaron sus firmas en la hoja de consentimiento informado. Una vez seleccionados los pacientes y realizado el estudio Doppler pulsado, se llevó a cabo la interpretación de los resultados. Se usó el programa SPSS para el análisis de los resultados.

## Resultados

Se incluyeron 60 pacientes fumadores crónicos, de 25 a 50 años de edad, con una mediana de  $38.6 \pm 7.1$ , de los cuales 15 fueron mujeres (25%) y 45, hombres (75%). La cronicidad del tabaquismo se midió en

años, con una mediana de  $17.1 \pm 8.4$  (límites: 3-37 años). La VPS se dividió en cuatro rangos: valor normal (100-140 cm/s), que incluyó a 15 pacientes (25%); elevación leve de la VPS (141-180 cm/s), con 22 pacientes (36%); elevación moderada de la VPS (181-220 cm/s), con 10 pacientes (17%); y elevación severa de la VPS (> 220 cm/s), con 13 pacientes (22%). Se obtuvo un incremento significativo de la VPS de la AMS ( $p = 0.00007$ ) en el 27% de los pacientes (Fig. 1).

## Discusión

El tabaquismo representa un problema de salud pública, ya que es un factor de riesgo en seis de las ocho principales causas de defunción en el mundo<sup>1</sup>. Según la OMS, cada año mueren 5.4 millones de personas que padecen cáncer de pulmón, cardiopatías y otras enfermedades relacionadas con el consumo de tabaco, pero su efecto en los vasos sanguíneos abdominales ha sido poco estudiado. En México y en el resto del mundo existen escasos artículos que hagan mención al efecto del tabaquismo sobre la VPS de la AMS en pacientes fumadores crónicos; en el presente trabajo se evaluó con Doppler pulsado la VPS de la AMS de 60 pacientes con un tiempo de consumo de tabaco previo de entre 3 y 37 años<sup>2</sup>.

Sabemos que, inmediatamente después de su absorción, la nicotina produce una activación de las

glándulas adrenales y ésta, a su vez, produce una estimulación corporal y una descarga súbita de glucosa, así como un aumento de la presión arterial, la respiración y el ritmo cardíaco<sup>6</sup>. Además, el hábito de fumar reduce el diámetro y la distensibilidad de las arterias de mediano y gran calibre; el mecanismo por el cual fumar cigarrillos ejerce esta vasoconstricción se asocia con la liberación de catecolaminas de forma local o sistémica y la estimulación neural simpática<sup>7</sup>. Por lo tanto, cualquier probable efecto vasoconstrictor del tabaquismo sobre la perfusión de la AMS puede provocar resultados no deseados en pacientes fumadores crónicos, como lesiones estenóticas de esta arteria e isquemia crónica intestinal<sup>8</sup>. Los pacientes con lesión de la AMS refieren dolor abdominal crónico o agudo posprandial, distensión abdominal, vómito, pérdida inespecífica de peso y mala absorción. El Doppler pulsado es un estudio de tamizaje en estos pacientes que permite, dentro del algoritmo diagnóstico, orientar al médico para incluir alguna intervención futura, por ejemplo, una angiografía que corrobore o excluya algún diagnóstico. El Doppler pulsado presenta ventajas frente a la angiografía al ser un método no invasivo y reproducible, que sirve de escrutinio en pacientes con dolor abdominal crónico sin causa determinada, lo cual, junto con el antecedente de tabaquismo crónico, indica una probable estenosis de la AMS y/o isquemia intestinal.

A nivel nacional, el consumo de tabaco causa un tercio de las muertes por cardiopatías, pero el efecto del tabaquismo crónico a nivel abdominal ha sido poco estudiado, a pesar de que el dolor abdominal es una de las primeras causas que motivan a los pacientes a acudir a la consulta del IMSS. Los resultados obtenidos en el presente estudio ayudarán a mejorar la calidad y calidez en la atención y servicio de los derecho habientes del instituto, lo cual se traduce en calidad de vida para la población. En el panorama internacional, en Oriente Medio, precisamente en Turquía, Babaoglu, et al. realizaron una investigación para evaluar los efectos de fumar en la AMS y la vena porta mediante ecografía Doppler, en un modelo experimental con 50 pacientes, y encontraron que fumar disminuía el flujo en la AMS; el estudio concluyó con una significancia de  $p < 0.05$ <sup>13</sup>. En nuestro estudio, además de corroborar el hallazgo de la disminución del flujo de la AMS secundaria al tabaquismo, pudimos determinar que el tabaquismo crónico aumentaba significativamente la VPS de la AMS después de 21 años de inicio de su consumo. Es muy relevante mencionar que dentro del protocolo de estudio se

realiza una exploración ecográfica del paciente, con cortes de la aorta, incluyendo el tronco celíaco y la AMS. En la aorta y la AMS se obtienen VPS. De esa forma, se infiere que los cambios de velocidad en la AMS proximal pueden relacionarse con flujo sanguíneo colateral cuando se obstruye el tronco celíaco. Además, se buscaran cambios ateroscleróticos de la AMS, los cuales pueden presentarse como áreas de ecogenicidad aumentada y engrosamiento irregular de la pared<sup>14</sup>.

En el registro Doppler de individuos sanos hay un flujo sanguíneo de alta impedancia en la AMS durante el ayuno. El flujo sanguíneo en diástole puede estar ausente, ser insignificante e incluso aparecer invertido. El registro obtenido en el origen de la AMS puede mostrar un flujo sanguíneo turbulento, pero es más uniforme distalmente<sup>15</sup>. El flujo sanguíneo de la AMS disminuye habitualmente de forma importante durante la ingesta. La velocidad sistólica puede ser doble, con un pico sistólico ancho. En diástole, también hay un aumento significativo de la velocidad con flujo continuo. Sin embargo, la respuesta a la ingesta es variable y puede ser normal, muy aumentada e incluso algunas veces reducida. Si se asocia al consumo de tabaco, se considera normal una VPS media de  $123 \pm 43$  cm/s en el origen de la AMS (Fig. 1); valores de 141-180 cm/s se consideran elevación leve de la VPS; valores de 181-220 cm/s, elevación moderada, y VPS  $> 220$  cm/s, elevación severa. Una VPS superior a 275 cm/s puede indicar una estenosis superior al 70% de la AMS<sup>12</sup>.

En el presente estudio, se corroboró que el Doppler pulsado presenta ventajas frente a la angiografía al ser un método no invasivo que sirve de escrutinio en pacientes con dolor abdominal crónico sin causa determinada, lo cual, junto con el antecedente de tabaquismo crónico, indicaría una probable estenosis de la AMS, y/o isquemia intestinal<sup>16</sup>.

## Conclusiones

El tabaquismo crónico aumenta significativamente la VPS de la AMS después de 21 años del inicio de su consumo, y guarda una relación significativa con el género masculino. El Doppler pulsado debe incluirse como estudio de tamizaje dentro del algoritmo diagnóstico en pacientes con dolor abdominal crónico sin causa determinada; junto con el antecedente de tabaquismo crónico, puede determinar si el paciente amerita o no otro estudio más invasivo, como la angiografía abdominal, ya que nos sugiere una probable

estenosis de la AMS y/o isquemia intestinal. El Doppler pulsado representa ventajas frente a la angiografía al ser un método no invasivo, reproducible y de fácil acceso.

## Bibliografía

1. OMS. Diez datos sobre la epidemia de tabaquismo y el control mundial del tabaco. National Institute on Drug Abuse North Am. 2013;8:3-29.
2. Solano-Reina S, Jiménez CA. Manual de tabaquismo. Barcelona. 2012;139:497-9.
3. Leshner AI. Nicotine Addiction. Research Report Series. National Institute on Drug Abuse North Am. 2013;01:4342.
4. Guindon GE, Boisclair D. Past, current and future trends in tobacco use. Filadelfia: The World Bank; 2012;64:158-69.
5. Strandberg A, Strandberg TE, Salomaa VV, Pitkälä K, Häppölä O, Miettinen TA. A follow-up study found that cardiovascular risk in the middle age predicted mortality and quality of life in old age. J Clin Epidemiol. 2004;57(4):415-21.
6. Salmerón-Castro J, Arillo-Santillán E, Campuzano-Rincón JC, López-Anuáño FJ, Lazcano-Ponce EC. [Smoking among health professionals of the Mexican Social Security Institute, Morelos]. Salud Publica Mex. 2002;44 Suppl 1:S67-75.
7. Acosta S, Alhadad A, Svensson P, Ekberg O. Epidemiology, risk and prognostic factors in mesenteric venous thrombosis. Br J Surg. 2008;95(10):1245-51.
8. Kumar S, Sarr MG. Mesenteric venous thrombosis. N Engl J Med. 2001;345(23):1683-8.
9. Elliot JW. II. The operative relief of gangrene of intestine due to occlusion of the mesenteric vessels. Ann Surg. 1895;21(1):9-23.
10. Rhee RY, Gloviczki P. Mesenteric venous thrombosis: still a lethal disease in the 1990s. J Vasc Surg. 2012;20(5):688-97.
11. Karayaca O, Barutcu I, Esen A, Kaya D. Acute smoking induced alterations. Clinical Investigation. 2011;33(2):134-8.
12. Lee SS, Ha HK, Park SH. Usefulness of computed tomography in differentiating transmural infarction from nontransmural ischemia of the small intestine in patients with acute mesenteric venous thrombosis. J Comput Assist Tomogr. 2009;32(5):730-7.
13. Polit D, Hungler BP. Investigación científica en Ciencias de la Salud. 6.ª ed. McGraw-Hill; 2000.
14. Boley SJ, Kaleya RN, Brandt LJ. Mesenteric venous thrombosis. Surg Clin North Am. 2012;72(1): 183-201.
15. Laufman H. Gradual occlusion of the mesenteric vessels: experimental study. Surgery 1943;13:406-10.
16. Whitehead R. The pathology of ischemia of the intestines. Pathol Annu. 2010;11:1-52.