

Taponamiento cardíaco asociado con catéter venoso umbilical (CVU) colocado en posición inapropiada

Franco Gálvez-Cancino* y María de la Luz Sánchez-Tirado

Hospital General Regional Dr. Rafael Pascacio Gamboa, Tuxtla Gutiérrez, Chis., México

Resumen

El catéter venoso umbilical es ampliamente usado en unidades de terapia intensiva neonatal. El derrame pericárdico es una complicación poco común pero que puede ser letal. El taponamiento ha sido reportado en un 3% de los neonatos con tales catéteres. Presentamos el caso de un taponamiento cardíaco como complicación de catéter venoso en un recién nacido. El paciente fue diagnosticado a tiempo por ecocardiograma y se llevó a cabo la pericardiocentesis; después de drenar el total del derrame pericárdico hubo mejoría de las condiciones críticas. Es importante documentar la posición óptima del CVU antes de iniciar las infusiones.

PALABRAS CLAVE: Taponamiento cardíaco. Catéter venoso umbilical. Derrame pericárdico. Pericardiocentesis. Recién nacido.

Abstract

Umbilical venous catheter (UVC) is widely used in neonatal intensive care units. Pericardial effusion is an uncommon but life-threatening complication; and tamponade have been reported in 3% of neonates having such catheters. We present a case of cardiac tamponade as a complication of venous catheter in a neonate. The patient was diagnosed at the appropriate time by echocardiography and the pericardiocentesis was performed, and after removal of the complete pericardial effusion, an improvement of the critical condition was achieved. It is important to document the optimal positioning of UVC before the start of infusions. (Gac Med Mex. 2015;151:396-8)

Corresponding author: Franco Gálvez-Cancino, franco_galvez@hotmail.com

KEY WORDS: Cardiac tamponade. Umbilical venous catheter. Pericardial effusion. Pericardiocentesis. Newborn.

Introducción

La cateterización venosa central es ampliamente usada en unidades neonatales y, aunque es considerado un procedimiento relativamente seguro, de manera poco frecuente puede ocasionar consecuencias fatales, como el taponamiento cardíaco¹.

El derrame pericárdico se define como la presencia de líquido en el espacio pericárdico superior a lo normal (en niños > 1 ml/kg)².

En neonatos, el riesgo de derrame pericárdico secundario asociado al uso de catéter venoso central (CVC) está estimado en un 3%³, aunque algunos autores han definido esta complicación en cifras aún más bajas con la colocación de catéteres percutáneos, con una tasa de 1.8 por cada 1,000 catéteres colocados⁴. Este evento debe ser considerado en cualquier neonato que presente un deterioro agudo y colocación reciente de un CVC, teniendo alta sospecha, ya que representa una situación de emergencia y puede

Correspondencia:

*Franco Gálvez-Cancino
Hospital General Regional Dr. Rafael Pascacio Gamboa
9.ª Sur, s/n
Col. Centro, C.P. 29066, Tuxtla Gutiérrez, Chiapas
E-mail: franco_galvez@hotmail.com

Fecha de recepción en versión modificada: 18-02-2014

Fecha de aceptación: 21-04-2014

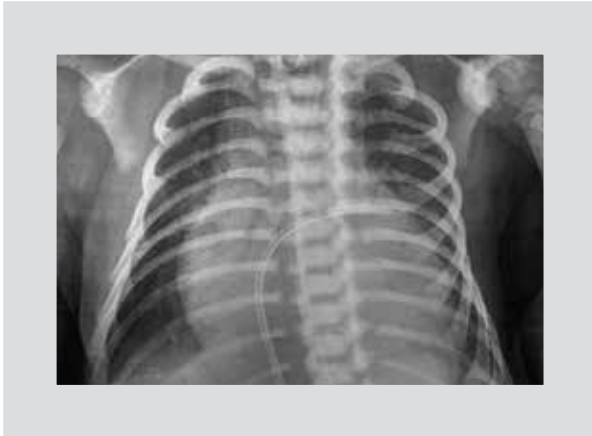

Figura 1. Placa de tórax inicial.

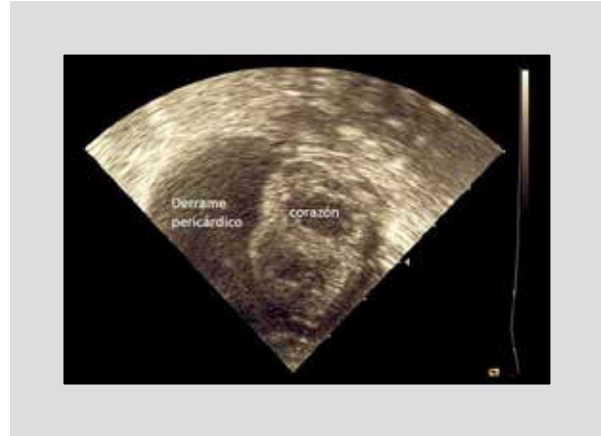


Figura 2. Ecocardiograma en eje corto ventricular.

terminar en un desenlace fatal⁵. Sin embargo, ésta no es la única complicación, pues también pueden aparecer arritmias, trombosis intracardíaca, émbolos sistémicos y pulmonares, endocarditis, perforación miocárdica, derrame pleural, ascitis, hemorragia e infección relacionada al uso de catéter⁶⁻⁹.

El propósito de este trabajo es reportar el caso de un neonato que superó un derrame pericárdico importante con hipoperfusión tisular secundaria, mediante pericardiocentesis exitosa con obtención del total de líquido excedido.

Caso clínico

Paciente masculino con antecedente de ser producto, de la tercera gestación de su madre de 35 años, aparentemente sana, a las 35 semanas de gestación por ruptura prematura de membranas y sangrado transvaginal de 8 h de evolución. El recién nacido nació vía abdominal en otra unidad. Se reportan datos de desprendimiento de placenta, requerimiento de ventilación a presión positiva con bolsa y máscara, APGAR 4/7/8, Silverman Anderson 3, peso de 2,180 g e inicialmente requirió uso de oxígeno en casco cefálico. Se le coloca CVU. El paciente progresa con mayor dificultad respiratoria, por lo que se decide intubación orotraqueal y soporte mecánico ventilatorio. Se recibe en este hospital a los dos días de vida, saturado al 97%, con datos de hipoperfusión tisular y caracterizado por taquicardia, piel marmórea, llenado capilar retardado, piel fría, pulsos disminuidos, hipoactivo, poca reactividad a estímulos y uresis disminuida; cifras tensionales aún conservadas, ruidos cardíacos normales e hígado a 2 cm por debajo del borde costal derecho. Placa de tórax con cardiomegalia, índice cardiotorácico de 0.70, punta de catéter venoso migrado, pasando por foramen oval y con punta en aurícula izquierda cercana

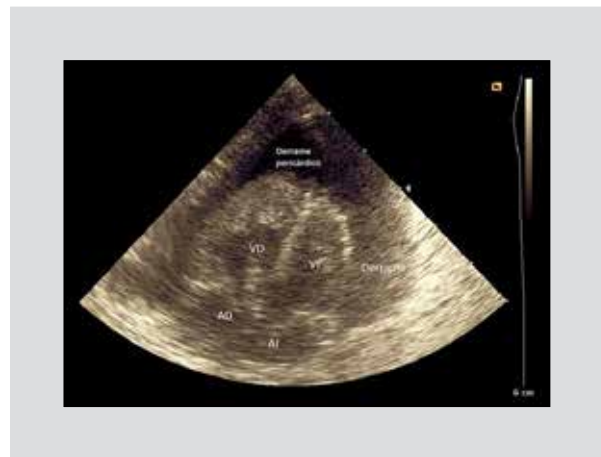

Figura 3. Ecocardiograma en eje cuatro cámaras.

a desembocadura de vena pulmonar izquierda (Fig. 1).

En el ecocardiograma se identifica derrame pericárdico importante, colapso diastólico de aurícula derecha, inversión de la onda E/A mitral y función sistólica conservada (Figs. 2 y 3).

Se realiza pericardiocentesis percutánea guiada por ecocardiograma transtorácico bajo sedación, analgesia local y monitorización no invasiva continua, utilizándose aguja de punción periférica de equipo Multicath 3fr, obteniéndose 40 ml de líquido citrino. Se termina el procedimiento al visualizar, por ecocardiografía, drenaje total del mismo (Fig. 4).

El reporte de líquido pericárdico fue: color amarillo, eritrocitos 253 por campo, 47 leucocitos, glucosa de 483 mg/dl; y VDRL, tinta china y tinción de gram: negativo. Se reposicionó catéter venoso. Se logró disminución progresiva del soporte aminérgico hasta la suspensión del mismo. La radiografía de tórax no mostró cardiomegalia (Fig. 5). El reporte de cultivo de líquido pericárdico no presentó desarrollo bacteriano. El paciente fue egresado

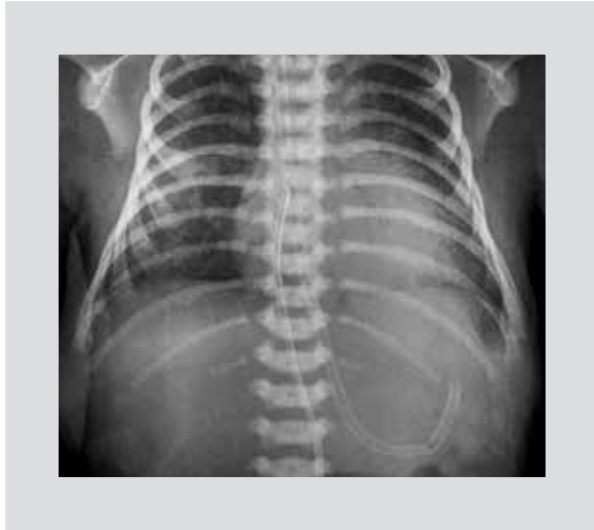

Figura 4. Placa de tórax posterior.

después de 10 días de estancia en buenas condiciones generales, sin nuevo desarrollo de derrame pericárdico.

Discusión

Aunque actualmente el CVC es ampliamente utilizado, especialmente en unidades de terapia intensiva, debe considerarse el riesgo-beneficio del uso del CVU, y tras la colocación de éste, la mejor posición de la punta del catéter está recomendada en la inserción de la vena cava inferior (VCI) con la aurícula derecha o porción torácica de la VCI¹⁰. Es esencial realizar una placa de tórax para determinar la profundidad de la inserción y corroborar la localización satisfactoria de ésta para minimizar las complicaciones¹¹. Cualquier punta de catéter colocada en aurícula derecha o aurícula izquierda está asociada con mayor tasa de complicaciones¹². Son múltiples los reportes de casos de neonatos complicados con taponamiento cardíaco secundario a catéter venoso umbilical^{5,9,13-16}. La patogénesis de ésta puede ser secundaria a la erosión de la pared cardíaca, o vascular por contacto de la punta del catéter conduciendo a perforación. Otro posible mecanismo de lesión de la pared miocárdica o de los vasos venosos es el daño osmótico ocasionado por soluciones hipertónicas infundidas a través de la línea venosa central¹⁷.

El taponamiento cardíaco ocurre cuando existe acumulación de líquido en la cavidad pericárdica, con volumen lo suficientemente grande para impedir el llenado en diástole del corazón. En lactantes, la taquicardia puede ser en ocasiones el único signo presente, incluso puede ocasionar la muerte súbita sin presencia de signos y síntomas significativos previos¹⁸.

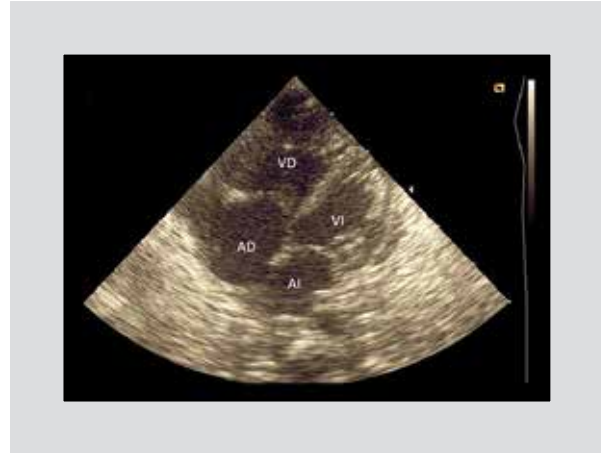

Figura 5. Ecocardiograma posterior a pericardiocentesis.

El diagnóstico es principalmente por alta sospecha, teniendo el antecedente de colocación de CVC, con incremento de la silueta cardíaca, aunado a taquicardia persistente o súbita inestabilidad cardiorrespiratoria.

Bibliografía

- Goutail-Flaud MF, Sfez M. Central venous catheter-related complications in newborns and infants: a 587 case survey. *J Pediatr Surg.* 1991;26:645-50.
- Bennett F, Masao T. Pericardial Effusion and Tamponade. En: Nichols DG, *Critical Heart Disease in Infants and Children.* Cap. 9. 2.ª ed. 2006.
- Leipala JA, Petaja J, Fellman V. Perforation complications of percutaneous central venous catheters in very low birth weight infants. *J Paediatr Child Health.* 2001;37:168-71.
- Beardsall K, White DK, Pinto EM, Kelsall AWR. Pericardial effusion and cardiac tamponade as complications of neonatal long lines: are they really a problem? *Arch Dis Child Fetal Neonatal.* 2003;88 F292-5.
- Sehgal A, Cook V, Dunn M. Pericardial effusion associated with an appropriately placed umbilical venous catheter. *J Perinatol.* 2007;27(5):317-9.
- Mehta S, Connors AF Jr, Danish EH, Grisoni E. Incidence of thrombosis during central venous catheterization of newborns: a prospective study. *J Pediatr Surg.* 1992;27(1):18-22.
- Ohki Y, Maruyama K. Complications of peripherally inserted central venous catheter in Japanese neonatal intensive care units. *Pediatr Int.* 2013;55(2):185-9.
- Haass C, Sorrentino E, Tempera A, et al. Cardiac tamponade and bilateral pleural effusion in a very low birth weight infant. *J Matern Fetal Neonatal Med.* 2009;22(2):137-9.
- Korver AM, Walther FJ, van der Molen AJ, de Beaufort AJ. Serious complications of umbilical venous catheterisation. *Ned Tijdschr Geneesk.* 2007;151(40):2219-23.
- Paster S, Middleton P. Roentgenographic evaluation of umbilical artery and vein catheters. *JAMA.* 1975;231:742-6.
- Abdellatif M, Ahmed A, Alsenaidi K. Cardiac tamponade due to umbilical venous catheter in the newborn. *BMJ Case Rep.* 2012;2012.
- Nadrou AM, Lin J, Green RS, Magid MS, Holzman IR. Death as a complication of peripherally inserted central catheters in neonates. *J Pediatr.* 2001;138(4):599-601.
- Van Niekerk M, Kalis NN, Van der Merwe PL. Cardiac tamponade following umbilical vein catheterisation in a neonate. *S Afr Med J.* 1998;88 Suppl 2:C87-90.
- Traen M, Schepens E, Laroche S, van Overmeire B. Cardiac tamponade and pericardial effusion due to venous umbilical catheterization. *Acta Paediatr.* 2005;94(5):626-8.
- Megha M, Jain N, Pillai R. Pericardial tamponade in a newborn following umbilical catheter insertion. *Indian Pediatr.* 2011;48(5):404-5.
- Lemus-Varela M, Arriaga-Dávila J, Salinas-López MP, Gómez-Vargas JR. Cardiac tamponade in the neonate as a complication of a central venous catheter. Case report. *Gac Med Mex.* 2004;140(4):455-61.
- Giacioia GP. Cardiac tamponade and hydrothorax as complications of central venous parenteral nutrition in infants. *J Parenter Enteral Nutr.* 1991;15:110-3.
- Byard RW, Bourne AJ. Sudden death in early infancy due to delayed cardiac tamponade complicating central venous line insertion and cardiac catheterization. *Arch Pathol Lab Med.* 1992;116:654-6.