

Evaluación de los resultados del cierre percutáneo mediante el dispositivo Amplatzer en pacientes pediátricos con comunicación interauricular (CIA)

Saturnino Delgadillo-Pérez¹, José Miguel Torres-Martel² y Juan Carlos Barrera de León^{3*}

¹Servicio de Cardiología Pediátrica; ²Servicio de Pediatría; ³División de Educación en Salud. Unidad Médica de Alta Especialidad (UMAE), Hospital de Pediatría, Centro Médico Nacional de Occidente (CMNO), Instituto Mexicano del Seguro Social (IMSS), Guadalajara, México

Resumen

Objetivo: Describir los resultados del cierre percutáneo mediante el dispositivo Amplatzer (oclusor septal Amplatzer [ASO]) en pacientes pediátricos con CIA. **Material y métodos:** Estudio transversal descriptivo realizado en pacientes sometidos al cierre percutáneo de la CIA de marzo de 2005 a marzo de 2013. Se incluyeron pacientes < 16 años, > 6 kg de peso, CIA de tipo ostium secundum (OS) con bordes de separación > 5 mm y ausencia de enfermedad coexistente. Se excluyeron los niños con hipertensión arterial pulmonar severa. Se realizó una estadística descriptiva con SPSS 20.0. **Resultados:** Se incluyeron 28 pacientes, 19 (68%) del género femenino, con una mediana de edad de 8 (4-14) años y 30.7 kg (15-69) de peso; 21 (75%) pacientes tenían clase funcional New York Heart Association (NYHA) I y 7 (25%), NYHA II. La mediana del tamaño de la CIA fue de 15.50 mm (5-25) y la del ASO, de 17.54 mm (8-28). Tras la colocación del ASO, el 100% presentaron NYHA I al mes; 2 (7.1%) pacientes presentaron soplo cardíaco; 28 (100%), cese del soplo al sexto mes; sin evidencia de arritmias al mes el 100%; 4 (14%) pacientes presentaron un cortocircuito residual a las 24 h; 28 (100%), una oclusión completa al sexto mes, y una normalización del tamaño del ventrículo derecho (VD) y el cese de la insuficiencia tricuspídea el 100% al año. Como complicaciones, 2 (7%) pacientes presentaron un sangrado mínimo durante el procedimiento, 5 (18%), cefalea transitoria y 1 (4%), disautonomía. **Conclusión:** El cierre percutáneo de la CIA en niños con un dispositivo Amplatzer es seguro y tiene buenos resultados.

PALABRAS CLAVE: Amplatzer. Comunicación interauricular. Complicaciones.

Abstract

Objective: To describe the results of percutaneous closure by means of the Amplatzer Septal Occluder (ASO) device in pediatric patients with intra-auricular communication (IAC). **Materials and Methods:** Descriptive transversal study in patients submitted to percutaneous closure of IAC from March 2005 to March 2013. Patients aged < 16 years, weight > 6 kg, IAC type ostium secundum, and patent foramen ovale, with border separations borders > 5 mm, and absence of coexisting pathology were included in the study. We excluded from the study children with severe pulmonary blood pressure/arterial hypertension. Descriptive statistics with the SPSS v. 20.0 statistical software package. **Results:** We included in the study 28 patients,

Correspondencia:

*Juan Carlos Barrera de León
División de Educación en Salud
Unidad Médica de Alta Especialidad, Hospital de Pediatría
Centro Médico Nacional de Occidente
Instituto Mexicano del Seguro Social
Belisario Domínguez, 735
Col. Independencia, C.P. 34440, Guadalajara, Jal., México
E-mail: jcbarrer@hotmail.com

Fecha de recepción en versión modificada: 29-06-2014

Fecha de aceptación: 29-09-2014

feminine gender ($n = 19, 68\%$), median age = 8 years (range, 4-14), weight 30.7 kg (range, 15-69). New York Heart Association (NYHA) functional class I ($n = 21, 75\%$), II ($n = 7, 25\%$). Median IAC size, 15.50 mm (range, 5-25), and a median ASO size of 17.54 mm (range, 8-28). After ASO placement, 100% presented NYHA I at one month, cardiac murmur ($n = 2, 7.1\%$), cessation of cardiac murmur at month 6 ($n = 28, 100\%$), without evidence of arrhythmias at one month 100%, residual short circuit at 24 hours ($n = 4, 14\%$), complete occlusion at month 6 ($n = 28, 100\%$), normalization size of VD, and cessation of tricuspid insufficiency 100% at one year. Complications included minimal bleeding during the procedure ($n = 2, 7\%$), transitory cephalaea ($n = 5, 18\%$), and dysautonomia ($n = 1, 4\%$). **Conclusion:** Percutaneous closure of IAC of children fitted with the ASO device is safe and exhibits good results. (Gac Med Mex. 2015;151:465-71)

Corresponding author: Juan Carlos Barrera de León, jcbarrer@hotmail.com

KEY WORDS: Amplatzer. Inter-auricular communication. Complications.

Introducción

Las cardiopatías congénitas son las malformaciones más frecuentes al nacer, con una prevalencia de ocho casos por cada 1,000 nacidos vivos y una supervivencia global de los recién nacidos de alrededor del 85%¹⁻⁴. La CIA, que se define como una comunicación anómala entre las dos aurículas, es 2-3 veces más común en las mujeres que en los hombres^{2,5}. Los lactantes y niños con CIA suelen estar asintomáticos o tener cianosis al llanto. Durante la exploración física, el hábito corporal es relativamente delgado (peso inferior al percentil 10), con un soplo sistólico de eyección de grado II a III/VI oído en el borde esternal superior, con un desdoblamiento fijo del segundo ruido⁶⁻⁷.

El cierre de la comunicación está indicado cuando hay una relación Qp/Qs mayor de 1.5 con una sobrecarga del volumen de las cavidades derechas⁸.

El cateterismo cardíaco terapéutico permite tratar con éxito y escasa morbilidad este padecimiento⁹⁻¹¹. Fue descrito por primera vez por King y Mills en 1976. La técnica se popularizó gracias a los trabajos de Lock J, et al. en el *Boston Children's* utilizando el dispositivo modificado de Rashkind para cerrar diversos defectos cardíacos¹².

El doctor Kurt Amplatz, profesor de radiología en Minnesota, diseñó el ASO20, construido con un entramado nitinol con propiedades de elasticidad, memoria térmica del material y posibilidad de autocentrado¹³⁻¹⁶.

Las ventajas de esta opción terapéutica con el dispositivo Amplatzer son evidentes: no precisa esternotomía, evita la necesidad de circulación extracorpórea, hemotransfusiones y disminuye la morbilidad asociada, los tiempos de hospitalización y la interrupción de la actividad cotidiana del niño y su familia^{15,17,18}.

El objetivo del presente estudio fue describir los resultados a corto y mediano plazo del cierre percutáneo

mediante el dispositivo Amplatzer en pacientes pediátricos con una cardiopatía congénita de tipo CIA.

Material y métodos

Se trata de un estudio transversal descriptivo realizado en la UMAE Hospital de Pediatría CMNO del IMSS, un hospital de referencia en el occidente del país; incluyó a pacientes sometidos al cierre percutáneo de la CIA mediante un dispositivo Amplatzer de marzo de 2005 a marzo de 2013.

Criterios de selección

Se incluyeron pacientes menores de 16 años con un peso mayor a 6 kg, diagnosticados ecocardiográficamente con CIA y admitidos en el Centro de Hemodinamia del Servicio de Cardiología del hospital para la realización de un cierre percutáneo con Amplatzer. Se excluyeron los pacientes con evidencia clínica y ecocardiográfica de hipertensión arterial pulmonar severa y con un expediente clínico incompleto, o bien los niños cuyos padres no firmaron el consentimiento informado para la colocación del dispositivo.

Criterios para la colocación del dispositivo Amplatzer

Se definieron como candidatos los pacientes con CIA de tipo OS y foramen oval con presencia de bordes de separación con las estructuras vecinas mayores de 5 mm y de consistencia adecuada; se evaluaron los planos y estructuras anatómicas de la aorta (reborde anterosuperior), el plano auriculoventricular derecho e izquierdo (reborde anteroinferior), la vena cava superior (reborde posterosuperior) y la vena cava inferior (reborde anteroinferior), así como la desembocadura de las venas pulmonares y el seno coronario; las

medidas se realizaron con una ecocardiografía transe-sofágica, y se determinó la ausencia de enfermedad coexistente con sanción quirúrgica.

Desarrollo del estudio

Para la recopilación de la información necesaria de los expedientes clínicos físicos y electrónicos se utilizó una cédula previamente diseñada, que se estructuró en concordancia con las variables que se deseaban investigar. Dicho instrumento tuvo como finalidad recopilar la información más relevante para su posterior análisis estadístico y el establecimiento de conclusiones y recomendaciones.

Se valoraron los parámetros clínicos y ecocardiográficos de los controles realizados en el momento de la colocación del dispositivo, a las 24 h de la colocación, al mes, a los seis meses y al año.

Procedimientos y desarrollo del estudio

Todos los procedimientos se realizaron bajo anestesia general inhalatoria, que fue aplicada por un anes-tesiólogo pediatra con experiencia en el procedimiento; se utilizó anestesia general balanceada o intravenosa (ketamina, fentanil y agente bloqueante neuromuscular). Para el cierre de los defectos se utilizó una guía transe-sofágica, con una sonda multiplanar conectada a un equipo de ecocardiografía de la marca Philips, modelo 2136669, transductor OmniPlane II y Omni-Plane III. Durante el procedimiento se realizó una eco-cardiografía transe-sofágica. Se utilizaron ASO con tamaños seleccionados de acuerdo con el diámetro y el tipo de defecto. Se utilizó el método del diámetro del defecto ajustado a la cintura del balón, obtenida por ecocardiografía transe-sofágica y fluoroscopia.

A todos los pacientes se les administró antibiotico-terapia (amoxicilina 50 mg/kg/peso corporal) durante el procedimiento y dos dosis adicionales cada 8 h. De forma posterior a la recuperación en un área anexa al Centro de Hemodinamia, los pacientes fueron transfe-ridos a hospitalización para realizar la observación clínica rutinaria hasta la recuperación completa, durante un periodo máximo de 24 h, acorde con la evaluación de cada paciente.

En el momento del alta se indicó profilaxis para endocarditis bacteriana durante seis meses, además de ácido acetilsalicílico (2-5 mg/kg/d a una dosis máxi-ma de 100 mg) durante el mismo periodo de tiempo y la recomendación de evitar los deportes de contacto durante un mes.

Cálculo del tamaño de la muestra

No se realizó el cálculo de tamaño de la muestra, ya que se incluyeron todos los pacientes con el dispositi-vo Amplatzer que cubrieran los criterios de selección. Se realizó un muestreo no aleatorio de casos conse-cutivos durante el periodo de estudio.

Análisis estadístico

Las variables cualitativas se analizaron mediante fre-cuencias y porcentajes, y las cuantitativas, con media-nas y rangos (mínimo y máximo). Se manejó una base de datos electrónica con el programa Excel de Micro-soft Office 2010 y para el análisis de la información se utilizó el programa estadístico SPSS, versión 20.0, para Windows.

Consideraciones éticas

El estudio se apegó a los principios internacionales de investigación dictaminados en la Declaración de Helsinki de 1975. Se solicitó a los padres o encar-gados del paciente la firma del consentimiento infor-mado para la colocación del dispositivo. El protoco-lo fue aprobado por el Comité Local de Investigación y Ética 1302 del hospital, con el número de registro R-2013-1302-41.

Resultados

A continuación se presenta el análisis de los resul-tados obtenidos en el estudio realizado en la UMAE Hospital de Pediatría CMNO en el periodo compren-dido entre marzo de 2005 y marzo de 2013; se iden-tificó un total de 32 pacientes con diagnóstico de CIA sometidos a un cierre percutáneo del defecto, de los cuales se excluyeron cuatro, por lo que que-daron 28 pacientes.

En la tabla 1 se muestran las características de la población: se observa un predominio del género fe-menino (68% de los casos), sobre todo entre los escolares de hasta 11 años, que representan la ma-yoría de la población, y la mediana de peso fue de 30.75 kg.

La tabla 2 muestra que el 75% de los pacientes presentaban una clase funcional NYHA I y el 89%, soplo (grado II: 52% vs. grado I: 48%), con localización sistólica en el 100%. El 4% presentaron trastornos del ritmo y el 35%, trastornos de la conducción; de éstos, el 14% presentaron BCRDHH y el 21%, BIRDHH.

Tabla 1. Características clínicas y demográficas de pacientes pediátricos portadores de CIA manejados con implante con dispositivo Amplatzer

Características	Grupo de estudio (n = 28)
Género	
Femenino, n (%)	19 (68)
Masculino, n (%)	9 (32)
Edad, mediana (rango)	8.5 (4-14)
4-7 años, n (%)	11 (39)
8-11 años, n (%)	11 (39)
12-14 años, n (%)	6 (22)
Peso, mediana (rango)	30.75 (15-69)
15-24 kg, n (%)	8 (29)
25-34 kg, n (%)	11 (39)
35-44 kg, n (%)	3 (11)
45-55 kg, n (%)	4 (14)
> 55 kg, n (%)	2 (7)

Según puede observarse en la tabla 3, el 54% de los pacientes presentaron un VD de características normales, con bordes suficientes en el 93% de los casos, presión de la arteria pulmonar normal en el 96% y datos de insuficiencia tricuspídea en el 3%.

En la tabla 4 se muestra que el 100% de los pacientes presentaron una clase funcional I al mes de la colocación del dispositivo, el 7.1% continuaron con un soplo

Tabla 2. Características iniciales de la evolución clínica de los pacientes del Hospital de Pediatría CMNO portadores de CIA con implante de un dispositivo Amplatzer

Características	Frecuencia (n = 28)
Tipo de CIA	
Foramen oval, n (%)	13 (46)
OS, n (%)	15 (54)
Clase funcional	
Clase I, n (%)	21 (75)
Clase II, n (%)	7 (25)
Presencia de soplo, n (%)	25 (89)
Grado de soplo	
Grado I, n (%)	12 (48)
Grado II, n (%)	13 (52)
Localización del soplo	
Sistólico, n (%)	25 (100)
Diastólico, n (%)	0 (0)
Trastorno del ritmo, n (%)	1 (4)
Trastorno de la conducción	
BCRDHH, n (%)	4 (14)
BIRDHH, n (%)	6 (21)
Ninguno, n (%)	18 (65)

Tabla 3. Características ecocardiográficas transefágicas de los pacientes del Hospital de Pediatría CMNO portadores de CIA antes del implante del dispositivo Amplatzer (marzo de 2005-marzo de 2013)

	Frecuencia (n = 28)
Tamaño del VD	
Normal, n (%)	15 (54)
Dilatado, n (%)	13 (46)
Bordes	
Suficientes, n (%)	26 (93)
Insuficientes, n (%)	2 (7)
Presión de la arteria pulmonar	
Normal, n (%)	27 (96)
Hipertensión pulmonar leve, n (%)	1 (4)
Insuficiencia mitral	
Sí, n (%)	0 (0)
No, n (%)	28 (0)
Insuficiencia tricuspídea	
Sí, n (%)	2 (7)
No, n (%)	26 (93)

cardíaco al mes de seguimiento, con desaparición del soplo en el 100% de los pacientes a los seis meses de seguimiento, y el 100% se mantuvieron libres de arritmias cardíacas durante el seguimiento.

La tabla 5 muestra la evolución ecocardiográfica de los pacientes: el 14% continuaron con cortocircuito a las 24 h de la colocación del dispositivo y el 4%, al mes. A los seis meses hubo cierre exitoso en el 100% de los pacientes. Las dimensiones del VD se normalizaron en el 100% de los pacientes a los 12 meses de seguimiento y no hubo datos de insuficiencia tricuspídea en el 100% de los pacientes a los 12 meses de seguimiento.

La tabla 6 muestra que el 7% de los pacientes presentaron sangrado en el momento del procedimiento, lo cual constituye una complicación menor. No se presentó ninguna complicación a las 24 h del procedimiento. No se presentaron hematomas, taponamiento, hipotensión ni paro cardiorrespiratorio.

La figura 1 muestra el dispositivo cuando es colocado, en el momento de su liberación, y la localización correcta en el *septum* atrial.

Discusión

El tratamiento de los defectos congénitos por vía endovascular es una vieja ambición de los cardiólogos.

Tabla 4. Evolución clínica de los pacientes del Hospital de Pediatría CMNO portadores de CIA con implante del dispositivo Amplatzer (marzo de 2005-marzo de 2013)

Variable	Antes	1 mes	6 meses	12 meses
Clase funcional				
I	21 (75)	28 (100)	28 (100)	28 (100)
II	7 (25)			
Soplo cardíaco				
No	3 (11%)	26 (92.9%)	28 (100%)	28 (100%)
Sí	25 (89%)	2 (7.1%)		
Grado del soplo				
I	12 (43%)	2 (7.1%)		
II	13 (46%)			
Arritmia				
No	27 (96)	28 (100)	28 (100)	28 (100)
Sí	1 (4)			

Tabla 5. Evolución ecocardiográfica de los pacientes del Hospital de Pediatría CMNO portadores de CIA con implante del dispositivo Amplatzer (marzo de 2005-marzo de 2013)

	Antes	24 h	1 mes	6 meses	12 meses
Cortocircuito					
Sí, n (%)	28 (100)	4 (14)	1 (4)	0 (0)	0 (0)
No, n (%)	0 (0)	24 (86)	27 (96)	28 (100)	28 (100)
Dimensiones del VD					
Dilatado, n (%)	13 (54)				0 (0)
Normal, n (%)	15 (46)				28 (100)
Insuficiencia mitral					
Sí, n (%)	0 (0)				0 (0)
No, n (%)	28 (100)				28 (100)
Insuficiencia tricuspídea					
Sí, n (%)	2 (7)				0 (0)
No, n (%)	26 (93)				28 (100)

En la actualidad, el cierre percutáneo de la CIA es una técnica frecuentemente utilizada en muchos centros de nuestro país y del resto del mundo. La evolución de los materiales ha permitido la aparición de dispositivos de última generación, entre los que destaca el ASO.

En el presente trabajo se ha evaluado la seguridad y eficacia del dispositivo ASO y, entre nuestros resultados, cabe resaltar la mayor proporción de pacientes del sexo femenino (2/3 partes vs. 1/3 de pacientes masculinos). Esto es característico de los pacientes con CIA: la literatura reporta que esta cardiopatía es 2-3 veces más común en las mujeres que en los hombres. La mediana de peso también coincide con el estudio multicéntrico MAGIC^{2,5,19}.

Respecto al tipo de CIA, en nuestro estudio se evidenció que la mayor proporción de pacientes presentó

Tabla 6. Distribución de los pacientes en estudio según la complicación clínica durante el procedimiento y las primeras 24 h del cierre percutáneo del defecto septal con un dispositivo Amplatzer

Evento clínico	Procedimiento	Primeras 24 h
Sangrado, n (%)	2 (7)	0
Cefalea transitoria, n (%)	0 (0)	5 (18)
Disautonomía, n (%)	0 (0)	1 (4)

una CIA de tipo OS, que representó un poco más de la mitad de los casos, frente a la CIA de tipo foramen; son cifras similares a lo reportado en la literatura, donde

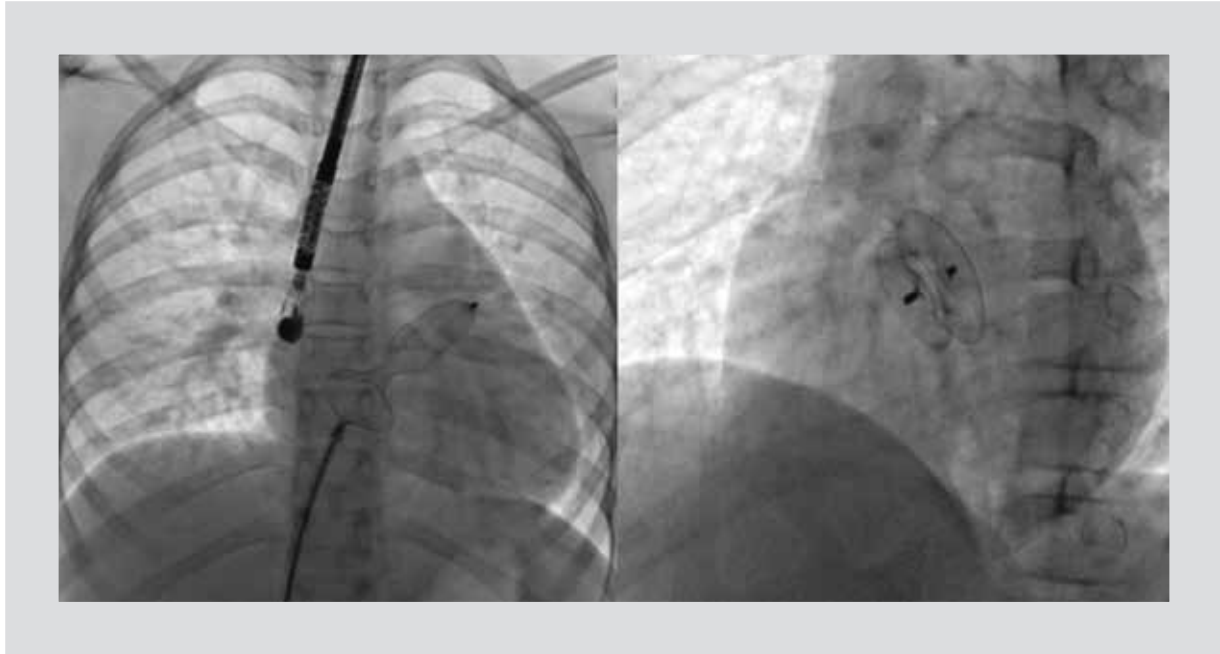


Figura 1. Imagen del momento de la liberación del dispositivo Amplatzer y de un dispositivo colocado adecuadamente en el septum atrial.

se comenta que la CIA de tipo OS representa aproximadamente el 75% de los casos^{2,5,20,21}.

En cuanto a los hallazgos clínicos y electrocardiográficos iniciales de nuestros pacientes, la mayoría se encontraba en una clase funcional NYHA I y solo una pequeña parte en una clase funcional NYHA II; casi en la totalidad de pacientes con presencia de un soplo sistólico suave de grado I o II. Destacaron tres pacientes que no presentaron soplo: dos presentaron un desdoblamiento fijo del segundo ruido cardíaco y uno, una taquiarritmia, y el diagnóstico de CIA se realizó con el ecocardiograma transtorácico. Respecto a los trastornos de la conducción encontrados, una pequeña proporción presentó un bloqueo de la rama derecha del haz de His. Todo ello concuerda con la descripción de hallazgos clínicos y electrocardiográficos descritos por otros autores^{2,5,7,8,20,21}.

Dentro de los hallazgos ecocardiográficos iniciales se observó la dilatación del VD en poco menos de la mitad de los pacientes, con bordes suficientes en prácticamente la totalidad de los pacientes; hubo un solo caso de hipertensión pulmonar leve (presión sistólica de la arteria pulmonar de 40 mmHg) y hallazgos de insuficiencia tricuspídea en el 7% de los casos.

En nuestro estudio se utilizaron diferentes tamaños de dispositivos, pero los más empleados fueron los del número 20 (seis casos). La elección del tamaño adecuado del dispositivo se basa en las mediciones realizadas por ETE y por la oclusión con catéter balón. En general, se

emplea un dispositivo cuya cintura sea ligeramente mayor (1 o 2 mm) que el diámetro del defecto^{14,22}.

De los 29 dispositivos que se intentaron colocar, 28 se colocaron de manera exitosa y sólo un paciente tuvo un intento fallido de colocación; ese paciente, con una CIA de diámetro grande y anatomía poco favorable, presentaba una cirugía cardíaca previa por transposición de grandes vasos y posteriormente fue enviado a cirugía para la corrección del defecto. Un paciente requirió la asistencia de catéter de balón por una CIA fenestrada; dicha asistencia se realizó por dificultad en el momento de alinear el dispositivo con el *septum* interatrial, y se obtuvo una posición vertical en relación con el *septum*.

Respecto a los hallazgos clínicos y ecocardiográficos posteriores a la implantación del dispositivo Amplatzer, se mostraron cambios favorables. Se observó una mejoría clínica en todos los pacientes, que presentaron una clase funcional NYHA I, así como la normalización de las dimensiones del VD y ausencia de insuficiencia tricuspídea al año de seguimiento.

Se encontró un cierre completo sin cortocircuito residual en la mayoría de los pacientes en el momento del procedimiento; en una pequeña proporción hubo un cortocircuito en el ecocardiograma transtorácico inmediato. Durante el seguimiento ecocardiográfico un paciente presentó una fuga al mes de la colocación del dispositivo, pero hubo un cierre completo del total de pacientes a los seis meses de seguimiento. Esto

concuera con lo encontrado por Munayer-Calderón, et al., que reportan una oclusión completa del 92.5% en el momento de la intervención y una oclusión del 100% a los seis meses, pero es menor a las cifras de Zabala Argüelles, et al. o del estudio multicéntrico MAGIC, que reportan una oclusión inmediata del 96-100%. En el seguimiento ecocardiográfico un paciente presentó una separación de la superficie del disco izquierdo^{8,15,19}.

Todas las complicaciones presentadas por los pacientes intervenidos en nuestro estudio fueron menores y cabe destacar las siguientes: dos pacientes con sangrado en la zona de punción, de forma similar a lo reportado por Parra-Bravo, et al. y por Roel, y cinco pacientes con cefalea transitoria y uno con disautonomía manifestada tras la colocación del dispositivo, de forma similar a los hallazgos de Munayer-Calderón, et al., quienes encontraron cefalea en el 9.5% de los pacientes^{8,23-25}.

Por último, en el 75% de los pacientes la estancia intrahospitalaria fue de 48 h, lo cual es, en promedio, similar a lo reportado en la literatura.

La experiencia obtenida en la presente investigación indica que es un procedimiento que posee una baja tasa de complicaciones menores y hay un cierre total del defecto sin complicaciones mayores.

Conclusiones

En nuestra casuística, con 28 dispositivos implantados de manera exitosa, los resultados a mediano plazo son alentadores; en el 18% de los casos hubo complicaciones menores, que se resolvieron de manera favorable durante el seguimiento.

Se observó una mejoría de la evolución clínica y ecocardiográfica durante el seguimiento, así como una oclusión completa en todos los pacientes.

Podemos considerar el procedimiento como una buena alternativa para el tratamiento de esta enfermedad.

Agradecimientos

Agradecemos al personal del Departamento de Hemodinamia del Servicio de Cardiología Pediátrica su colaboración en los procedimientos.

Conflictos de interés

El estudio no tiene conflictos de interés.

Bibliografía

1. Samanek M. Congenital heart malformations: prevalence, severity, survival and quality of life. *Cardiol Young*. 2000;10(3):179-85.
2. McDaniel NL. Ventricular and atrial defects. *Pediatr Rev*. 2001;22(8):265-70.
3. Calderón-Colmenero J, Cervantes-Salazar JL, Curi-Curi PJ, Ramírez-Marroquín S. [Congenital heart disease in Mexico. Regionalization proposal]. *Arch Cardiol Mex*. 2010;80(2):133-40.
4. Venegas C, Peña R, Lozano R, Kofman S, Queipo G. Mortalidad por defectos al nacimiento. *Bol Med Hosp Infant Mex*. 2005;62:294-304.
5. Salazar J, Cay D, Diarte de M, et al. Cierre percutáneo de comunicación auricular con dispositivo Amplatzer [Informe] / *Cardiología Pediátrica*, Hospital Universitario Miguel Servet. Federación Argentina de Cardiología: Zaragoza (España); 2003.
6. Sadlher. Sistema cardiovascular. Embriología médica con orientación clínica. 8.ª ed. México: Editorial Médica Panamericana; 2002.
7. Park M. Cardiopatías congénitas específicas: lesiones con cortocircuito de izquierda a derecha. *Cardiología*. 5.ª ed. México: Editorial Elsevier Mosby; 2008.
8. Munayer-Calderón JE, Aldana-Pérez T, Carpio-Hernández JC, et al. [Percutaneous closure of inter-atrial communication with the Amplatzer device. Experience with 42 cases]. *Arch Cardiol Mex*. 2009;79(2):104-6.
9. Knepp MD, Rocchini AP, Lloyd TR, Aiyagari RM. Long-term follow up of secundum atrial septal defect closure with the Amplatzer septal occluder. *Congenit Heart Dis*. 2010;5(1):32-7.
10. Chiesa S, Glúdice J, Morales J, Gambetta J, Peluffo C, Duhagón P. Diez años de experiencia en el cierre percutáneo de la comunicación interauricular y el ductus arterioso persistente. *Rer Urug Cardiol*. 2008;23(1):5-14.
11. Tomar M, Khatri S, Radhakrishnan S, Shrivastava S. Intermediate and long term followup of percutaneous device closure of fossa ovalis atrial septal defect by the Amplatzer septal occluder in a cohort of 529 patients. *Ann Pediatr Cardiol*. 2011;4(1):22-7.
12. Huang T, Lee C, Hsieh K. Transcatheter Closure of Atrial Septal Defects with the Amplatzer Septal Occluder Clinical Results. *Acta Cardiol Sin*. 2004;20:223-8.
13. Masura J, Lange P, Wilkinson J, et al. International multicenter trial of atrial septal catheter closure using the Amplatzer Septa Occluder. Initial results. *J Am Coll Cardiol*. 2005;45:57-9.
14. Mathewson J, Bichell D, Rothman A, Ing F. Absent posteroinferior and anterosuperior atrial septal defect rims: factors affecting nonsurgical closure of large secundum defects using the Amplatzer occluder. *Am Soc Ecocardiography*. 2004;17(1):62-4.
15. Zabala Argüelles JI, García E, Zunuzegui Martínez JL, et al. [Percutaneous closure of atrial septal defects: midterm results of a new therapeutic strategy]. *Rev Esp Cardiol*. 2000;53(1):21-6.
16. Fernández Ruiz A, J Del Cerro Marín M, Rubio Vidal D, C Castro Gussoni M, Moreno Granados F. [Percutaneous closure of atrial septal defect with the Amplatzer device: initial result and mid-term follow-up]. *Rev Esp Cardiol*. 2001;54(10):1190-6.
17. Ebeid MR. Percutaneous catheter closure of secundum atrial septal defects: a review. *J Invasive Cardiol*. 2002;14(1):25-31.
18. King T, Sandra L, Thompson R, Steiner C, Millis N. Secundum atrial septal defect. Nonoperative closure during cardiac catheterization. *JAMA*. 1976;235(23):2506-9.
19. Everett AD, Jennings J, Sibinga E, et al. Community use of amplatzer atrial septal defect occluder: results of the multicenter MAGIC atrial septal defect study. *Pediatr Cardiol*. 2009;30(3):240-7.
20. Carillo R, Zárate V. Comunicación interauricular tipo ostium secundum con tratamiento percutáneo mediante Amplatzer. *Med Int Mex*. 2011;27(5):485-91.
21. Bialkowski J, Kusa J, Szkutnik M, et al. [Percutaneous catheter closure of atrial septal defect. Short-term and mid-term results]. *Rev Esp Cardiol*. 2003;56(4):383-8.
22. Zabala C. Tratamiento con los oclusores Amplatzer de los defectos septales. *Arch Cardiol Mex*. 2003;73(1):158-62.
23. Parra-Bravo R, Cruz-Ramírez A, Rebolledo-Pineda V, et al. Transcatheter closure of patent ductus arteriosus using the amplatzer duct occluder in infants under 1 year of age. *Rev Esp Cardio*. 2009;62(8):867-74.
24. Roel V. Cierre percutáneo de la orejuela de la aurícula izquierda en la prevención de complicaciones tromboembólicas asociadas a fibrilación auricular: utilidad e indicación actual. *Rev CONAREC*. 2013;29(119):79-91.
25. Dardas PS, Ninios VN, Mezilis NE, Tsikaderis DD, Thanopoulos VD. Percutaneous closure of atrial septal defects: immediate and mid-term results. *Hellenic J Cardiol*. 2010;51(2):104-12.