

Origen anómalo de la rama derecha de la arteria pulmonar de la aorta ascendente asociado con ventana aortopulmonar

José Miguel Torres-Martel^{1*}, Lydia Rodríguez-Hernández¹ y Joaquín Rodolfo Zepeda-Sanabria²

¹Departamento de Cardiología Pediátrica; ²Departamento de Cirugía Cardiovascular. UMAE, Hospital de Pediatría, Centro Médico Nacional Siglo XXI, IMSS, México, D.F., México

Resumen

El origen anómalo de una de las ramas de la arteria pulmonar proveniente de la aorta es raro. Se reporta el caso de un lactante de tres meses de edad con ventana aortopulmonar y origen anómalo de la rama pulmonar derecha de la aorta ascendente. Fue sometido a cirugía, con anastomosis de la arteria pulmonar derecha al tronco pulmonar y ligadura de la ventana aortopulmonar y del conducto arterioso. El paciente fue dado de alta bajo tratamiento médico sin datos clínicos ni ecocardiográficos de hipertensión pulmonar o falla cardíaca.

PALABRAS CLAVE: Ventana aortopulmonar. Origen anómalo de la rama pulmonar derecha de la aorta ascendente. Cardiopatía congénita.

Abstract

Anomalous origin of one pulmonary artery from the aorta is rare. We report a case of a three-month-old infant with aortopulmonary window and anomalous origin of the right pulmonary artery from the ascending aorta. He underwent surgery with anastomosis of the right pulmonary artery, ligation of the aortopulmonary window and the patent duct. He was released under medical treatment and had no signs of pulmonary hypertension or heart failure. (Gac Med Mex. 2016;152:116-9)

Corresponding author: José Miguel Torres Martel, jmiguelmex@hotmail.com

KEY WORDS: Aortopulmonary window. Anomalous origin. Right pulmonary artery. Congenital heart disease.

Introducción

El origen anómalo de una rama de la arteria pulmonar desde la aorta ascendente es una anomalía poco frecuente que ocurre en el 0.05% de los pacientes con

enfermedad cardíaca congénita¹. Uno de los pulmones es irrigado por la aorta, mientras que el otro se perfunde a través de la arteria pulmonar principal, en presencia de dos válvulas semilunares². Aproximadamente el 40% de los casos se acompaña de otras anomalías cardiovasculares como la ventana aortopulmonar,

Correspondencia:

*José Miguel Torres-Martel
Departamento de Cardiología Pediátrica
UMAE Hospital de Pediatría
Centro Médico Nacional Siglo XXI
IMSS
Av. Cuauhtémoc, 330
Col. Doctores, C.P. 06725, México, D.F., México
E-mail: jmiguelmex@hotmail.com

Fecha de recepción en versión modificada: 28-01-2015

Fecha de aceptación: 03-02-2015

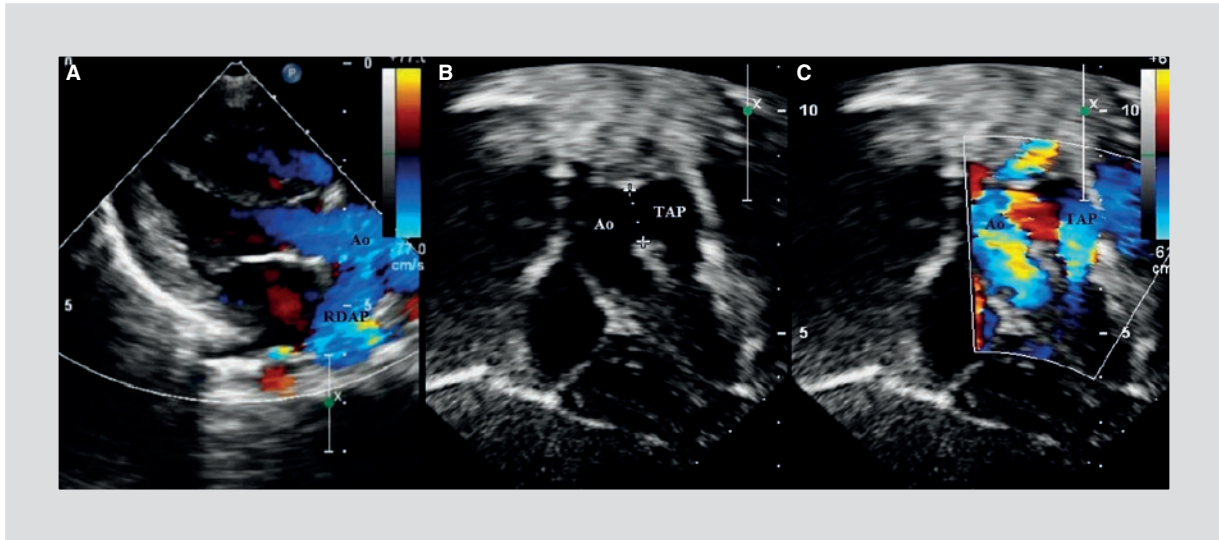


Figura 1. Ecocardiografía transtorácica en dos dimensiones del origen anómalo de la rama derecha de la arteria pulmonar y ventana aortopulmonar en un lactante. **A:** en el eje largo paraesternal se observa la rama derecha de la arteria pulmonar que emerge de la pared posterior y proximal de la aorta ascendente. **B:** en el eje subcostal se observa la ventana aortopulmonar entre la aorta ascendente y el tronco de la arteria pulmonar. **C:** Doppler-color que muestra la ventana aortopulmonar, la aorta y el tronco de la arteria pulmonar. RDAP: rama derecha de la arteria pulmonar; Ao; aorta ascendente; TAP: tronco de la arteria pulmonar.

que incrementa el riesgo de complicaciones³. Debe diagnosticarse de forma temprana para poder realizar la reparación quirúrgica de manera oportuna debido al alto riesgo de desarrollar una enfermedad vascular pulmonar irreversible⁴. Si no se corrige a una edad temprana, la supervivencia reportada al año de vida puede ser del 30% o menor⁵. En 1982, Berry, et al. describieron la asociación entre el origen aórtico de la arteria pulmonar derecha, el defecto septal aortopulmonar distal, el septum interventricular íntegro, la persistencia del conducto arterioso y la interrupción o coartación del istmo aórtico en cinco pacientes, y comentaron que podía tratarse de un síndrome, más que de una mera coincidencia⁶.

A continuación, se describe el caso de un paciente con origen anómalo de una de las ramas pulmonares de la aorta ascendente y ventana aortopulmonar sometido a una reparación exitosa en un solo tiempo quirúrgico.

Reporte del caso

Se trata de un lactante masculino de tres meses de edad con el siguiente antecedente: hijo de madre de 28 años de edad, gesta 4, partos 4, e historia materna sin complicaciones; nació por parto eutócico, de término, con un peso al nacimiento de 2,700 g, 51 cm de talla y Apgar 8/9. Inició el cuadro a los 26 días de

vida extrauterina con cianosis al llanto; se refirió pobre alimentación y datos de dificultad respiratoria, notados por la madre, por lo que fue referido a este hospital para su evaluación. La exploración física reflejó taquipnea, soplo holosistólico 2/6 en el borde paraesternal izquierdo bajo, con componente pulmonar del segundo ruido acentuado. El hígado fue palpado 3 cm por debajo del reborde costal derecho. La radiografía de tórax mostró una silueta cardíaca ligeramente agrandada y una vasculatura pulmonar incrementada, predominantemente en el hemitórax derecho. El ecocardiograma mostró ritmo sinusal, eje de QRS en +60°, con predominio de las fuerzas ventriculares izquierdas. El ecocardiograma reveló una ventana aortopulmonar, con un gradiente a través de la misma de 15 mmHg, una presión sistólica de la arteria pulmonar de 75 mmHg; se identificó el origen de la rama derecha de la arteria pulmonar desde la aorta ascendente (Fig. 1), además de un conducto arterioso permeable. Estas características anatómicas fueron confirmadas por una angiografía del corazón y los grandes vasos (Fig. 2).

Se manejó la corrección quirúrgica a través de una esternotomía media, utilizando hipotermia y cardioplejia; se realizó una ligadura simple de la ventana aortopulmonar; la rama pulmonar derecha anómala fue reimplantada al tronco de la arteria pulmonar, y se realizó una arterioplastia con parche de pericardio bovino en el sitio del defecto aórtico que dejó la

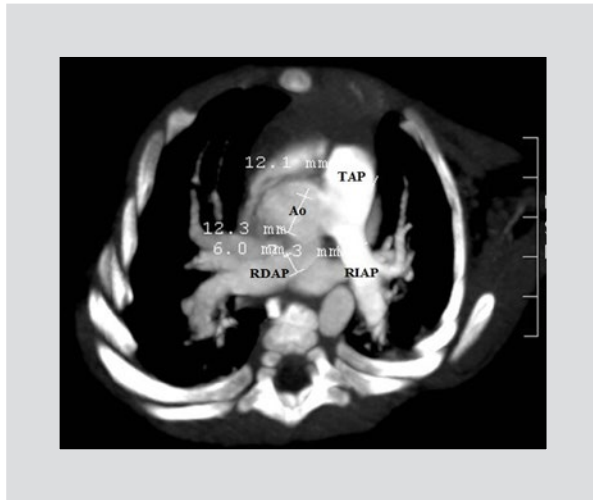


Figura 2. Angiotomografía axial del corazón y las grandes arterias que muestra la ventana aortopulmonar, la rama derecha de la arteria pulmonar que surge desde la aorta ascendente y la arteria pulmonar izquierda que surge desde la arteria pulmonar principal. Ao: aorta ascendente; TAP: tronco de la arteria pulmonar; RDAP: rama derecha de la arteria pulmonar; RIAP: rama izquierda de la arteria pulmonar.

resección del botón vascular. La parte anterior de la arteria pulmonar derecha fue reconstruida con parche de pericardio bovino. Se realizó la ligadura del conducto arterioso de manera simultánea. Después del recalentamiento, se logró salir de la circulación extracorpórea al primer intento. Durante la evolución postoperatoria el paciente presentó dos infecciones, una causada por *Pseudomonas aeruginosa* y otra por *Staphylococcus hominis*; recibió cefepime y vancomicina, y la infección cedió. Se realizó un ecocardiograma postoperatorio que demostró la ausencia de cortocircuitos residuales en el sitio de la ventana aortopulmonar, y no se observó estenosis en la unión de la rama pulmonar derecha con el tronco pulmonar; el gradiente era de 4 mmHg y la presión sistólica de la arteria pulmonar, de 25 mmHg. El paciente fue egresado con tratamiento médico sin mostrar signos de falla cardíaca o hipertensión pulmonar.

Discusión

En 1868, O. Fraentzel reportó el primer caso de esta entidad patológica. El origen anómalo de la rama pulmonar derecha de la aorta ascendente es 5-8 veces más frecuente que el de la arteria pulmonar izquierda⁷. Embriológicamente se debe a una migración incompleta hacia la izquierda del sexto arco aórtico derecho. De acuerdo con C. Cucci, puede ser el resultado de

una falta de septación del tronco arterioso. Este proceso de septación empieza con la aparición de dos bordes en el tronco primitivo que se extienden en dirección cefálica hacia la base del cono y coinciden con el septum troncoconal. Éste divide la aorta del tronco pulmonar de los dos tractos de salida. Si el borde troncoconal derecho se origina de manera más dorsal que lo normal a partir del tronco primitivo, la parte proximal del arco aórtico (por lo tanto, la rama pulmonar) surgirá a partir de la aorta ascendente⁸.

Existen otras anomalías cardiovasculares que ocurren de manera frecuente en esta enfermedad, como las siguientes: persistencia del conducto arterioso (75%), defectos septales ventriculares, ventana aortopulmonar, coartación aórtica, interrupción del arco aórtico, defecto septal auricular y estenosis de las venas pulmonares contralaterales. La presentación clínica se caracteriza por la aparición temprana de dificultad respiratoria debido a un incremento del flujo pulmonar y falla cardíaca congestiva y cianosis cuando la presión pulmonar y la resistencia vascular pulmonar son demasiado elevadas. El electrocardiograma muestra hipertrofia ventricular derecha, y puede presentarse hipertrofia ventricular izquierda en el 25% de los pacientes. La radiografía de tórax muestra una cardiomegalia y un flujo pulmonar incrementado, de manera más marcada en el lado donde se encuentra el vaso anómalo^{9,10}.

El diagnóstico temprano debe realizarse con la ayuda de un ecocardiograma; puede visualizarse un vaso posterior que nace de la aorta ascendente y perfunde al pulmón en los ejes paraesternal y supraesternal. Las vistas subcostales pueden ser útiles si la arteria pulmonar anómala nace de la parte lateral de la aorta ascendente, pero generalmente ésta tiene un origen posterior. El cateterismo cardíaco y las angiografías proporcionan información adicional. El pronóstico es pobre debido a la tendencia de desarrollar falla cardíaca congestiva de manera temprana, además de enfermedad vascular pulmonar irreversible, que puede ser fatal¹¹.

La estrategia quirúrgica utilizada de manera más frecuente es la anastomosis directa de la rama pulmonar anómala a la arteria pulmonar principal. Sin embargo, el implante directo está asociado a un gradiente residual alto a través del sitio de anastomosis, con una alta frecuencia de reintervención quirúrgica. Se han propuesto métodos alternativos cuando la implantación directa no es posible, realizando una anastomosis terminoterminal con un injerto sintético, con la interposición de un parche homógrafo o de un parche

de pericardio autólogo que permite incrementar el tamaño de la rama pulmonar anómala, evitando la estenosis¹².

Peng, et al. han reportado una mortalidad operatoria del 0%; dentro de las complicaciones a largo plazo mencionan la presencia de estenosis en el sitio de la anastomosis (12.5%) y la necesidad de incremento del parche (12.5%), sin reportar mortalidad a largo plazo¹³. Prifti, et al. reportan una mortalidad operatoria del 20%, con una supervivencia del 100% en el seguimiento a largo plazo y sin necesidad de reoperaciones¹⁴.

Conclusiones

Se describe el caso de un paciente con origen anómalo de la rama derecha de la arteria pulmonar de la aorta ascendente, asociado a ventana aortopulmonar, al que se realizó una anastomosis terminoterminal con la colocación de un parche de pericardio bovino, además de la ligadura de la ventana aortopulmonar; no presentó estenosis residual del sitio de la anastomosis y mostró una adecuada evolución a corto plazo y la disminución franca de la presión pulmonar.

Agradecimientos

Damos las gracias a los miembros del Departamento de Cardiología Pediátrica de la UMAE, Hospital de Pediatría, del CMN Siglo XXI, los doctores María de Jesús Estrada, Alfredo Galicia, César Ramírez, Daniel Aguilar, Karla Salinas, Alejandro Carreón, Brenda Martínez, Beleguí López y Claudia López. Agradecemos al doctor Juan Carlos Barrera de León el apoyo para la redacción de este manuscrito.

Soporte financiero

No se ha recibido soporte de ningún tipo para la realización de esta investigación.

Conflicto de intereses

No existen conflictos de interés para la realización de esta publicación.

Estándares éticos

Se pidió consentimiento informado a los padres del paciente para la publicación de este caso.

Bibliografía

1. Ruz M, Guzman M. Anomalous origin of the right pulmonary artery from the ascending aorta: description of a clinical case. *Rev Col Card.* 2009;16(5):221-3.
2. Garg P, Talwar S, Kothari S, et al. The anomalous origin of the branch pulmonary artery from the ascending aorta. *Interact Cardiovasc Thorac Surg.* 2012;1(1):5:86-92.
3. Gula G, Chew C, Radley-Smith R, Yacoub M. Anomalous origin of the right pulmonary artery from the ascending aorta associated with aortopulmonary window. *Thorax.* 1978;33(2):265-9.
4. Vida V, Sanders S, Bottio T, et al. Anomalous origin of one pulmonary artery from the ascending aorta. *Cardiol Young.* 2005;15(2):176-81.
5. Curi-Curi P, Ramirez S, Muñoz L, Calderón-Colmenero J, Razo A, Cervantes-Salazar J [Anomalous origin of the left pulmonary artery from the ascending aorta with associated sub-aortic stenosis in an infant]. *Arch Cardiol Mex.* 2010;80(3):187-91.
6. Berry T, Bharati S, Muster A, et al. Distal aortopulmonary septal defect, aortic origin of the right pulmonary artery, intact ventricular septum, patent ductus arteriosus and hypoplasia of the aortic isthmus: a newly recognized syndrome. *Am J Cardiol.* 1982;49(1):108-16.
7. Santos M, Pereira V. Anomalous origin of the one pulmonary artery from the ascending aorta. Surgical repair resolving. Pulmonary arterial hypertension. *Arq Bras Cardiol.* 2004;82(6):503-7.
8. Bi W, Ren W, Song G, Shang C, Pan F, Xu M. Anomalous origin of one pulmonary artery from the ascending aorta (Hemitruncus) in a premature infant: a case report and literature review. *J Clin Ultrasound.* 2014;42(6):367-70.
9. Amir G, Frenkel G, Bruckheimer E, et al. Anomalous origin of the pulmonary artery from the aorta: early diagnosis and repair leading to immediate physiological correction. *Cardiol Young.* 2010;20(6):654-9.
10. Taksande A, Thomas E, Gautami V, Murthy KS. Diagnosis of aortic origin of a pulmonary artery by echocardiography. *Images Paediatr Cardiol.* 2010;12(2):5-9.
11. Fong L, Anderson R, Siewers R, Trento A, Park S. Anomalous origin of one pulmonary artery from the ascending aorta: a review of echocardiographic, catheter, and morphological features. *Br Heart J.* 1989;62(5):389-95.
12. Hu Y, Yang Y, Kan C. One-stage total repair of anomalous origin of right pulmonary artery from aorta by the double-flap technique followed by coarctation repair using extended end-to-end arch reconstruction. *Ann Paediatr Cardiol.* 2013;6(1):71-3.
13. Peng EW, Shanmugan G, Macarthur KJ, Pollock JC. Ascending aortic origin of a branch pulmonary artery - surgical management and long term outcome. *Eur J Cardiothorac Surg.* 2004;26(4):762-6.
14. Prifti E, Bonacchi M, Murzi B, et al. Anomalous origin of the right pulmonary artery from the ascending aorta. *J Card Surg.* 2004;19(2):103-12.