

Apendicitis neonatal (AN) en un paciente con enterocolitis necrosante (ECN) secundaria a sepsis *in utero*: caso clínico

Julio César López-Valdés^{1*} y Rocío Escarcega-Servín²

¹Dirección Médica, Jefatura de Enseñanza e investigación, ISSSTE, Ciudad de México. Universidad Autónoma de Tamaulipas, Facultad de Medicina de Tampico «Dr. Alberto Romo Caballero», Tampico, Tamps.; ²Hospital Regional «Licenciado Adolfo López Mateos», ISSSTE, Facultad Mexicana de Medicina de la Universidad La Salle, Ciudad de México. México

Resumen

En la actualidad, la apendicitis representa la principal causa de abdomen agudo quirúrgico. Se presenta principalmente entre la primera y la tercera décadas de la vida, y es muy poco frecuente en la etapa neonatal. Tanto su fisiopatología como las manifestaciones clínicas difieren de un cuadro típico, lo que dificulta el pronto diagnóstico, que en su mayoría tiene lugar en el momento quirúrgico y hasta el 74% de los pacientes presentan perforación y peritonitis. **Descripción del caso:** Recién nacido masculino de 34.3 semanas de gestación por Capurro, Apgar 8/9, obtenido mediante cesárea de urgencia, en la cual se encuentra la cavidad abdominal materna con abundante material purulento y el apéndice perforado con peritonitis generalizada. El primer día de vida extrauterina cursa sin complicaciones, pero se inicia un doble esquema antibiótico por el riesgo de sepsis. Al día siguiente hay alteraciones en los signos vitales, sangre fresca por sonda orogástrica, datos de abdomen agudo, cianosis y tono disminuido. Se determina realizar una intervención quirúrgica, donde se encuentra el íleon y el apéndice necróticos, con cinco perforaciones en total, por lo que se realiza una resección y una ileostomía; se requiere intubación y apoyo dopaminérgico, los cuales se retiran al poco tiempo, con inicio de la vía oral.

PALABRAS CLAVE: Apendicitis. Enterocolitis necrosante. Neonato. Sepsis.

Abstract

Nowadays appendicitis is the leading cause of acute surgical abdomen. It occurs mainly between the first and third decade of life and is very rare in the neonatal period. The pathophysiology and clinical manifestations differ from the typical signs and symptoms, making it difficult to diagnose, which is in mostly cases at the time of surgery, and 74% of them appear with perforation and peritonitis. During the first day there were no complications; however, antibiotic therapy was initiated due to the risk of sepsis. On the next day there were changes in vital signs, fresh blood by nasogastric probe, acute abdomen data, cyanosis, and decreased tone. **Case description:** A newborn male of 34.3 weeks gestation using the Capurro method, Apgar score 8/9, obtained by emergency caesarean section, in which the maternal abdominal cavity was with copious purulent material and perforated appendix with generalized peritonitis. Surgery was determinate, where they found necrotic ileum and appendix with five perforations in total, so resection and ileostomy was performed. Intubation and dopamine support were required, but removed within a short time, beginning oral alimentation. (Gac Med Mex. 2016;152:419-23)

Corresponding author: Julio César López Valdés, jc.lopz@live.com

KEY WORDS: Appendicitis. Neonate. Necrotizing enterocolitis. Sepsis.

Correspondencia:

*Julio César López Valdés
Facultad de Medicina de Tampico
Universidad Autónoma de Tamaulipas
Pedro José Méndez, 811
Col. Cascajal, C.P. 89280, Tampico, Tamps., México
E-mail: jc.lopz@live.com

Fecha de recepción: 21-02-2015
Fecha de aceptación: 08-04-2015

Introducción

Hoy en día, la apendicitis aguda representa la principal causa de abdomen agudo quirúrgico. Generalmente, la obstrucción de la luz apendicular es el origen del aumento de la presión luminal con edema transmural y distensión del apéndice, lo cual ocasiona el espectro de síntomas. La edad pico de incidencia ocurre entre la primera y la tercera décadas de la vida, y es muy poco frecuente en niños muy jóvenes: se ha reportado una incidencia del 2% en infantes menores de dos años, cifra aún menor en recién nacidos (0.2-0.4%)¹⁻⁶.

En la AN tanto la etiología como la fisiopatología y los síntomas difieren de un cuadro común, por lo cual la gran mayoría de casos se diagnostican en el momento quirúrgico, y se acompañan de complicaciones hasta en el 74% de casos (perforación y peritonitis)^{1-3,7}.

Existen dos presentaciones clínicas principales: intraabdominal (66-75%) e intraherniaria (25-33%)¹.

La mayoría de los casos de apendicitis intraherniaria se asocian principalmente con hernias inguinales y presentan una inflamación inguinoescrotal que conduce a un diagnóstico más precoz y mejor resultado^{1,8}.

En general, se presenta en varones (75%) prematuros (25-50%), en su mayoría con enfermedades concomitantes, como ECN, enfermedad de Hirschprung, íleo meconial, corioamnionitis, hernia inguinal y sepsis estreptocócica, entre otras¹⁻⁶.

Descripción del caso

Se trata de un recién nacido masculino, pretérmino de 34.3 semanas de gestación por Capurro, producto de una madre de 32 años, de gesta 2 y cesárea 1, con una adecuado control prenatal. Recibió un esquema de maduración pulmonar. Fue obtenido mediante una cesárea de urgencia por un hallazgo ultrasonográfico de oligohidramnios severo. Al abrir la cavidad abdominal materna, se encontró abundante salida de material purulento de color verde amarillento, olor fétido proveniente de las correderas parietocólicas y apendicitis perforada con una peritonitis generalizada (Fig. 1).

En la exploración física (EF) del día 1 se obtuvieron los siguientes datos: talla: 44 cm; peso: 2,000 g; PC: 32 cm; PT: 28 cm; PA: 27 cm; FC: 154 lpm; FR: 56 respiraciones por minuto; temperatura: 36.4 °C; Apgar: 8/9. El resto de la EF fue normal.

Dadas las condiciones del nacimiento, se decidió iniciar la antibioticoterapia (ampicilina y amikacina) y un aislamiento por el riesgo de sepsis.

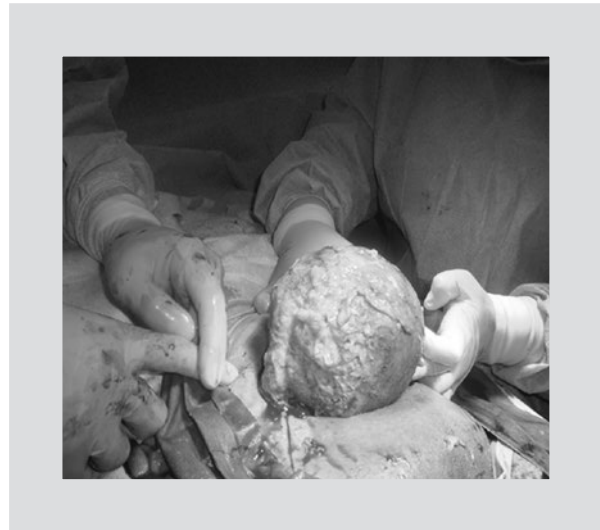


Figura 1. Hallazgo durante la cesárea.

Al segundo día de vida extrauterina, durante la EF se encontraron los siguientes datos: 168 lpm, 60 respiraciones por minuto, 37.2 °C, TA de 81/46 mmHg, uresis de 2.8 ml/kg/h, balance negativo de 113 ml, glucemia capilar de 124 mg/dl. El paciente estaba despierto, reactivo a los estímulos, con buen estado de hidratación, con un leve tinte icterico (Kramer I), con abdomen blando y depresible, no doloroso a la palpación, y presencia de peristalsis. Hubo un ligero residuo gástrico (4 cc) de aspecto en posos de café, con evacuaciones meconiales, por lo que se discontinuó la vía oral.

Los resultados de laboratorio fueron los siguientes: hemoglobina: 18.8 g/dl; hematocrito: 52.2%; plaquetas: $259 \times 10^3/\mu\text{l}$; leucocitos: $11.1 \times 10^3/\mu\text{l}$; neutrófilos: 47%; linfocitos: 35.1%; sodio: 141 mmol/l; potasio: 4 mmol/l; cloro: 109 mmol/l; calcio: 7.3 mg/dl.

A las pocas horas tuvo una evolución desfavorable: se observó sangre fresca mediante el drenado por sonda orogástrica, abdomen distendido con un aumento de 3 cm, con dibujo de asa, presencia de resistencia muscular a la palpación superficial y peristalsis nula, además de llenado capilar de 2 s, datos de cianosis y tono disminuido. No fue posible determinar si existía un aumento del tamaño de las vísceras, por lo cual se tomó una placa tangencial y de pie, en donde se observó aire libre en la cavidad abdominal y neumobilia (Fig. 2). A nivel respiratorio, el paciente presentaba un patrón inspiratorio superficial, con apneas, razón por la cual se empleó apoyo ventilatorio (FiO_2 : 80%; PIP/PEEP: 13/4; FC: 60 lpm).

Se solicitó la evaluación del paciente por parte del Servicio de Cirugía Pediátrica, que determinó la realización

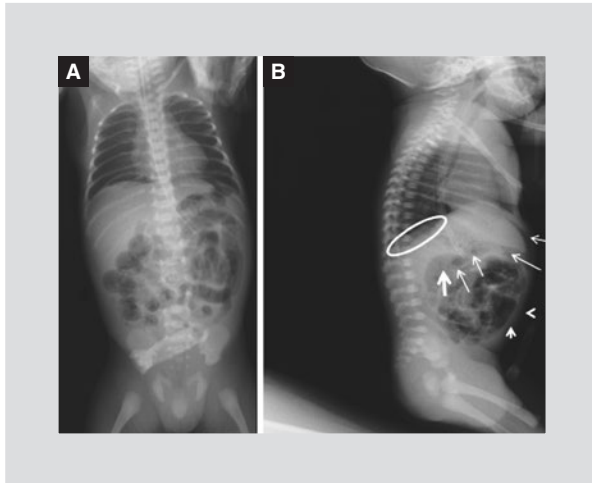


Figura 2. A: radiografía de pie donde se observa escaso aire en el hueco pélvico con dilatación del intestino e imágenes poliédricas generalizadas, lo que indica que se trata de gas intramural (neumatosis intestinal) acompañado de escoliosis derecha y aumento del espacio interasa (edema). **B:** radiografía tangencial que muestra aire libre subdiafragmático (óvalo), neumobilia con distensión abdominal (flechas) y engrosamiento de la pared abdominal (puntas de flecha). En este caso el gas venoso portal aparece como radiolucencias que se extienden desde la porta hasta la periferia del hígado.

de una intervención quirúrgica de urgencia por sospecha de ECN.

Tras la cirugía, se reportó una abundante salida de líquido fétido de coloración café, purulento, con asas intestinales necróticas desde el íleon hasta la válvula ileocecal, acompañado de cuatro perforaciones a 15, 20, 35 y 40 cm de ésta, así como perforación y necrosis del apéndice. Se llevó a cabo una resección de 45 cm del íleon distal, una apendicectomía y una ileostomía; además, se inició un esquema antibiótico con cefotaxima, metronidazol y amikacina.

Durante el posquirúrgico se encontró con apoyo dopaminérgico (8 mcg/kg/min), y los siguientes signos vitales: FC: 164 lpm; FR: 35 rpm; temperatura: 36.5 °C; TA: 59/38; PA: 25 cm; uresis: 2.5 ml/kg/h; glucemia capilar: 108 mg/dl; llenado capilar: 2-3 s. Apoyo ventilatorio: FiO₂: 50%; PIP/PEEP: 9/4; sonda orogástrica: 3 cc de drenado de características biliares, herida quirúrgica con bordes bien afrontados, eritematosos; ileostomía de color violáceo con drenado mínimo serohemático; peristalsis ausente.

Se indicó la transfusión de un concentrado eritrocitario y plasma fresco por la presencia de sangrado fresco, y hubo una ligera mejoría hemodinámica.

Tras tres días del postoperatorio, se redujo la dosis de dobutamina (5 mcg/kg/min) y se discontinuó la nutrición parenteral por el estado persistente de

hiperglucemia, el llenado capilar prolongado y la trombocitopenia. Dentro de la antibioticoterapia hubo cambio de amikacina por vancomicina. Se observó estoma proximal con coloración adecuada y salida de meconio, así como estoma distal de coloración violácea sin gasto.

Al quinto día de la cirugía el paciente cursó con plaquetas de 10 x 10³/μl y sangrado evidente por sonda, estoma y heces, por lo que se le transfundieron concentrados eritrocitarios y plaquetarios.

En el octavo día del postoperatorio el paciente fue extubado debido a la mejoría del sistema cardiorrespiratorio. En la EF se observó lo siguiente: FC: 144 lpm; FR: 40 rpm; temperatura: 36.5 °C; TAM: 55 mmHg; glucemia: 104 mg/dl; uresis: 5 ml/kg/h; balance: +43 ml; llenado capilar: 3 s, sin gasto por sonda orogástrica, colostomía: 0.30 ml/kg/h; SaO₂: 94%; PA: 27 cm. La herida quirúrgica presentaba un punto dehiscente en la piel y el tejido celular subcutáneo, con rastros de fibrina y sin datos de infección local o sistémica.

Al día siguiente se inició una fórmula láctea con hidrolizado de proteínas (12.5 ml/kg/h), que el paciente toleró adecuadamente. Poco tiempo después se retiró el apoyo dopaminérgico.

Discusión

En la literatura médica actual existen poco más de 120 casos de AN, y menos de cinco que hayan tenido lugar en México, pues se trata de una entidad sumamente rara, quizá debido a la forma anatómica del apéndice en el neonato (forma de embudo con una amplia apertura en el ciego), que dificulta la obstrucción intraluminal^{1-3,9}. Además, existen ciertos factores que actúan como protectores; por ejemplo, la falta de formación de fecalitos debido a la dieta líquida, la postura continua en decúbito y la relativa infrecuencia de la hiperplasia linfática en la región periapendicular evitan la patogénesis mecánica de la enfermedad^{10,11}. Generalmente, es un hallazgo transoperatorio que conlleva complicaciones (perforación y sepsis), por lo que tiene una elevada tasa de morbilidad, de entre el 85 y el 90%¹⁻⁶.

Aunque los signos y síntomas de la AN son muy variados y guardan cierta semejanza con la clínica de la ECN (Tabla 1), la mayoría de los reportes (casos aislados y series) señalan la distensión abdominal, la fiebre y el rechazo de la vía oral acompañado de vómitos y masa abdominal en la fosa ilíaca derecha como sus principales manifestaciones^{1-7,9,10}. El paciente también puede presentar irritabilidad, distrés respiratorio y signos de irritación peritoneal³⁻⁶.

Tabla 1. Comparación entre las características clínicas de la ECN y la AN

Signo/síntoma	ECN	AN
Distensión abdominal	85%	78%
Vómito	28%	63%
Sangre en heces	28%	17%
Letargia	9%	24%
Masa abdominal	5%	13%
Eritema abdominal	24%	22%

Adaptado de Arora, et al.¹⁶.

A pesar de su pobre utilidad en las etapas tempranas, la radiografía simple de abdomen es suficiente para la sospecha. Se consideran como signos radiológicos sugestivos de AN el patrón de niveles hidroaéreos, el neumoperitoneo, el engrosamiento de la pared abdominal, la escoliosis derecha y la obliteración del margen psoas^{1-3,8,9}.

Los estudios de laboratorio suelen revelar un desequilibrio hidroelectrolítico, una leucocitosis con predominio de polimorfonucleares y, en estadios más avanzados, leucopenia y trombocitopenia³.

El caso que presentamos puede ser considerado un cuadro típico de AN, ya que los datos antes mencionados fueron casi en su totalidad las principales manifestaciones. De igual forma, el diagnóstico preoperatorio considerado fue el de ECN, por lo cual la AN corresponde a un hallazgo netamente intraoperatorio.

A diferencia de lo que ocurre en otras etapas pediátricas y en la edad adulta, el apendicolito nunca ha sido reportado en casos de AN, sin ser éste la excepción¹⁻⁷.

La incidencia de perforación es extremadamente alta (> 80%), no sólo por la vaga clínica junto con el bajo índice de sospecha de la enfermedad, sino porque se han documentado ciertos factores que hacen que el apéndice del neonato sea susceptible de sufrir perforación¹⁻⁶ (Tabla 2).

Saeki, et al. mencionan que el estado de prematuridad y otros estados de gravedad pueden ocasionar la insuficiencia vascular del apéndice llevando a una fácil perforación del mismo¹².

Como ya se ha mencionado, la AN no suele ser una entidad aislada. Algunos autores consideran que es una enfermedad secundaria, desarrollada como consecuencia de un mal subyacente (por ejemplo, ECN,

Tabla 2. Factores asociados a la predisposición de perforación apendicular

- Pared delgada con baja irrigación vascular
- Omento pequeño e inmaduro
- Falta de elasticidad de la pared
- Gran mesenterio de viscera hueca
- Cavidad abdominal pequeña
- Baja resistencia a la infección

Adaptado de Guzmán-Reyes, et al.¹.

enfermedad de Hirschprung, ileomeconial, etc.)^{1-7,9-12}. De igual manera, Gil, et al.¹³ indican que condiciones como la asfixia perinatal, las anomalías cardíacas y otros estados de hipoxia constituyen factores de riesgo para la AN.

Existen teorías que consideran la AN como una forma localizada de ECN limitada al apéndice^{1,13}. Según Guzman, et al.¹, de inicio, se debe pensar en una enfermedad de base asociada; si no la hay, la AN es una forma de ECN limitada al apéndice.

En nuestro caso, es imposible evidenciar dicha teoría, debido a las múltiples zonas perforadas y al estado de inmadurez del sujeto, que son sugestivos de una enfermedad de base, como la ECN en estadio IIIB, según la clasificación de Bell.

La AN por enfermedad de Hirschprung se debe sospechar cuando en el transoperatorio se observa una afección periapendicular severa, sin inflamación del apéndice y con una infiltración mínima de la mucosa; en estos casos se recomienda corroborar el diagnóstico por medio de biopsias de colon y recto^{1,14}. En nuestro paciente, debido a los hallazgos durante el acto quirúrgico y al reporte histopatológico que demostró inflamación, se descartó la enfermedad de Hirschprung.

Se ha considerado la infección sistémica como una posible causa de AN (corioamnionitis, sepsis estreptocócica, etc.); en nuestro caso, como consecuencia de los hallazgos intraoperatorios realizados durante la cesárea, resulta imposible descartar la infección materna como origen de la AN^{1-3,13,15}.

Al igual que en el reporte descrito por Gil, et al.¹³, podemos especular con que el hecho de que la madre recibiera tratamiento antibiótico durante la cesárea podría explicar por qué no hubo datos de enfermedad en un inicio, es decir, podemos inferir que, aunque la infección del recién nacido no fue impedida por el tratamiento antibiótico inicial, se minimizó el proceso inflamatorio, que condujo a la infección localizada en el apéndice.

El diagnóstico de apendicitis aguda en el periodo neonatal requiere un alto índice de sospecha y debe ser considerado en el diagnóstico diferencial de abdomen agudo en este grupo de edad. Antiguamente la mayoría de los casos se diagnosticaban tras la necropsia (56%) y el resto se establecía por laparotomía exploratoria. Sin embargo, en la actualidad se han reportado incluso casos cuyo tratamiento se ha realizado a través de una cirugía laparoscópica gracias al conocimiento de tal entidad¹⁶.

Ante la inexistencia de datos sugestivos de enfermedad de Hirschprung y perforación, el tratamiento de elección es la apendicectomía con el lavado quirúrgico de la cavidad peritoneal, empero, al haber sospecha de perforación, es necesario realizar una laparotomía exploratoria para visualizar directamente la cavidad y así descartar posibles complicaciones^{1-6,17}.

Según Saeki, et al.¹², se han reportado tres casos de apendicectomía laparoscópica con empleo de la visualización transumbilical como método de diagnóstico y tratamiento, y ha sido útil y con mayores ventajas (por ejemplo, incisión umbilical única); sin embargo, este procedimiento es inservible en caso de múltiples adhesiones.

En nuestro caso, debido a la sospecha de perforación como consecuencia de una ECN grave, se decidió realizar una laparotomía exploratoria.

A pesar de las múltiples complicaciones, el paciente tuvo una evolución favorable; requirió más de un mes de internamiento y múltiples reingresos. Tras un periodo poco mayor a un año se realizó la reconexión intestinal, con resultados favorecedores. Actualmente, el sujeto cuenta con una calidad de vida adecuada y no presenta complicaciones debidas al acto quirúrgico.

Agradecimientos

Los autores agradecen el apoyo y la determinación hacia la enseñanza de la Dra. Alicia Alcántara Márquez, quien hizo posible este escrito.

Bibliografía

1. Guzmán-Reyes LA, Vélez-González FM, Cantón-Arenas MA. Apendicitis neonatal. Presentación de dos casos. *Rev Mex Pediatr*. 2001;68(6):248-51.
2. Alvarado-León U, Palacios-Acosta JM, Chávez-Enríquez EP, Realpozo-Galicia J, Guadarrama-Pérez A. Apendicitis neonatal complicada: informe de un caso y revisión de la literatura. *Acta Pediatr Mex*. 2008;29(1):36-40.
3. Alvarado-León U, Chávez-Enríquez PE, Vázquez-Gutiérrez VM, Realpozo-Galicia J, Palacios-Acosta J. Apendicitis neonatal complicada: informe de un caso y revisión de la literatura. *Arch Inv Mat Inf*. 2009;(1):9-11.
4. Khan YA, Zia K, Saddal NS. Perforated Neonatal Appendicitis with Pneumoperitoneum. *APSP J Case Rep*. 2013;4(2):21.
5. El-Gohary MA, Al Jubouri S. Neonatal appendicitis with perforation: A case report. *J Ped Surg Case Reports*. 2014;2:353e354.
6. Baeza-Herrera C, Salinas-Montes J, Escobar-Izquierdo MA, Nájera-Garduño HM, Godoy-Esquivel AH. [Appendicitis in a two-months old infant with a peritoneovaginal duct]. *Gac Med Mex*. 2005;141(5):421-3.
7. Singh AP, Gupta P, Agrawal LD, Sharma M. Neonatal Appendicitis with Perforation: A Rare Case Report. *Int J Sci Stud*. 2014;2(4):111-3.
8. Ibrahim AH, Al-Malki TA, Morad N. Scrotal appendicitis mimicking acute testicular torsion in a neonate. *Ann Saudi Med*. 2000;20(1):55-6.
9. Kayastha K. Neonatal perforated appendicitis. *J Neonat Surg*. 2012;1(1):10.
10. Gupta V, Sharma SB. Neonatal appendicitis with perforation: A case report and review of the literature. *J Indian Assoc Pediatr Surg*. 2005;10(3):179-80.
11. Jahangiri M, Hosseinpour M, Jazayeri H, Mohammadzadeh J, Motaharizad D, Mirzadeh AS. Perforated Acute Appendicitis in a Pre-Term Neonate. *Iran Red Crescent Med J*. 2013;15(6):497-9.
12. Saeki I, Yamanouchi T, Tanaka S, Kawanami T, Mori R, Zaizen Y. Neonatal appendicitis mimicking intestinal duplication: a case report. *J Med Case Rep*. 2012;6:286.
13. Gil AT, Morais S, Faria D. Neonatal Appendicitis – an Uncommon Diagnosis, not to be Forgotten. *JSM Clin Case Rep*. 2014;2(4):1048.
14. Martin LW, Perrin EV. Neonatal Perforation of the Appendix in Association with Hirschsprung's Disease. *Ann Surg*. 1967;166(5):799-802.
15. Pressman A, Kavar B, Abend M, Steiner Z, Mogilner G. Acute Perforated Neonatal Appendicitis Associated with Chorioamnionitis. *Eur J Pediatr Surg*. 2001;11(3):204-6.
16. Arora NK, Deorari AK, Bhatnagar V, Mitra DK, Singhal PK, Singh M. Neonatal appendicitis: a rare cause of surgical emergency in preterm babies. *Indian Pediatr*. 1991;28(11):1330-3.
17. Khan RA, Menon P, Rao KLM. Beware of neonatal appendicitis. *J Indian Assoc Pediatr Surg*. 2010;15(2):67-9.