

Divertículo de Kommerell (DK)

José Miguel Torres-Martel*, Gerardo Izaguirre-Guajardo y César Iván Ramírez-Portillo

Departamento de Cardiología Pediátrica, UMAE Hospital de Pediatría, Centro Médico Nacional Siglo XXI, IMSS, Ciudad de México, México

Resumen

El arco aórtico derecho con arteria subclavia izquierda aberrante (ALSA, por sus siglas en inglés) surgiendo a partir de un DK es una variante de anillo vascular rara. Los síntomas asociados se deben a la compresión de estructuras adyacentes como tráquea o esófago. La resonancia magnética es el estudio diagnóstico de elección. El tratamiento quirúrgico se recomienda a pacientes sintomáticos o en pacientes asintomáticos con un divertículo grande. Reportamos los casos consecutivos de tres pacientes con presencia de DK con una ALSA y arco aórtico derecho.

PALABRAS CLAVE: Divertículo de Kommerell. Arteria subclavia izquierda aberrante. Anillo vascular.

Abstract

Right aortic arch with aberrant left subclavian artery from a Kommerell's diverticulum is a very rare variant of the incomplete vascular ring. Associated symptoms are caused due to tracheal or esophagus compression. Magnetic resonance is the gold standard for diagnosis. Surgical treatment is recommended for symptomatic patients or asymptomatic patients with a large diverticulum. We report three consecutive cases of patients with Kommerell's diverticulum, aberrant left subclavian artery, and right-sided aortic arch. (Gac Med Mex. 2016;152:424-8)

Corresponding author: José Miguel Torres Martel, jmiguelmex@hotmail.com

KEY WORDS: Kommerell's diverticulum. Aberrant left subclavian artery. Vascular ring.

Introducción

El término anillo vascular se refiere a una alteración de los arcos aórticos en la cual la tráquea y el esófago son rodeados por estas estructuras. Representa menos del 1% de todas las anomalías cardíacas congénitas. Su clasificación depende de la posición del arco

aórtico con respecto a la tráquea (Tabla 1). Dentro de esta, se encuentra el arco aórtico derecho con ALSA con ligamento arterioso izquierdo, mostrando una incidencia de 0.05%. En esta anomalía del arco aórtico derecho, se origina en primer lugar la carótida izquierda, luego el tronco braquiocefálico derecho y finalmente la subclavia izquierda que surge de un divertículo a

Correspondencia:

*José Miguel Torres Martel
Departamento de Cardiología Pediátrica
UMAE Hospital de Pediatría
Centro Médico Nacional Siglo XXI, IMSS
Av. Cuauhtémoc, 330
Col. Doctores, C.P. 06725, Ciudad de México, México
E-mail: jmiguelmex@hotmail.com

Fecha de recepción en versión modificada: 20-10-2015

Fecha de aceptación: 13-12-2015

Tabla 1. Clasificación de las anomalías congénitas del arco aórtico y las variantes anatómicas de los troncos supraaórticos

Anomalías congénitas del arco aórtico
Arco aórtico izquierdo con arteria subclavia derecha aberrante
Arco aórtico derecho con ramificación en espejo
Arco aórtico derecho con arteria subclavia izquierda aberrante
Arco aórtico cervical
Arco aórtico interrumpido
Variantes anatómicas de los troncos supraaórticos
Origen común del tronco braquiocefálico arterial y la arteria carótida común izquierda
Origen de la arteria carótida común izquierda en el tronco braquiocefálico arterial
Arteria vertebral izquierda aberrante (origen en el cayado aórtico)

partir de la aorta descendente, denominado DK, con trayecto retro-esofágico y en su base da lugar al ligamento arterioso¹⁻³.

El propósito de este artículo es presentar tres casos clínicos de una variante rara de anillo vascular con arco aórtico derecho.

Caso 1

Paciente masculino de 2 años de edad con antecedente de estridor laríngeo desde el nacimiento el cual se exacerbaba a la alimentación, tos crónica, dos cuadros de bronquiolitis y uno de neumonía adquirida en la comunidad. Se decide realizar una broncoscopia encontrándose masa pulsátil sospechando anillo vascular. Al momento de su revisión en nuestro servicio se encontró asintomático cardiovascular, con clase funcional I de Ross, sin datos relevantes a la exploración física. La radiografía de tórax mostraba ensanchamiento de mediastino superior derecho con imagen sugestiva de arco aórtico derecho; el ecocardiograma no mostró ningún defecto intracardiaco. Se realizó angiotomografía de corazón y grandes arterias encontrando un arco aórtico derecho rodeando el borde lateral derecho de la tráquea sin evidenciarse compresión de la misma; en la reconstrucción tridimensional se observó imagen de arco aórtico derecho y un DK, del cual emerge la subclavia izquierda (Fig. 1).

El paciente continuó con síntomas respiratorios, estridor inspiratorio y tos traqueal; es sesionado en conjunto con el servicio de cirugía cardiovascular concluyéndose que era candidato a tratamiento quirúrgico. Se realizó una sección y sutura del anillo vascular, además de la pexia del arco aórtico sin complicaciones; actualmente se encuentra asintomático.

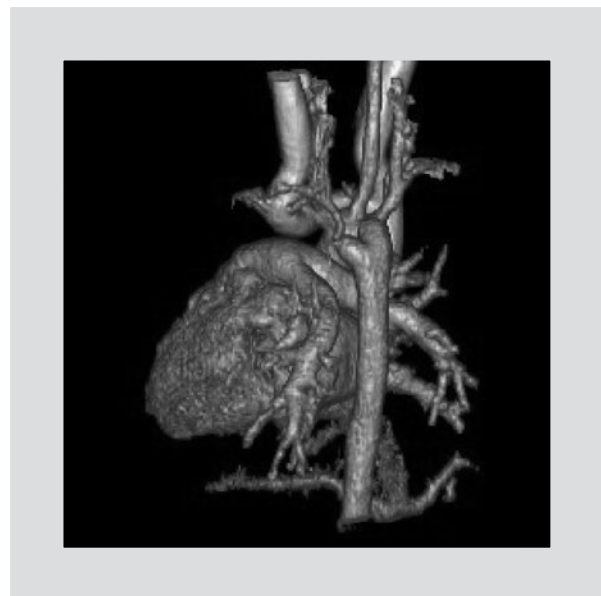

Figura 1. Reconstrucción 3D del estudio de angiotomografía computada. La visión es oblicua y se identifica la cara posterior del corazón, así como el trayecto hacia la derecha de la aorta torácica. Se aprecia el origen de la arteria subclavia en posición posterior y como último vaso del arco aórtico, que se origina de un divertículo de Kommerell.

Caso 2

Paciente masculino pretérmino de 28 semanas de gestación; es enviado a la unidad de cuidados intensivos neonatales en donde, a los 23 días de vida, presenta datos clínicos de conducto arterioso permeable con repercusión hemodinámica. En la exploración física se encuentra con soplo continuo grado 2/6, de predominio en segundo espacio intercostal izquierdo, pulsos amplios, presión arterial diferencial amplia. Se realiza ecocardiograma encontrándose arco aórtico derecho y conducto arterioso permeable. Se decide

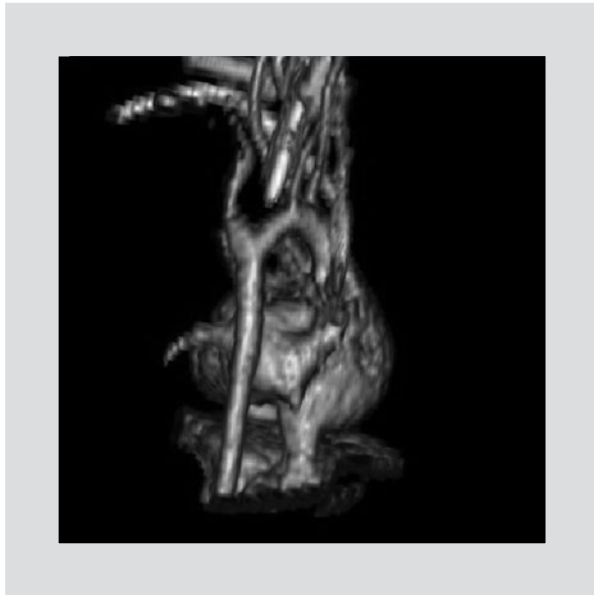


Figura 2. Reconstrucción 3D del estudio de angiotomografía computada. La visión es posterior, se identifica la cara posterior del corazón, así como el trayecto hacia la derecha de la aorta torácica. Se aprecia el origen de la arteria subclavia en posición posterior y como último vaso del arco aórtico, que se origina de un divertículo de Kommerell.

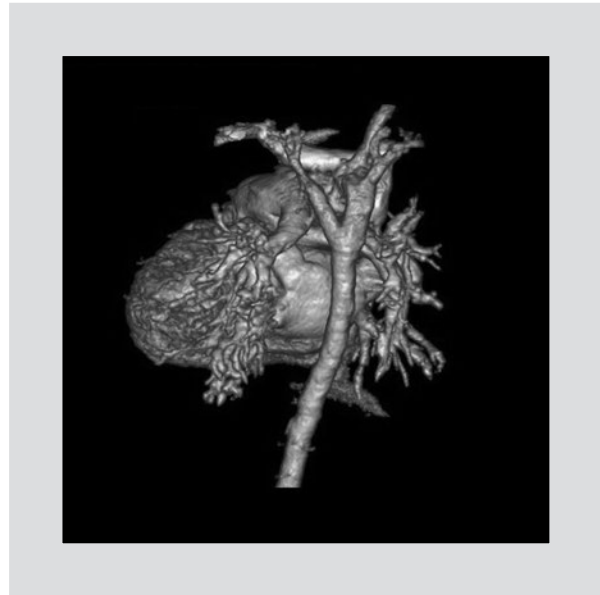


Figura 3. Reconstrucción 3D del estudio de angiotomografía computada. La visión es oblicua, se identifica la cara posterior del corazón, así como el trayecto hacia la derecha de la aorta torácica. Se aprecia el origen de la arteria subclavia en posición posterior y como último vaso del arco aórtico, que se origina de un divertículo de Kommerell.

realizar cierre quirúrgico de conducto encontrando en el transquirúrgico arco aórtico derecho, conducto arterioso largo de 10 mm y origen anómalo de subclavia izquierda; se liga el conducto posterior a la emergencia de subclavia izquierda, presentando en ese momento desaturación y arritmia, por lo que se desiste del cierre de conducto. Por los hallazgos quirúrgicos se realiza angiotomografía de corazón y grandes arterias y se encuentra un DK, ALSA y arco aórtico derecho (Fig. 2). Se decide mantener en vigilancia y solo en caso de presentar sintomatología secundaria a anillo vascular plantear nuevamente manejo quirúrgico. El paciente presenta sepsis nosocomial como complicación y fallece.

Caso 3

Paciente masculino de 3 años 11 meses de edad, con antecedentes de nacimiento por vía vaginal, peso 1,900 g, talla 46 cm, lloró y respiró al nacer, cursando con sepsis; se detecta soplo cardíaco a los 15 días de vida y se sospecha cardiopatía congénita sin repercusión hemodinámica. Es enviado a nuestro servicio a los 11 meses de edad, encontrándose asintomático cardiovascular, clase funcional I de Ross, soplo holo-sistólico paraesternal izquierdo bajo, grado 3/6, irradiado en barra. Se realiza ecocardiograma encon-

trando una comunicación interventricular perimembranosa de 5-7 mm, cortocircuito de izquierda a derecha, gradiente a través de la misma de 60 mmHg, presión sistólica de la arteria pulmonar (PSAP) 30 mmHg estimada por gradiente a través del defecto interventricular, rama izquierda de la arteria pulmonar con un origen no habitual y conducto arterioso de 2 x 3 mm con cortocircuito de izquierda a derecha. Por la imagen ecocardiográfica de ramas pulmonares, se solicita una angiotomografía de corazón y grandes arterias donde se reporta arco aórtico derecho, DK, ALSA y comunicación interventricular de 4.4 mm (Fig. 3). Es nuevamente visto en la consulta 3 años después (pierde seguimiento por razones extramédicas), encontrándose con una clase funcional I de Ross, un soplo holo-sistólico paraesternal izquierdo bajo, grado 3/6, radiografía de tórax con cardiomegalia leve, flujo pulmonar incrementado de predominio derecho; el ecocardiograma demostró una comunicación interventricular perimembranosa de 6.4 mm y otra mesotrabecular de 3 mm, cortocircuito de izquierda a derecha, gradiente a través de la misma de 37 mmHg, PSAP de 63 mmHg, arco aórtico derecho, conducto arterioso 4 mm con gradiente a través del mismo de 9 mmHg. Se presenta en sesión médico-quirúrgica y se decide cierre de la comunicación interventricular y ligadura del conducto arterioso; se realiza cierre del defecto septal ventri-

cular con parche de teflón y doble ligadura y sección de conducto arterioso, así como cierre del foramen oval sin complicaciones en el trans ni el postoperatorio. El ecocardiograma de control no mostró defectos residuales con una PSAP de 20 mmHg inferida por la insuficiencia tricuspídea. En su seguimiento por consulta externa se mantiene asintomático, con clase funcional I de Ross y sin presencia de sintomatología respiratoria.

Discusión

En 1735 David Bayford describió por primera vez la anomalía de arco aórtico derecho con arteria subclavia derecha aberrante. En 1936 Burckhard Kommerell determinó por primera vez el cuadro clínico en un paciente en el que se realizó un esofagograma que mostraba compresión posterior del tercio superior del mismo originada por una masa pulsátil, describiendo en la autopsia de este lo que ahora se conoce como DK. En 1988 Felson dividió la entidad en tres categorías: DK normal, dilatación aneurismática del divertículo y aneurisma de la subclavia aberrante distal⁴.

Durante el desarrollo embriológico del arco aórtico, existen 6 pares de arcos aórticos. En el crecimiento normal, la parte distal del primer y segundo arcos aórticos desaparecen, la parte proximal forma las arterias hioidea y maxilar, respectivamente. El tercer par de arcos forma la parte proximal de las arterias carótidas internas. El cuarto arco aórtico ventral izquierdo formará el arco aórtico entre la carótida común y la subclavia izquierda, mientras que la porción proximal del cuarto arco aórtico derecho forma la porción proximal de la subclavia derecha, la parte distal del arco aórtico derecho entre la séptima arteria intersegmentaria involuciona, lo que determina la formación del arco aórtico izquierdo. La aorta dorsal distal al sexto arco aórtico forma la aorta descendente distal a la subclavia izquierda. La subclavia izquierda y la porción distal de la subclavia derecha se originan del séptimo arco de la aorta dorsal. El quinto arco aórtico involuciona bilateralmente y los sextos arcos aórticos originan la porción proximal de las arterias pulmonares y el conducto arterioso izquierdo y derecho, el derecho usualmente desaparece y el izquierdo permanece permeable durante la vida fetal. Si el cuarto arco aórtico derecho permanece y el cuarto arco aórtico izquierdo entre la carótida común y la arteria subclavia izquierda involuciona de manera anómala, se formará un arco aórtico derecho, con una ALSA que se origina de un divertículo en la unión del arco aórtico a la derecha y

la aorta descendente derecha y pasa oblicuamente hacia arriba, detrás del esófago, hacia el brazo izquierdo. El divertículo está generalmente bien desarrollado porque el ductus arterioso fetal, en el origen de la ALSA, lleva un gran volumen de sangre^{1,3,5}.

La mayoría de los pacientes se encuentran asintomáticos y no existe una asociación particular con otras anomalías cardíacas. Algunos autores han reportado al defecto septal ventricular como la malformación asociada frecuente, otras series mencionan la coartación aórtica, tetralogía de Fallot y transposición de grandes arterias. Pueden existir síntomas relacionados a la presencia de un anillo vascular, que dependerán del grado de compresión causado, los síntomas aparecerán generalmente antes del mes de edad, la mayor parte de los cuales consisten en estridor, dificultad en la alimentación, tos y sibilancias. En los adultos, los síntomas se deben a cambios ateroscleróticos, rigidez en los vasos anómalos, disección y aneurisma con compresión de las estructuras adyacentes causando disfagia (disfagia lusoria), disnea y dolor torácico^{3,6,7}.

La angiotomografía es un método no invasivo que permite el diagnóstico del DK, las imágenes pueden ser reconstruidas y vistas desde diferentes ángulos, haciendo más fácil localizar y medir el tamaño del divertículo. Además, muestra las relaciones del divertículo con las estructuras adyacentes y puede ser utilizada para detectar compresión de tráquea y esófago⁸.

Se describen 4 tipos diferentes de DK de acuerdo a los hallazgos angiotomográficos. El más común es un DK que surge de un arco aórtico derecho con ALSA; en estos casos, la arteria subclavia aberrante cruza posterior al esófago (80% de los casos), pero puede pasar entre el esófago y la tráquea (15% de los casos) o anterior a la tráquea (5% de los casos). Ocasionalmente, un ligamento arterioso izquierdo entre la arteria subclavia izquierda y la rama izquierda de la arteria pulmonar forma un anillo vascular. Este anillo es generalmente holgado y no causa síntomas severos de compresión traqueal o esofágica. El segundo tipo de DK ocurre con un arco aórtico izquierdo con una arteria subclavia derecha aberrante, sin embargo la arteria subclavia derecha aberrante no siempre surge del divertículo aórtico. El ligamento arterioso se sitúa en el lado izquierdo y no causa anillo vascular. El tercer tipo se localiza en la unión aórtico-ductal y se manifiesta como una protuberancia en la parte interna del istmo aórtico, distal a la arteria subclavia. A pesar de que el 33% de los lactantes muestre dilatación en el sitio del ligamento arterioso, esta dila-

tación resuelve en los primeros meses después del nacimiento. En algunos casos el divertículo dilatado persiste hasta la etapa adulta, usualmente no se acompaña de otras anomalías del arco aórtico. El cuarto tipo se presenta con arco aórtico izquierdo y aorta descendente derecha con arteria subclavia derecha aberrante^{5,8,9}.

La resonancia magnética es el estudio no invasivo de elección ya que proporciona la información óptima, mostrando las características anatómicas del anillo vascular, y determina el abordaje quirúrgico sin someter al paciente a radiaciones^{3,4}.

El tratamiento quirúrgico se recomienda en los casos sintomáticos, cuando presenten datos de compresión aérea o esofágica y en casos asintomáticos que muestren dilatación del DK. El abordaje quirúrgico puede ser mediante cirugía abierta, terapia endovascular o mediante tratamientos híbridos. Su objetivo es la resección del DK y la reconstrucción de la arteria subclavia con objeto de prevenir la isquemia del brazo, territorio vertebrobasilar y el síndrome de robo de subclavia^{3,4,8}. En nuestra serie de casos, solo un paciente fue llevado a resección del DK debido a la persistencia de síntomas respiratorios secundarios a la compresión extrínseca de la vía aérea; en el segundo caso, debido a inestabilidad hemodinámica en el transquirúrgico, se difirió la corrección del DK, falleciendo a causa de sepsis nosocomial. En el último de nuestros casos no se realizó la resección del DK debido a la ausencia de sintomatología respiratoria, por lo que no se consideró necesaria la resección del mismo.

La reparación aórtica endovascular asociada con la reanastomosis de las ramas aórticas o la revascularización subclavia ha sido empleada en algunos casos, disminuyendo la morbilidad y mortalidad al compararse con la cirugía abierta. La presencia de una ALSA requiere de su ligadura proximal, embolización con dispositivo coil o algún otro oclisor para prevenir una fuga interna tipo II. La terapia endovascular con injerto de stent-graft endovascular para excluir la ALSA/DK, con la ligadura distal de la arteria subclavia izquierda y la revascularización de las extremidades superiores, se está convirtiendo en la terapia estándar^{10,11}.

Conclusiones

El DK es una anomalía rara del arco aórtico que ocasionalmente genera síntomas de compresión tra-

queal o esofágica. Es importante el conocimiento de esta patología para poder realizar su diagnóstico oportuno y sugerir un plan de manejo.

Agradecimientos

Agradecemos a los miembros del Departamento de Cardiología Pediátrica del Hospital UMAE Pediatría CMN S XXI, doctores: Lydia Rodríguez, José Galicia, María Estrada, César Lazo, Alejandro Carreón, Brenda Martínez, Beleguá López y Claudia López.

Soporte financiero

No recibimos soporte de ningún tipo para la realización de esta investigación.

Conflictos de interés

No existen conflictos de interés para la realización de esta publicación.

Estándares éticos

Se pidió consentimiento informado a los padres de los pacientes para la publicación de estos casos.

Bibliografía

1. Meléndez G, Muñoz L. Anillos vasculares. En: Atie F, Calderón J, Zabala C, Buendía A, eds. *Cardiología pediátrica*. 2.ª ed. México: Panamericana; 2013. pp. 371-7.
2. Simón I, Viteri G, Etxano J, Slon P, Ferreira M, Bastarrika G. Arco aórtico derecho, divertículo de Kommerell y arteria subclavia aberrante. *An Sist Sanit Navar*. 2001;34(2):295-300.
3. Calderón J, Muñoz L, García J, Ramírez S, Patiño E, Buendía A. Diverticulum of Kommerell. *Arch Cardiol Mex*. 2005;75(4):451-4.
4. Cosío L, Ríos J, Peralta G, Cosío M. Arco aórtico derecho con subclavia izquierda aberrante que se origina de un divertículo de Kommerell. Revisión actualizada de la literatura y presentación de un caso clínico. *Acta Médica Grupo Angeles*. 2014;12(2):76-84.
5. Yang C, Shu C, Li M, Li Q, Kopp R. Aberrant subclavian artery pathologies and Kommerell's diverticulum: A review and analysis of publisher endovascular/hybrid treatment options. *J Endovasc Ther*. 2012;19(3):373-82.
6. Mubarak M, Kamarul A, Noordini M. Right-sided Aortic Arch with Aberrant Left Subclavian Artery from Kommerell's Diverticulum. *Iran J Radiol*. 2011;8(2):103-6.
7. Barranhas A, Indiani J, Marchiori E, Santos A, Rochitte C, Nacif M. Atypical presentation of Kommerell's diverticulum. *Arq Bras Cardiol*. 2009;93(6):80-90.
8. Peng L, Ling J, Zhang W, Hu J. Computed Tomography Finding in Kommerell Diverticulum. *Can Assoc Radiol J*. 2014;65:321-6.
9. Rosa P, Gillespie D, Goff J, O'Donnell S, Starnes B. Aberrant right subclavian artery syndrome: A case of chronic cough. *J Vasc Surg*. 2003;37(6):1318-21.
10. Monaco M, Lillo S, La Marca A, Contaldo A, Schiavone V. Endovascular Repair of Right-sided Thoracic Aortic Aneurysm with Kommerell Diverticulum and Aberrant Left Subclavian Artery. *Ann Vasc Surg*. 2014;28(5):1323.e1-5.
11. Lamb K, Moudgill N, Whisenhunt A, et al. Hybrid endovascular treatment of an aberrant right subclavian artery with Kommerell aneurysm. *Vascular*. 2014;22(6):458-63.