

ARTÍCULO ORIGINAL

Tumores endocrinos del páncreas: experiencia en el Centro Médico ABC

Dra. Ana L. Menéndez-Skertchly,* Dr. Carlos Ortiz-Hidalgo,** Dr. Fernando Quijano-Orvañanos,* Dr. Felipe Cervantes-Monteil,* Dr. Alberto Chousleb-Kalach,* Dr. Rafael Padilla-Longoria,* Dr. Sergio Godoy-Valdés,* Dr. Pablo Vidal-González,* Dr. Miguel F. Herrera*

Departamentos de *Cirugía y **Patología. Centro Médico ABC. México, D.F.

Correspondencia: Dr. Miguel F. Herrera. Departamento de Cirugía, Sur 136 No. 116, Torre II 1A, C.P. 01120, México, D.F.

Correo electrónico: herreram@quetzal.innsz.mx

Recibido para publicación: 24 de marzo de 2006.

Aceptado para publicación: 7 de julio de 2006.

RESUMEN Objetivo: analizar la presentación, diagnóstico y tratamiento de los tumores endocrinos del páncreas, atendidos en el Centro Médico ABC durante los últimos 10 años. **Material y métodos:** se revisaron los expedientes clínicos de siete pacientes con tumores endocrinos diagnosticados entre 1995 y 2005, analizando su presentación, características bioquímicas, estudios de localización, tratamiento y evolución. **Resultados:** tres tumores fueron insulinomas, uno gastrinoma, uno vipoma, y dos no funcionales). Todos los insulinomas presentaron la tríada de Whipple, en dos se localizó el tumor en forma preoperatoria, en los tres fue corroborado por ultrasonido transoperatorio y todos fueron tratados mediante enucleación. El gastrinoma se diagnosticó por endoscopia en presencia de enfermedad metastásica, por lo que no se trató con cirugía. El VIPoma se manifestó por diarrea secretora, se localizó por estudios de imagen y se trató con pancreatoduodenectomía. En los dos pacientes con tumores no funcionales, la lesión se hizo aparente en estudios de imagen. Uno fue benigno y se trató mediante pancreatetectomía central, y otro fue maligno y requirió de pancreatetectomía distal en bloque. Dos de los tres pacientes con tumores malignos fallecieron y uno se encuentra vivo con enfermedad recidivante. **Conclusiones:** la distribución de los tumores endocrinos del páncreas mostró el patrón ya conocido. En todas las lesiones funcionales se logró caracterizar la producción hormonal, seis de los siete casos se localizaron de manera preoperatoria y la cirugía curó a los cuatro pacientes con tumores benignos.

Palabras clave: insulinoma, tumores endocrinos del páncreas, gastrinoma, VIPoma.

SUMMARY Objectives: To analyze presentation, diagnosis and treatment of islet cell tumors at the ABC Medical Center. **Materials and methods:** Medical records of the 7 patients with endocrine tumors diagnosed between 1995 and 2005 were reviewed and analyzed, with emphasis to clinical, biochemical and radiological characteristics, surgical treatment and outcome. **Results:** There were 3 insulinomas, 1 gastrinoma, 1 VIPoma, and 2 non-functioning tumors. All insulinomas presented the Whipple's triad. The tumor was localized before surgery in 2 cases. In all patients intraoperative ultrasound confirmed the tumor and enucleation was performed in all three. The patient with gastrinoma was diagnosed by endoscopy in the presence of metastatic disease, therefore no surgical treatment was performed. The patient with VIPoma, presented the typical secretory diarrhea. A tumor in the pancreatic head was found and it was resected by pancreaticoduodenectomy. Histology revealed a malignant lesion. Both non functioning tumors were found by imaging studies, one benign tumor was treated by central pancreatectomy and the other was malignant and underwent distal en-block pancreatectomy. Immunohistochemistry was positive for VIP in the benign lesion. Two of the 3 malignant tumors have died and one is alive with recurrent disease. **Conclusions:** Distribution of islet cell tumors in our series followed the usual patterns. In all functioning lesions hormonal production was identified before surgery. Imaging studies localized the tumor in 7 of the 8 patients. Surgical resection cured all benign tumors.

Key words: Insulinoma, gastrinoma, VIPoma, islet cell tumors.

INTRODUCCIÓN

Los tumores endocrinos del páncreas son neoplasias poco frecuentes que derivan de los islotes de Langerhans, ocurren de uno a cinco por 1.000,000 de personas por año,¹⁻⁴ y se clasifican de acuerdo con el tipo de hormona que secretan y el síndrome clínico que causan.^{2,3,5-8}

El tumor endocrino más frecuente es el insulinoma, seguido por el gastrinoma y los tumores clínicamente no funcionales. El resto de los tumores funcionales se presentan de manera ocasional. La mayoría de los tumores funcionales dan lugar a sintomatología característica que orienta a la investigación bioquímica apropiada para cada caso. Los estudios de imagen muestran una gran variabilidad en la detección de este tipo de lesiones, en relación a la experiencia de cada centro.⁹⁻¹⁸ En forma opuesta, los tumores no funcionales generalmente se presentan como dolor abdominal o masa y en ausencia de producción hormonal, su naturaleza se determina hasta el momento en el que se realiza el estudio histológico.^{5,16}

Las alternativas quirúrgicas en estos tumores incluyen la enucleación y la pancreatectomía segmentaria. El tipo de intervención se decide con base en su tamaño, localización, naturaleza y la relación que guarde con el conducto pancreático.^{6,18-29} El objetivo del presente estudio consiste en analizar las características clínicas, diagnóstico, tratamiento y evolución de los pacientes con tumores endocrinos del páncreas atendidos en el Centro Médico ABC durante un periodo de 10 años.

MATERIAL Y MÉTODOS

Se realizó un análisis retrospectivo de todos los pacientes con diagnóstico histopatológico de tumor neuroendocrino del páncreas atendidos en el Centro Médico ABC entre enero de 1995 y julio de 2005. Se analizaron las características clínicas, radiológicas y bioquímicas, así como los hallazgos quirúrgicos, la forma de tratamiento, sus complicaciones, las características histológicas y su evolución.

RESULTADOS

Se encontraron un total de siete pacientes, de los cuales tres fueron portadores de insulinoma, uno de gastrinoma, uno de VIPoma y dos cursaron con tumores neuroendocrinos no funcionales. Para el análisis se excluyó un paciente con diagnóstico de insulinoma por no contar con el expediente completo.

Insulinoma

Se encontró un paciente femenino y dos masculinos, con un promedio de edad de 41 años. Los tres pacientes presentaron sintomatología neurovegetativa y la tríada de Whipple característica. El periodo de sintomatología previa al diagnóstico osciló entre seis meses y cinco años. Todos los tumores fueron esporádicos. El diagnóstico se estableció al documentarse niveles de glucosa por debajo de 40 mg/dL en todos los pacientes (15, 30 y 38 mg/dL) concomitantemente con elevación de los niveles de insulina (31.8, 60 y 75 mU/mL). En dos pacientes se encontró además elevación del péptido C (6.0, 4.0 ng/mL).

A uno de los pacientes no se le realizó ningún estudio de localización. A los dos restantes se les practicó TAC de abdomen y arteriografía con estimulación mediante gluconato de calcio que sugirió su localización en la cabeza del páncreas. Los tres pacientes fueron llevados a cirugía. En uno se intentó resección laparoscópica sin éxito y todos fueron tratados mediante enucleación del tumor en forma abierta. A los tres pacientes se les realizó ultrasonido transoperatorio que identificó correctamente el tumor, de los cuales uno estuvo localizado en el cuerpo, uno en la cabeza y uno en el proceso uncinado. El tamaño de los tumores fue: 2.8 x 1.5 cm, 1.2 x 0.7 cm, y 1.9 x 1.0 cm. En los tres enfermos el tumor mostró las características habituales de tumor neuroendocrino del páncreas. Se realizó inmunohistoquímica en los tres casos, confirmándose el diagnóstico de insulinoma. Uno de los pacientes desarrolló una fístula pancreática postoperatoria, la cual se resolvió con el drenaje previamente colocado. En todos los pacientes se normalizó la glucosa desde el postoperatorio inmediato. No se han documentado recurrencias.

Gastrinoma

En un hombre de 61 años de edad, con enfermedad ácido-péptica de más de 13 años de evolución, se estableció el diagnóstico de síndrome de Zollinger-Ellison, al encontrarse elevación en los niveles de gastrina. Durante su evolución recibió tratamiento con inhibidores de la bomba de protones a dosis de hasta 120 mg/día con respuesta parcial. Al momento del diagnóstico sus niveles de gastrina fueron de 2,600 pg/mL. Se realizaron diversos estudios de imagen de los cuales en la TAC y la RMN de abdomen se demostró un tumor en la cabeza del páncreas, de 6.2 x 5.3 cm, así como metástasis hepáticas múltiples (*Figura 1*), por lo que no fue considera-

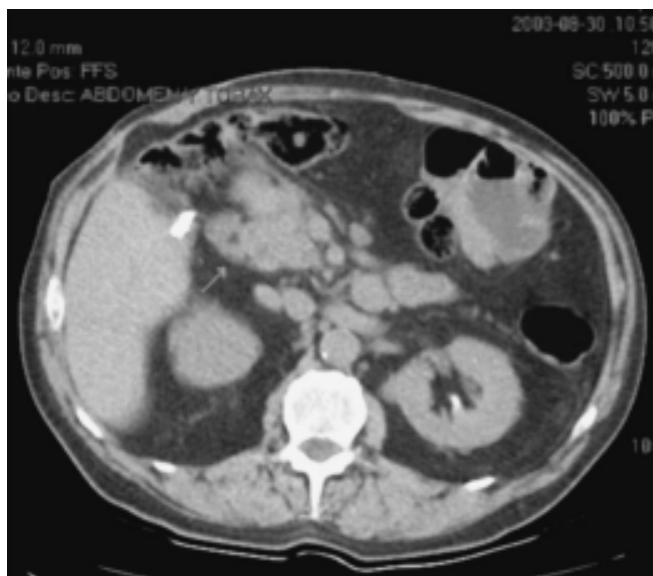

Figura 1. Tomografía axial de un paciente con diagnóstico de gastrinoma en donde se muestra tumor en la cabeza del páncreas de 6.2 x 5.3 cm.

do candidato a cirugía resectiva. Una vez establecido el diagnóstico mediante biopsia transendoscópica, se realizó embolización tanto de la tumoración pancreática como de las lesiones hepáticas, y falleció a consecuencia de insuficiencia hepática grave y coagulación intravascular diseminada.

VIPoma

Un hombre de 53 años de edad presentó cuadro de cinco meses de evolución caracterizado por diarrea secretora con evacuaciones líquidas en número de hasta 15 al día y pérdida de 13 kg de peso. Sus cifras de potasio al ingreso fueron de 1.9 mEq/L, con cambios secundarios en el electrocardiograma. Se cuantificó el péptido intestinal vasoactivo, cuyas cifras fueron de 345 ng/mL (normal, < 50 ng/mL). En la TAC de abdomen se

encontró una tumoración de 6 x 4 cm en la cabeza del páncreas. Se practicó pancreaticoduodenectomía sin complicaciones (*Figura 2*). El estudio de patología confirmó la presencia de un tumor neuroendocrino y la tinción de inmunohistoquímica fue positiva para el péptido intestinal vasoactivo. Evolucionó en forma satisfactoria y cuatro años después de la cirugía inicial fue reintervenido quirúrgicamente por VIPoma recidivante en la raíz de mesenterio, el cual fue resecado, y metástasis hepáticas que fueron paliadas con termoablación. Once meses después de la termoablación el paciente se encuentra vivo.

Tumores no funcionales

Dos pacientes presentaron tumores neuroendocrinos no funcionales. Uno de ellos fue estudiado por diarrea no secretora de aparición intermitente y esporádica demostrándose mediante TAC de abdomen una tumoración de 1.5 cm en el cuerpo del páncreas. Se realizó pancreatectomía central, con anastomosis pancreático-yeyunal en Y de Roux. En el postoperatorio desarrolló una fístula pancreática que se resolvió en un lapso de tres semanas, y actualmente se encuentra libre de enfermedad.

El otro paciente corresponde a una mujer de 49 años de edad, en la que durante una revisión general se demostró una tumoración en el cuerpo del páncreas de 7 cm sin enfermedad metastásica, ante la ausencia de síntomas sugerentes de producción hormonal, no se practicó cuantificación de hormonas circulantes. Fue intervenida quirúrgicamente practicándose pancreatectomía distal con esplenectomía que evolucionó en forma satisfactoria; sin embargo, el tumor recurrió dos años después y falleció al siguiente año.

En ambos casos el estudio histopatológico confirmó la presencia de un tumor neuroendocrino. En el primero la marcación de inmunohistoquímica fue positiva para VIP y el segundo fue maligno sin produc-

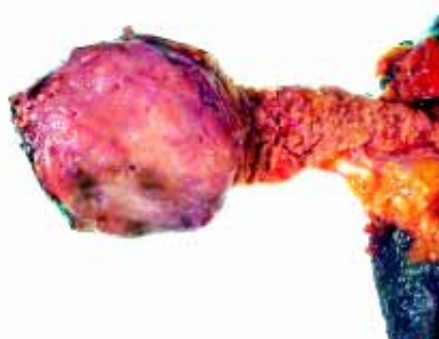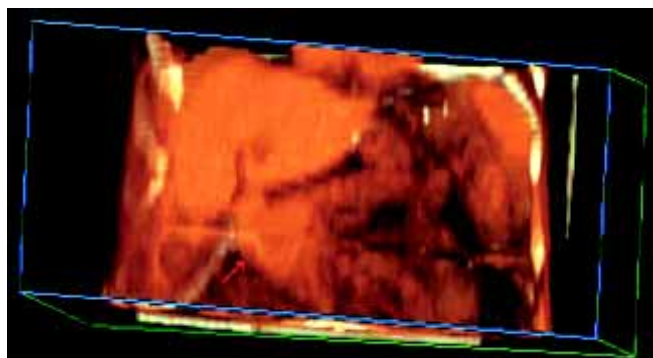


Figura 2. Producto de pancreatectomía total, en un paciente con diagnóstico de VIPoma.

CUADRO 1
RESULTADOS

Caso	Sexo	Edad	Tiempo de evolución	Hormona	Presentación clínica	Localización	Tamaño	Histología
1	M	61	13 años	Gastrina	STDA	Cabeza	6 cm	Maligno
2	F	49	2 semanas	No funcional	Asintomático	Cuerpo	7 cm	Maligno
3	F	36	3 años	Insulina	Tríada de Whipple	Cuerpo	1.2 cm	Benigno
4	M	48	6 meses	Insulina	Tríada de Whipple	Cabeza	2.8 cm	Benigno
5	M	53	7 meses	PIV	Diarrea, hipocalcemia	Cabeza	6 cm	Maligno
6	M	44	2 años	Insulina	Tríada de Whipple	Cuerpo	1.9 cm	Benigno
7	M	52	Desconocido	No funcional	Asintomático	Cuerpo	1.5 cm	Benigno

CUADRO 2
DIAGNÓSTICO POR IMAGEN Y TRATAMIENTO

Caso	Localización preoperatoria	Ultrasonido transoperatorio	Tratamiento	Seguimiento	Estado
1	Sí	-	Embolización radiológica		Falleció
2	Sí	Sí	Pancreatectomía distal + esplenectomía		Falleció
3	No	Sí	Enucleación	5 años	Asintomático
4	Sí	Sí	Enucleación	3 años	Asintomático
5	Sí	No	Pancreaticoduodenectomía	2 años	Metástasis
6	No	Sí	Enucleación	4 años	Asintomático
7	Sí	Sí	Pancreatectomía central	5 meses	Asintomático

ción hormonal detectable por inmunohistoquímica (*Cuadros 1 y 2*).

DISCUSIÓN

Los tumores endocrinos del páncreas son neoplasias asociadas a síndromes relacionados con exceso de producción hormonal, y son muy poco frecuentes.³⁰ Como en otros centros, la neoplasia más frecuente en nuestro hospital fue el insulinoma, seguido de los tumores endocrinos no funcionales, encontrándose un caso de VIPoma, y un gastrinoma en 10 años de revisión.

Insulinomas

Todos los pacientes con insulinoma presentaron el cuadro clínico característico (tríada de Whipple) y en todos los casos el tumor fue benigno y menor de 3 cm, situación habitual en estos enfermos. En nuestra pequeña serie, la arteriografía con gluconato de calcio fue el estudio más sensible para la localización preoperatoria, permitiendo identificar la región en la que se encontraba

el tumor en los dos casos en los que se practicó.³¹⁻³³ El ultrasonido transoperatorio se ha empleado cada vez con mayor frecuencia en los diversos centros, debido a su alta capacidad para identificar el tumor. La bondad del estudio pudo demostrarse también en nuestra serie de casos.

Es un hecho conocido que la mayor parte de insulinomas pueden tratarse por medio de enucleación, reservándose la resección segmentaria del páncreas para los casos en los que el tumor es maligno, se encuentra en la porción más distal de la cola o en íntimo contacto con el conducto pancreático principal.³⁴⁻³⁷ En ausencia de estas características, nuestros tres pacientes fueron tratados mediante enucleación, lo cual permitió el control inmediato de la hipoglucemia en todos los casos.

Tumores endocrinos no funcionales

Esta variedad de tumores representa hasta 50% de los tumores endocrinos del páncreas y son más frecuentes entre la 5a. y 6a. décadas de la vida.⁵ Con frecuencia se encuentra tinción para una o más hormonas en los estu-

dios de inmunohistoquímica, lo que indica su capacidad de producir algún tipo de hormona; sin embargo, no dan lugar a ningún síndrome clínico por sobreproducción hormonal, para lo cual se ha especulado que quizá no producen la cantidad suficiente de hormona para ocasionar síntomas o que exista algún bloqueo para su liberación.² Generalmente son tumores de crecimiento lento, que pueden encontrarse como hallazgo o bien por manifestaciones locales secundarias a la presencia de una masa abdominal. Algunos estudios han demostrado que los tumores endocrinos no funcionales tienen mayor potencial maligno que los tumores funcionales, sin embargo, la supervivencia de estos pacientes, incluso en presencia de metástasis, es muy superior a la de los enfermos con adenocarcinoma del páncreas.^{1,2,9} En nuestra serie encontramos dos pacientes con esta variedad de tumores. En uno de ellos, por inmunohistoquímica, se detectó producción de VIP por el tumor; y en el otro, que correspondió a un tumor endocrino maligno, no se identificó ninguna sustancia.

Gastrinoma

Sin duda uno de los tumores que representa un reto mayor en su diagnóstico y tratamiento es el gastrinoma. Muchos pacientes pueden pasar varios años sin un diagnóstico preciso, con tratamiento para enfermedad ácido-péptica, y debido a que la mayoría de los gastrinomas son malignos, muchos pacientes se presentan con metástasis al momento del diagnóstico, sin una posibilidad curativa.^{1-4,6,11,17} Éste fue el caso de nuestro paciente, a quien después de sintomatología por más de 13 años se le estableció el diagnóstico, encontrándose un tumor maligno metastático para el que sólo pudo proporcionarse tratamiento con intento paliativo, desafortunadamente con nula evolución.

VIPoma

Como se describe de manera característica,^{3,4} el enfermo en quien finalmente se estableció el diagnóstico de VIPoma presentó el síndrome de Verner-Morrison característico, diarrea secretora e hipocalcemia que condicionó incluso cambios en el ECG. Los niveles de VIP superaron los 200 pg/mL que son necesarios para el diagnóstico. A diferencia de la localización más común que es la cola del páncreas, en nuestro paciente el tumor se encontró en la cabeza, y como ocurre en la mayoría de estos tumores correspondió a una neoplasia maligna que recurrió cuatro años después a su resección mediante pancreaticoduodenectomía.

REFERENCIAS

- Lozano-Salazar R, Herrera MF, Hernández-Ortíz J, Campuzano M. Tumores endocrinos del páncreas. *Rev Gastroenterol Mex* 1997; 62: 212-7.
- Canto JA, Herrera MF, Gamboa A y cols. Los tumores endocrinos del páncreas en una institución mexicana. *Rev Invest Clin* 1997; 49: 25-30.
- Mullan MH, Gauger PG, Thompson NW. Endocrine tumours of the pancreas: review and recent advances. *ANZ J Surg* 2001; 71: 475-82.
- Bieligk S, Jaffe BM. Islet cell tumors of the pancreas. *Surg Clin North Am* 1995; 75: 1025-40.
- Burgos L, Burgos ME. Tumores endocrinos del páncreas. *Rev Med Chile* 2004; 132: 627-34.
- Chun J, Doherty GM. Pancreatic endocrine tumors. *Curr Opin Oncol* 2001; 13: 52-6.
- Doi R, Komoto I, Nakamura Y, et al. Pancreatic endocrine tumor in Japan. *Pancreas* 2004; 28: 247-52.
- Howard TJ, Stabile BE, Zinner MJ, et al. Anatomic distribution of pancreatic endocrine tumors. *Am J Surg* 1990; 159: 258-64.
- Lozano SRR, Herrera MF. Insulinoma. En: Campuzano M, Herrera MF, Uscanga LF, Robles G (eds.). *Pancreas*. McGraw-Hill Interamericana; 2000, p. 459-66.
- Doppman JL, Shawker TH, Millar DL. Localization of islet cell tumors. *Gastroenterol Clin North Am* 1989; 18: 793-804.
- Wamsteker EJ, Gauger PG, Thompson N, Scheiman JM. EUS detection of pancreatic endocrine tumors in asymptomatic patients with type 1 multiple endocrine neoplasia. *Gastrointest Endosc* 2003; 58: 531-5.
- Galiber AK, Reading CC, Charboneau JW, et al. Localization of pancreatic insulinoma: comparison of pre and intraoperative US with CT and angiography. *Radiology* 1988; 166: 405-8.
- Grant CS, van Heerden J, Charboneau JW, et al. Insulinoma. The value of intraoperative ultrasonography. *Arch Surg* 1988; 123: 843-8.
- Ardengh JC, Rosenbaum P, Ganc AJ, et al. Role of EUS in the preoperative localization of insulinomas compared with spiral CT. *Gastrointest Endosc* 2000; 51: 552-5.
- Owen NJ, Sohaib SA, Peppercorn PD, et al. MRI of pancreatic neuroendocrine tumours. *Br J Radiol* 2001; 74: 968-73.
- Sheth SH, Fishman EK. Imaging of uncommon tumors of the pancreas. *Radiol Clin North Am* 2002; 40: 1273-87.
- Ardengh JC, de Paulo GA, Ferrari AP. EUS-guided FNA in the diagnosis of pancreatic neuroendocrine tumors before surgery. *Gastrointest Endosc* 2004; 60: 378-84.
- Azimuddin K, Chamberlain RS. The surgical management of pancreatic neuroendocrine tumors. *Surg Clin North Am* 2001; 81: 511-25.
- Finlayson E, Clark O. Surgical treatment of insulinomas. *Surg Clin North Am* 2004; 84: 775-85.
- Rothmund M, Angelini L, Brunt LM, et al. Surgery for benign insulinomas: an international review. *World J Surg* 1990; 14: 393-9.
- Menegaux F, Schmitt G, Mercadier M, Chigot JP. Pancreatic insulinomas. *Am J Surg* 1993; 165: 243-8.
- Hirshberg B, Libutti SK, Alexander HR, et al. Blind distal pancreatectomy for occult insulinoma, an inadvisable procedure. *J Am Coll Surg* 2002; 194: 761-4.
- Berends FJ, Cuesta MA, Kazemier G, et al. Laparoscopic detection and resection of insulinomas. *Surgery* 2000; 128: 386-91.
- Chan C, Podgaetz E, Torres-Villalobos G, et al. Central pancreatectomy as an indication for various benign pancreatic tumors. *Am Surg* 2004; 70: 304-6.
- Iacono C, Bortolasi L, Serio G. Indications and technique of central pancreatectomy- early and late results. *Arch Surg* 2005; 390: 266-71.
- Goldstein MJ, Toman J, Chabot JA. Pancreaticogastrostomy: a novel application after central pancreatectomy. *J Am Coll Surg* 2004; 198: 871-6.
- Herrera MF. Syllabus, 88th Annual Clinical Congress, American College of Surgeons Oct 2002, p 15.
- Gramática L Jr, Herrera MF, Mercado-Luna A, et al. Videolaparoscopic resection of insulinomas: experience in two institutions. *World J Surg*

- 2002; 26: 1297-300.
29. Viola KV, Sosa JA. Current advances in the diagnosis and treatment of pancreatic endocrine tumors. *Curr Opin Oncol* 2005; 17: 24-27.
30. Chetty R, Asa SL. Pancreatic endocrine tumors: an update. *Adv Anat Pathol* 2004; 11: 202-10.
31. Doppman JL, Miller DL, Chang R, et al. Intraarterial calcium stimulation test for detection of insulinomas. *World J Surg* 1993; 17: 439-43.
32. Zeiger MA, Shawker TH, Norton JA. Use of intraoperative ultrasonography to localize islet cell tumors. *World J Surg* 1993; 17: 448-54.
33. Bottger TC, Junginger T. Is preoperative radiographic localization of islet cell tumors in patients with insulinoma necessary? *World J Surg* 1993; 17: 427-32.
34. McHenry CR. What's new in general surgery: endocrine surgery. *J Am Coll Surg* 2002; 195: 364-71.
35. Rosch T, Lightdale CJ, Botet JF, et al. Localization of pancreatic endocrine tumors by endoscopic ultrasonography. *N Engl J Med* 1992; 326: 1721-6.
36. Norton JA, Shawker TH, Doppman JL, et al. Localization and surgical treatment of occult insulinomas. *Ann Surg* 1990; 212: 615-20.
37. Grant CS. Insulinoma. In: Doherty G, Sköglseid B (eds.). Textbook of surgical endocrinology. Lippincott Williams & Wilkins; 2001, p. 345-59.