

Imágenes clínicas en gastroenterología

“Histoplasmosis diseminada”

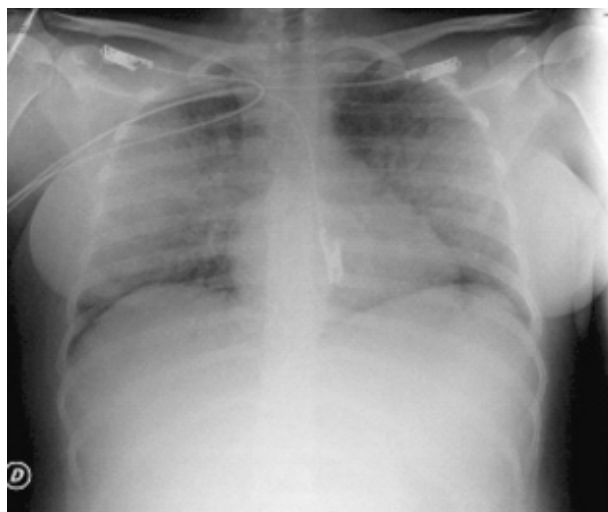


Figura 1.



Figura 2.

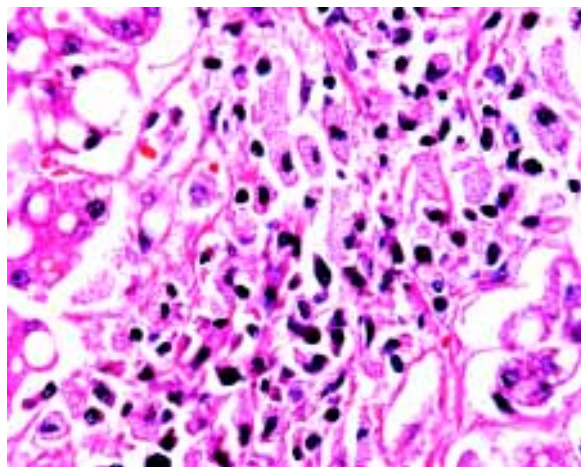


Figura 3.

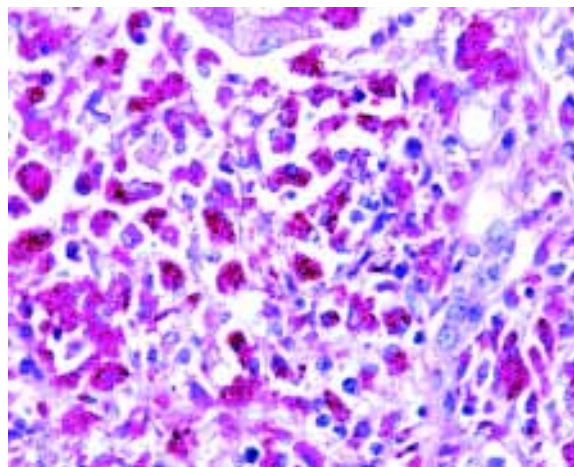


Figura 4.

Mujer de 23 años, con lupus eritematoso generalizado en tratamiento con prednisona. Ingresa al hospital por neumonía de focos múltiples (Figura 1). El cultivo en expectoración fue positivo para *Histoplasma capsulatum*. Durante su estancia se documentó alteración en las pruebas de funcionamiento hepático (ALT 175, AST 145 y FA de 291). La paciente desarrolló choque séptico que requiere manejo en Unidad de Terapia Intensiva, posteriormente falla orgánica múltiple y muerte. Se realizó autopsia que demostró histoplasmosis diseminada en pulmones, hígado, páncreas, bazo, intestino grueso, etc. La figura 2 corresponde a infartos esplénicos triangulares con base en la periferia (sépticos). La figura 3 es una biopsia hepática teñida con HE que muestra macrófagos cargados con levaduras de histoplasma y la figura 4 una tinción de PAS positiva que resalta la presencia de estos microorganismos.

Dra. Maribal González Gutiérrez,* Dr. F. Andrei Aguilar M.,* Dr. Aldo Torre Delgadillo*

* Departamentos de Gastroenterología y Patología. Instituto Nacional de Ciencias Médicas y Nutrición, Salvador Zubirán.

Correspondencia: Dra. Maribal González Gutiérrez. Vasco de Quiroga No. 15 Col. Sección XVI, Del. Tlalpan, C.P. 14000. México, D.F.

Correo electrónico: maribalg@hotmail.com

Recibido para publicación: 7 de julio de 2006.

Aceptado para publicación: 11 de julio de 2006.