

Imágenes clínicas en gastroenterología

Embolismo pulmonar secundario a aplicación endoscópica de cianocrilato

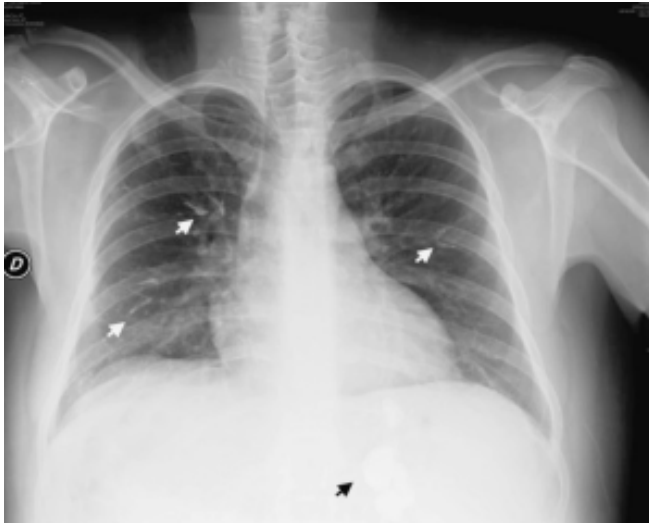


Figura 1.

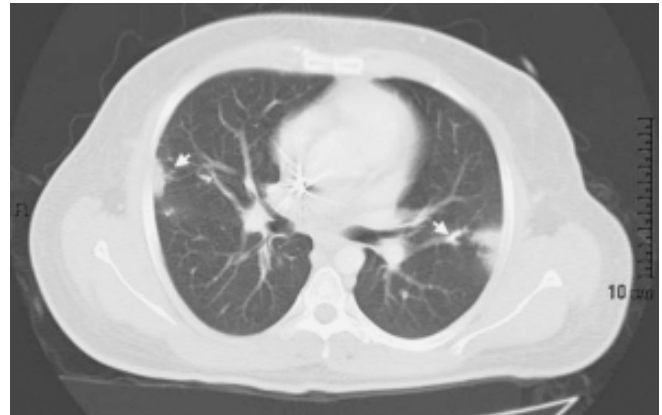

Figura 2.

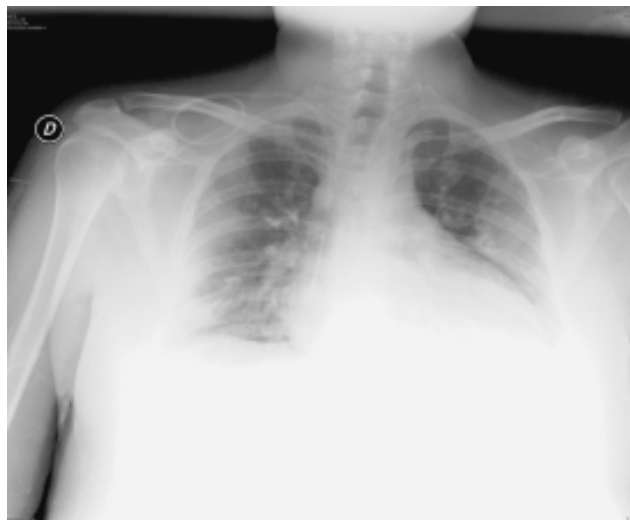

Figura 3.

Se trata de un hombre de 29 años referido de otra institución con el diagnóstico infección por virus de hepatitis B, hepatitis C y hemorragia variceal, secundario a ruptura de várices gástricas que fueron tratadas con inyección intravariceal de cianocrilato. A su ingreso presentó recidiva de la hemorragia, por lo que se manejó nuevamente con cianocrilato en las várices gástricas y ligadura de várices esofágicas. Durante su evolución presentó datos de dificultad respiratoria y una radiografía de tórax mostró prominencia de los hilos pulmonares, cardiomegalia y velamiento de ambos ángulos costodiafrágicos (*Figura 1*). Una tomografía computada mostró múltiples imágenes hiperdensas triangulares con base pleural en ambos lóbulos superiores y en el lóbulo medio e inferior del pulmón derecho. Estas imágenes estuvieron asociadas a los trayectos vasculares, en relación con embolismo de material de escleroterapia (*Figura 2*).

Después de mejoría clínica, una nueva placa de tórax mostró imágenes radioopacas en el parénquima pulmonar y por debajo del diafragma correspondiendo a la presencia de cianocrilato en várices gástricas (*Figura 3*).

Dr. Norberto C. Chávez-Tapia,* Dr. Carlos Cervantes-Solís,** Dr. Francisco Ramírez-Arias*

*Departamento de Gastroenterología. **Medicina Interna. Instituto Nacional de Ciencias Médicas y Nutrición Salvador Zubirán.

Correspondencia: Dr. Norberto C. Chávez Tapia. Departamento de Gastroenterología. Instituto Nacional de Ciencias Médicas y Nutrición Salvador Zubirán. Vasco de Quiroga No. 5. Col. Sección XVI. Del. Tlalpan. C.P. 14000. México, D.F.

Recibido para publicación: 7 de julio de 2006.

Aceptado para publicación: 11 de julio de 2006.