

Imágenes clínicas en gastroenterología

Carcinoma de recto metastásico a tejidos blandos

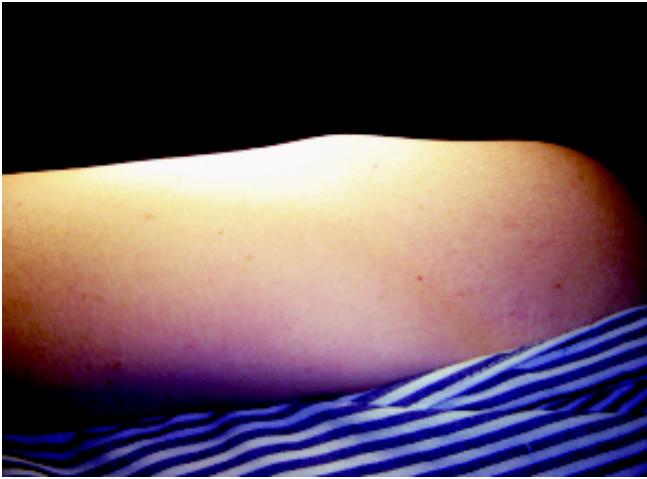


Figura 1.

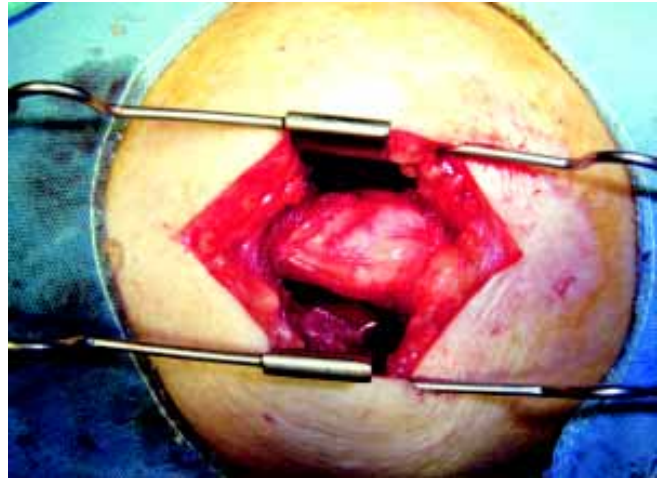


Figura 2.

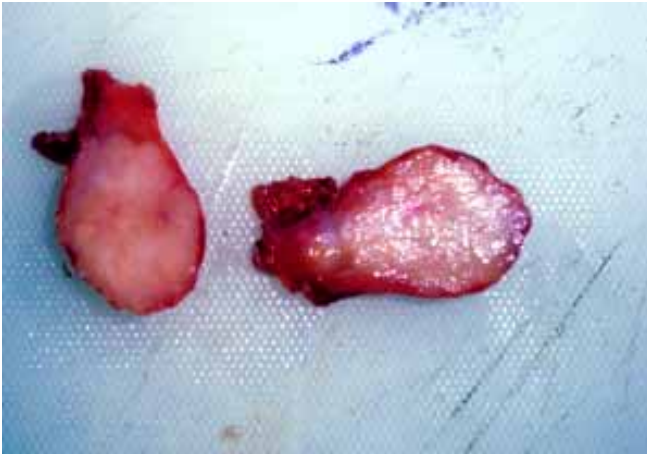


Figura 3.

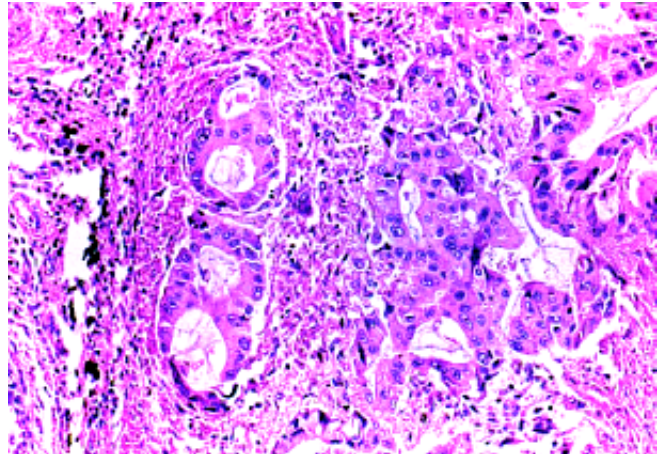


Figura 4.

Paciente masculino de 64 años de edad con antecedentes de haber sido sometido a resección anterior baja del recto previa terapia neoadyuvante, por adenocarcinoma moderadamente diferenciado de tercio medio de recto, que infiltra todas las capas del recto, con metástasis ganglionares a 11 de 25 ganglios. Durante el seguimiento a los seis meses presenta elevación del antígeno carcinoembrionario hasta 277 ng/mL sin evidencia de recurrencia regional ni a distancia, pero con masa en cara lateral de brazo izquierdo (*Figura 1*), que aumenta progresivamente de tamaño, de consistencia firme y ocasiona dolor proponiéndose resección quirúrgica (*Figura 2*), con diagnóstico de probable metástasis en tejidos blandos identificándose lesión ovalada de aproximadamente 4 x 3 cm (*Figura 3*), localizada entre las fibras musculares, con RHP de metástasis de adenocarcinoma (*Figura 4*). El paciente fue sometido a radioterapia en la región y continúa en tratamiento con quimioterapia.

Dr. Paulino Martínez Hernández-Magro,* Dr. Gabriel Iriarte Gállego,* Dr. José de Jesús Jaime Báez García,* Dr. Eduardo Villanueva Sáenz,* Dr. Jaime Guerrero Medrano**

* Cirugía Gastrointestinal, ** Patología. Hospital Guadalupeño de Celaya.

Recibido para publicación: 15 de octubre 2006.
Aceptado para publicación: 31 de enero de 2007.