

Imágenes clínicas en gastroenterología

Absceso hepático piógeno complicado a pleura y síndrome de Papillon-Lefèvre

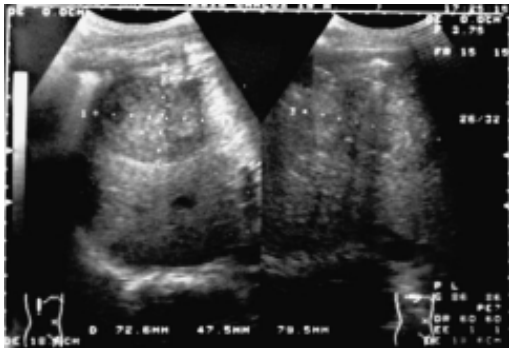


Figura 1.

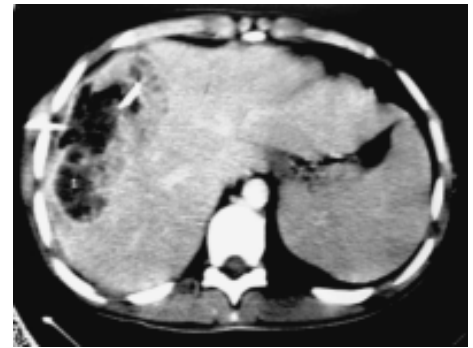


Figura 2.

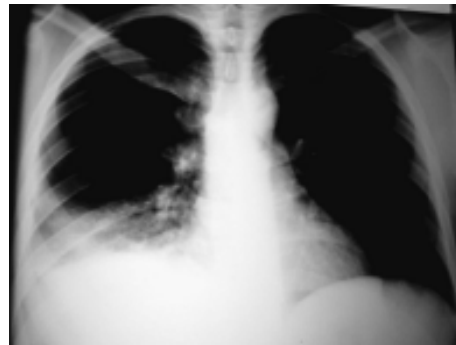

Figura 3

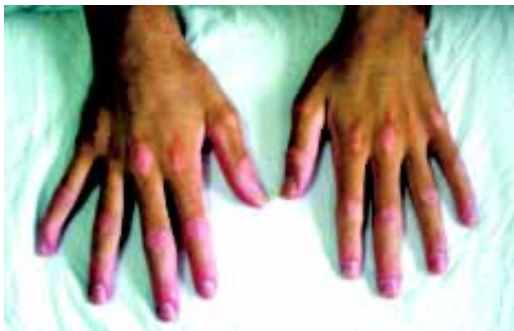

Figura 4.

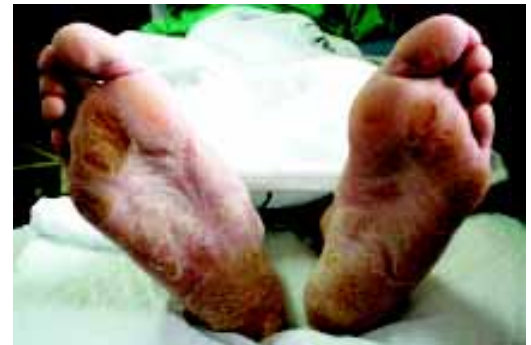

Figura 5.

Masculino de 19 años de edad quien inicia dos meses previos a su ingreso con dolor en hipocondrio derecho intermitente, acompañado de fiebre de 39°, astenia, adinamia y anorexia; además pérdida ponderal de 20 kg. Se realizó un US abdominal con lesión en lóbulo hepático derecho de 9.5 x 5 cm sugestivo de lesión neoplásica (Figura 1), la tomografía abdominal (Figura 2) con mismo hallazgo por lo que se punciona, con reporte de absceso hepático con cultivo positivo para *S. aureus*, y la radiografía de tórax con elevación del hemidiafragma derecho (Figura 3). Posteriormente evoluciona con tos, expectoración amarillo-verdosa importante en cantidad y dolor en la región costal derecha, con hipoventilación del hemitórax ipsilateral. Se coloca un catéter cola de cochino guiado por tomografía para drenaje, sin mejoría en cuanto a cuadro clínico y parámetros bioquímicos, y tomográficamente con mismas dimensiones y presencia de septos por lo que se realiza drenaje abierto torácico, obteniendo 50 mL de material hematurpuroso, se realizó biopsia hepática y pulmonar sin evidencia de malignidad. Control tomográfico con persistencia de absceso por lo que se realiza nuevo drenaje ahora por vía abdominal, drenando 300 mL de material purulento con abundante detritus, con evolución satisfactoria y egreso. Recibió manejo a base de cefotaxima, amikacina, metronidazol e imipenem. Lo relevante de la exploración física fue la queratosis palmar y plantar (Figuras 4 y 5).

Dr. Patricio Sánchez-Fernández,* Dra. Karina Sánchez-Reyes,* Dr. Roberto Blanco-Benavides*

*Departamento de Cirugía Gastrointestinal. Hospital de Especialidades. Centro Médico Nacional Siglo XXI. IMSS.

Correspondencia: Dr. F.P. Sánchez. Departamento de Cirugía Gastrointestinal. Hospital de Especialidades. Centro Médico Nacional Siglo XXI. IMSS. Av. Cuauhtémoc No. 330. Col. Doctores. Del. Cuauhtémoc. C.P. 06720. México, D.F. Tel. 5627-6900 Ext. 21529 o 21530

Recibido para publicación: 22 de noviembre de 2006.

Aceptado para publicación: 10 de noviembre de 2007.