

## **Presentación de caso**

### **Hernia transmesentérica en un adulto mayor de 91 años**

#### **Transmesenteric hernia in 91 years old**

Oscar Díaz Pi,<sup>1</sup> Alain David Medina Lago,<sup>2</sup> Ariannis Cabreja Ayala<sup>2</sup>

<sup>1</sup>Especialista de I Grado en Cirugía General.

<sup>2</sup>Estudiante de 5to. año de Medicina.

Hospital Docente Clínico-Quirúrgico “Miguel Enríquez”

Centro de Investigaciones sobre: “Envejecimiento, Longevidad y Salud”

**Editorial: Calle G y 27, Municipio Plaza de la Revolución, La Habana, Cuba**

**CP: 10400 Correo: [geroinfo@infomed.sld.cu](mailto:geroinfo@infomed.sld.cu)**

Centro de Investigaciones sobre: “Envejecimiento, Longevidad y Salud”.

#### **RESUMEN**

Las hernias abdominales internas son infrecuentes como causa de obstrucción intestinal en el adulto, pero a menudo son subdiagnosticada. Entre los adultos sus causas generalmente son las iatrogénicas (posterior a una anastomosis intestinal), traumáticas e inflamatorias. Se presenta un caso de un paciente masculino de 91 años, con antecedentes de dolores abdominales a tipo cólico intermitentes durante años que ceden espontáneamente y pérdida de peso paulatinamente desde hace más menos 10 años. Niega enfermedades cardiovasculares, cirugías previas, traumas abdominales o enfermedades inflamatorias digestivas. Después del examen físico y los complementarios, se decidió realizar una laparotomía exploradora por la presencia de una obstrucción intestinal mecánica. Se encuentra una hernia transmesentérica y se realiza resección intestinal. El paciente evolucionó satisfactoriamente.

**Palabras clave:** obstrucción Intestinal, hernia, hernia transmesenterica, anciano.

## ABSTRACT

Internal abdominal hernias are infrequent but an increasing cause of bowel obstruction still often underdiagnosed. Among adults its usual causes are iatrogenic, traumatic and inflammatory. A case of a 91-year-old male patient with a history of intermittent cramped abdominal pains for years that spontaneously yields and weight loss has gradually been presented for less than 10 years. It denies cardiovascular diseases, previous surgeries, abdominal traumas or digestive inflammatory diseases. After the physical and complementary examination, it was decided to perform an exploratory laparotomy by the presence of a mechanical intestinal obstruction. A transmesenteric hernia is found and intestinal resection is performed. The patient evolved satisfactorily.

**Keywords:** intestinal obstruction, hernia, transmesenteric hernia, elderly.

## INTRODUCCIÓN

Las primeras menciones del mesenterio como asociado con el intestino delgado y el colon fue la de Leonardo Da Vinci a principios del siglo XVI.<sup>1,2</sup>

*Rokitansky* en 1836 informó el primer caso de hernia mesentérica, el examen posmortem en que el ciego solo se herniaba a través de un agujero cerca del ángulo ileocólico.<sup>3</sup>

Una hernia interna (HI) es la protrusión de una víscera, generalmente el intestino delgado, a través de un defecto congénito o adquirido del mesenterio, en la cavidad abdominal o pélvica.<sup>4</sup>

Según reportes de autopsia, su incidencia oscila entre 0,2% y 0,9%.<sup>5</sup> Es una causa rara de obstrucción intestinal.<sup>6,7</sup> Las hernias internas según su localización en la cavidad peritoneal (clasificación de *Meyers*) y en orden de frecuencia, se clasifican en: paraduodenal (53 %), pericecal (13 %), foramen de *Winslow* (8 %), transmesentérica y transmesocólica (8 %), intersigmoidea (6 %) y retroanastomótica (5 %).<sup>8</sup>

Se presenta un caso de 91 años con una hernia transmesentérica, sin antecedentes de operaciones previas, niega trauma y enfermedad inflamatoria digestiva.

## **PRESENTACIÓN DEL CASO**

Paciente GRP

Ingreso: 23-7-17

Egreso: 1-8-17

Motivo de consulta: "dolor abdominal"

HEA: paciente masculino de 91 años de edad, con antecedentes de salud según refiere. Acude al Departamento de Urgencia del Servicio de Cirugía General, por presentar un aumento de volumen del abdomen y no poder orinar. Posterior a la evacuación del globo vesical, el paciente no mejora y refiere que el dolor continuo, sin poder precisar otras características del dolor, vómitos y no expulsión de gases por el recto. Se ingresa para definición del caso y tratamiento.

Examen Físico

Piel y mucosa: hipocoloreadas - hipohidratadas

Tejido celular subcutáneo: no infiltrado

Aparato respiratorio: Frecuencia respiratoria: 22 por minutos, murmullo vesicular audible, no estertores.

Aparato cardiovascular: Ruidos cardiacos rítmicos de buen tono e intensidad, no se auscultan soplos. Frecuencia cardiaca: 84 por minutos, Tensión Arterial: 110/80 mmHg.

Abdomen: globuloso, Ruidos Hidroaéreos abolidos, se palpa masa mesogastrio con tendencia a la izquierda, no movible, presencia de reacción peritoneal

Sistema Nervioso Central: sensorio libre

## **Complementarios**

### Laboratorio

Hb: 143 g/L

Leucograma:  $15,2 \times 10^9/L$

Grupo y factor: O positivo

### Imaginológicos

Rayos X de Abdomen (PA): se observa nivel hidroaéreo pequeño en flanco izquierdo.

Ecografía abdominal (urgencia): asas intestinales no movibles, en mesogastrio, acúmulos de asas distendidas con edema y sin movimiento (figura 1).

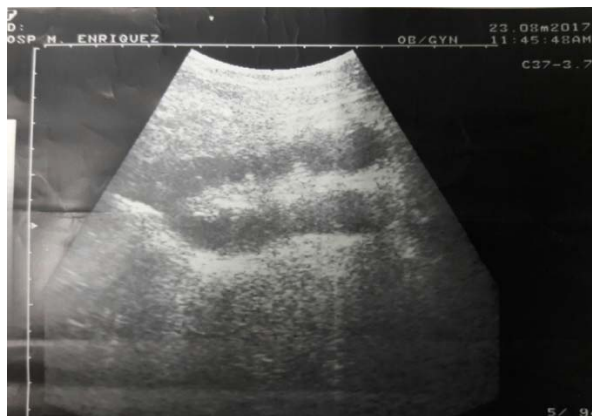

Figura 1: Se observa asas delgadas inmóviles y con edema interasas.

Después de la realización de examen físicos consecutivos y la realización de los exámenes complementarios, se decide realizar laparotomía explorada, con el diagnóstico de síndrome oclusivo de intestinos delgado mecánico complicado.

## Laparotomía Exploradora

Se observa asa de intestino delgado necrosado, sus extremos están presos por una hernia del meso del propio intestino delgado figura 2. Se realiza resección intestinal de más menos 100 cm y anastomosis termino-terminal a 50 cm de válvula íleocecal. Paciente evoluciona satisfactoriamente y es egresado de la institución.

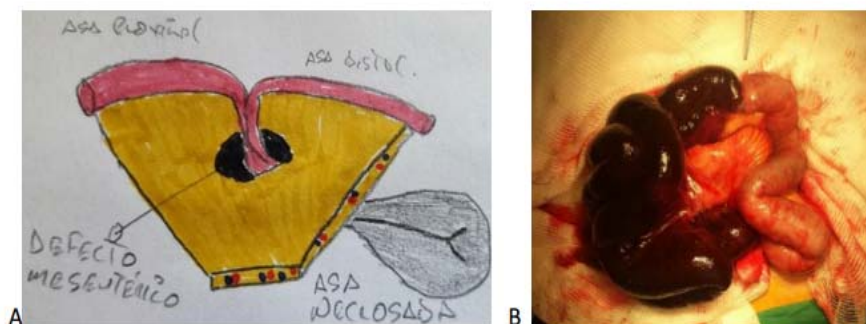


Figura 2 A: Esquema de lo encontrado B: Se observa asa delgada necrosada.

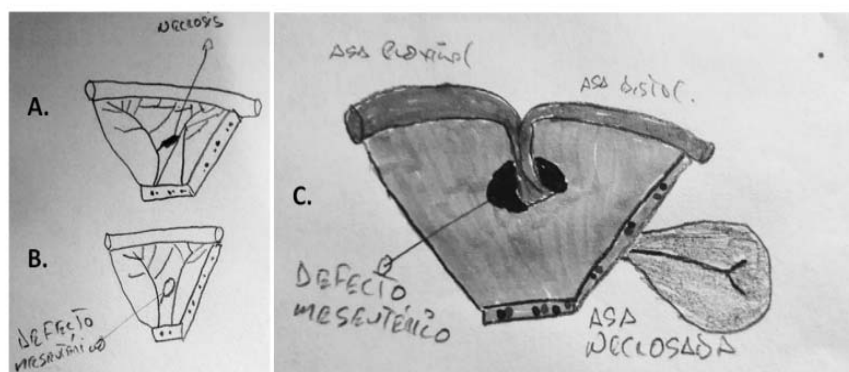


Figura 3 A: Necrosis limitada en una rama vascular del mesenterio. B: Defecto mesentérico. C: Hernia transmesentérica, con necrosis del asa.

## **DISCUSIÓN**

Las hernias transmesentéricas tienen una distribución bimodal, ocurriendo en la edad pediátrica y en los adultos. En el primer grupo predominan los defectos congénitos del mesenterio del intestino delgado. En los adultos, las causas más probables son las iatrogénicas (posterior a una anastomosis intestinal), traumáticas e inflamatorias. En el caso presentado se desconoce la causa.<sup>9</sup>

La patogénesis del defecto es desconocida, pero como la mayoría de los casos, suele manifestarse en edades pediátricas se considera que haya un componente congénito. Cabrales-Vega antes un caso similar al presentado, apoya la hipótesis que un proceso de isquemia intestinal durante la etapa prenatal genera un adelgazamiento progresivo de las capas del mesenterio, lo cual provoca un defecto del mismo.<sup>10</sup> Podríamos pensar que esto ocurre también en el adulto mayor. O sea, una isquemia de una zona del mesenterio genera un defecto y posteriormente una hernia (figura 3). Esta interrogante queda para futuras investigaciones.

La mayor serie encontrada (estudio retrospectivo de 10 años, con 49 casos), muestra que la mayoría de los pacientes presentaron síntomas agudos de obstrucción intestinal y una minoría síntomas intermitentes.<sup>11</sup> En el caso presentado, fue difícil, aclarar el cuadro clínico, ya que el paciente acudió con signos de reacción peritoneal. El uso de imágenes diagnósticas es rutinario, aunque controversial. Los hallazgos imaginológicos suelen ser inespecíficos. En la mayoría de los trabajos consultados, fueron realizados Rayos X y Tomografía de Abdomen, lo que ayudaba en el diagnóstico de oclusión intestinal.<sup>12-15</sup> En el caso presentado, la radiografía no dio muchos elementos, pero si el ultrasonido abdominal (encontrando aglomerado de asa inmóviles y líquido interasas).

## **CONCLUSIONES**

El diagnóstico nosológico debe ser limitado, dado su baja prevalencia, pero si se debe que tener en consideración una sospecha diagnóstica elevada, para decidir la laparotomía exploradora, combinando los aspectos clínicos y complementarios, predominando los primeros.

## REFERENCIAS BIBLIOGRÁFICAS

1. Coffey J C, Dillon M, Sehgal R, Dockery P, Quondamatteo F, Walsh D, Walsh L, Mesenteric-Based Surgery Exploits Gastrointestinal, Peritoneal, Mesenteric and Fascial Continuity from Duodenojejunal Flexure to the Anorectal Junction - A Review. *Dig Surg* 2015; 32:291-300 doi: 10.1159/000431365.
2. Sehgal R, Coffey JC. Historical development of mesenteric anatomy provides a universal applicable anatomic paradigm for complete/total mesocolic excision. *Gastroenterology Report*. 2014;2(4):245-250.
3. Rokitansky C. Über innerer darmeinschnurugen. *Med Jahrb Österr Staates* 1836; 19:632.
4. Ghahremani GG. Internal abdominal hernias. *Surg Clin North Am* 1984; 64:393–406. Disponible en: [https://doi.org/10.1016/S0039-6109\(16\)43293-7](https://doi.org/10.1016/S0039-6109(16)43293-7).
5. Makoto Takeda, Yoshinori Ohnuki, Takashi Uchiyama, Osamu Kubota, and Kousuke Ohishi. Small Intestinal Strangulation Due to a Rare Type of Primary Internal Hernia. *Int Surg* 2013; 98:409–41. Disponible en: <https://doi.org/10.9738/INTSURG-D-13-00114.1>.
6. Macina S et al. Congenital internal hernia through defect in the falciform ligament in adult: A case report and review of the literature. *International Journal of Surgery Case Reports* 2016; 26: 104–107. Disponible en: <http://dx.doi.org/10.1016/j.ijscr.2016.05.003>.

7. Hassan M. et al. A rare case of acute abdomen due to strangulated Waldayer's hernia International. Journal of Surgery Case Reports 2012; 3:507– 509. Disponible en: <http://dx.doi.org/10.1016/j.ijscr.2012.06.007>.
8. Meyers MA. Dynamic radiology of the abdomen: normal and pathologic anatomy, 4th Ed. New York, NY: Springer-Verlag, 1994.
9. Martin L.C., Merle E.M., and Thompson W.M. Review of internal hernias: Radiographic and clinical findings. AJR Am J Roentgenol 2006;186: 703-717. Disponible en: <http://www.ajronline.org/doi/10.2214/AJR.05.0644>
10. Cabrales-Vega R. Hernia transmesentérica. Revisión del tema a raíz de un caso exótico de infarto intestinal en un adulto. Iatreia 2015; 28: 410-419. Disponible en:  
Disponible en: <http://www.redalyc.org/articulo.oa?id=180541348006>
11. Ghiassi S, Nguyen SQ, Divino CM, Byrn JC, Schlager A. Internal hernias: clinical findings, management, and outcomes in 49 nonbariatric cases. J Gastrointest Surg. 2007 Mar; 11(3):291-5. DOI: 10.1007/s11605-007-0086-2.
12. Kalaycı et al. Strangulated congenital mesenteric hernia. Ulus Trauma Acil Cerrahi Derg 2015;21(5):410–413 doi: 10.5505/tjtes.2015.44957.
13. K.K. Bharatam et al. Right sided transmesentric hernia: A rare cause of acute abdomen in adults International Journal of Surgery Case Reports 5 (2014) 1154–1157.  
Disponible en: <http://dx.doi.org/10.1016/j.ijscr.2014.11.037>
14. Souleymane Ouedraogo et al. Occlusion secondary to congenital internal transmesenteric hernia: about 2 cases. Pan African Medical Journal. 2017; 27:131. doi:10.11604/pamj.2017.27.131.12203
15. Alhayo S, Gosal P, Shakeshaft A. Incarcerated congenital transmesenteric hernia in an adult: a case report. Journal of Surgical Case Reports. 2017; 2017(6): rjx112. doi:10.1093/jscr/rjx112.