



Caso clínico

Tumor phyllodes y embarazo. Reporte de un caso

C Aranda,* M Sotelo,* A Torres,* M Zárate*

RESUMEN

El tumor phyllodes es una neoplasia fibroepitelial poco frecuente de la mama. Predomina en el sexo femenino (del 0.3 al 0.5%), pues se han descrito pocos casos en el masculino. Se comunica el caso de una paciente de 32 años de edad, con embarazo de 23.4 semanas y diagnóstico de tumor phyllodes en la mama derecha. Con antecedente de dos operaciones previas en la mama derecha (escisiones locales de fibroadenoma). El padecimiento inició por autodetección de dos tumores en la mama derecha de 2 cm aproximadamente, aumentó de tamaño de manera progresiva desde el inicio del embarazo hasta abarcar por completo la mama derecha. Exploración física: mamas asimétricas, tumoración en la mama derecha multilobulada, de consistencia blanda, de 23 x 23 cm, no afecta la piel, brillante, a tensión y con red venosa visible. Mama izquierda normal. Zonas linfoportadoras: negativas. El ultrasonido de mama reportó imágenes compatibles con tumor phyllodes de la mama derecha. Se realizó mastectomía simple total (26.6 SDG). Los hallazgos quirúrgicos fueron: tumor phyllodes de mama derecha (4,350 g) e infiltración parcial al músculo pectoral mayor. El reporte histopatológico fue: tumor phyllodes de mama derecha, de comportamiento benigno. El tumor phyllodes es una neoplasia fibroepitelial poco frecuente en pacientes con embarazo. Aún no se esclarece su comportamiento hormonodependiente, por lo que debería investigarse más a fondo para incorporarlo al conocimiento y recomendar un tratamiento de seguimiento para estas pacientes.

Palabras clave: tumor phyllodes, mama, embarazo.

ABSTRACT

Phyllodes tumor is a rare breast fibroepithelial neoplasm of the breast, predominant in females (0.3 to 0.5%). Few cases have been described in males. Phyllodes tumor during pregnancy grows fast and its size is relatively big. These tumors can be classified as benign, malignant or neighboring. A 32-year-old patient at 23.4 week of gestation was admitted in the National Institute of Perinatology with a rapidly growing mass in the right breast; diagnosis confirmed by ultrasound study reporting echoic images on right breast, 10 x 10 cm the greatest and 3x3 cm the smallest. A simple mastectomy was performed at the 26.6 week of gestation on the right breast. A possible phyllodes tumour in the right breast was observed during surgery, weight 9.6 pounds, with partial infiltration to major pectoral muscle. Pathology reported a benign phyllodes tumor in the right breast, with surgical borders free of tumor. Phyllodes tumor is rare and can occur during pregnancy. It is unknown if the tumor is hormone-dependent. The growth of a tumor on a subsequent pregnancy is not necessarily associated with recurrency or with a new disorder on the patient, who has had a complete excision.

Key words: phyllodes tumor, breast, pregnancy.

RÉSUMÉ

La tumeur phyllodes est une néoplasie fibro-épithéliale peu fréquente du sein. Elle a une prédominance chez le sexe féminin (du 0.3 au 0.5%), car peu sont les cas décrits chez le sexe masculin. Patiente de 32 ans, avec grossesse de 23.4 semaines de gestation et diagnostique de tumeur phyllodes dans le sein droit. Avec antécédent de deux chirurgies préalables dans le sein droit (scissions locales de fibro-adénome). La souffrance a commencé par auto détection de deux tumeurs dans le sein droit de 2 cm à peu près, la dimension a augmenté progressivement depuis le début de la grossesse jusqu'à ce que la tumeur a occupé tout le sein droit. Exploration physique : seins asymétriques, tuméfaction multilobulée dans le sein droit, de molle consistance, de 23 x 23 cm, la peau n'est pas affectée, elle est brillante, elle a de la tension et un réseau veineux visible. Sein gauche normal. Régions porteuses de lymphes : négatives. L'ultrason du sein a rapporté des images compatibles avec tumeur phyllodes du sein droit. On a réalisé mastectomie simple totale (26.6 SDG). Les trouvailles chirurgicales ont été : tumeur phyllodes du sein droit (4350 g) et infiltration partielle dans le muscle pectoral majeur. Le rapport hystopathologique a été : tumeur phyllodes du sein droit, de comportement bénigne. La tumeur phyllodes est une néoplasie fibro-épithéliale peu fréquente chez des patientes en état de grossesse. Son comportement hormone-dépendant n'est pas encore éclairci, par conséquent il faudrait entreprendre une recherche plus approfondie pour l'incorporer à la connaissance et recommander un traitement de suivi pour ces patientes.

Mots-clé : tumeur phyllodes, sein, grossesse.



RESUMO

O tumor phyllodes é uma neoplasia fibro-epitelial pouco frequente da mama. Predomina no sexo feminino (do 0,3 até o 0,5%), pois poucos casos têm sido descritos no sexo masculino. Paciente de 32 anos de idade, com gravidez de 23,4 semanas de gestação e diagnóstico de tumor phyllodes na mama direita. Com antecedentes de duas operações prévias na mama direita (escisões locais de fibroadenoma). O padecimento começou por auto-deteção de dois tumores na mama direita, de 2 cm aproximadamente, acrescentou de tamanho de maneira progressiva desde o começo da gestação até atingir completamente a mama direita. Exploração física: mamas assimétricas, tumoração na mama direita multilobulada de consistência macia, de 23 X 23 cm, não afeita a pele, a qual é brilhante, a tensão e com rede venosa visível. Mama izquierda normal. Zonas linfoportadoras: negativas. O ultra-som de mama fez evidente imagens compatíveis com tumor phyllodes de mama direita. Se fez mastectomia simples total (26,6 SDG). Os descobrimientos cirúrgicos foram: tumor phyllodes de mama direita (4350 g) e infiltração parcial ao músculo peitoral maior. O relatório histopatológico foi: tumor phyllodes de mama direita de comportamento benigno. O tumor phyllodes é uma neoplasia fibroepitelial pouco frequente em pacientes grávidas. Ainda não esclarece-se o seu comportamento hormônio-dependente, pelo qual teria de se pesquisar ainda mais profundamente para o incorporar ao conhecimento e sugerir um tratamento de seguimento para este tipo de pacientes

Palavras chave: tumor phyllodes, mama, gravidez.

El tumor phyllodes es una neoplasia fibroepitelial poco frecuente de la mama; predomina en el sexo femenino (del 0.3 al 0.5%), pues se han descrito pocos casos en el masculino.^{1,16}

En el pasado se utilizaron más de 62 conceptos diferentes para definirlo, el término correcto acordado por la Organización Mundial de la Salud (OMS) es el de tumor phyllodes.¹ Durante el embarazo crece con rapidez. Estos tumores se clasifican en: benignos, malignos o limítrofes.¹⁴ Los tumores benignos son lesiones bien circunscritas, pueden crecer en forma expansiva y, por lo regular, siempre se observa una pseudocápsula; son de celularidad moderada, sin atipias nucleares y mitosis excepcionales.

Los tumores malignos suelen ser lesiones voluminosas y de menor consistencia a la de los benignos; las mitosis son frecuentes y la celularidad equivale a la de un sarcoma.

Los tumores limítrofes tienen poco grado de malignidad y son de celularidad intermedia.^{14,16} Se reporta su elevada incidencia de recurrencia local y baja tendencia a producir metástasis (< 10% de los tumores malignos producen degeneración sarcomatosa).⁹

Aún se desconoce su comportamiento hormonodependiente; sin embargo, se reporta el caso de una

paciente con tumor phyllodes, a la que se le realizó escisión a la semana 31 de gestación; ésta permaneció libre de tumor en su segundo embarazo.²

En un estudio realizado en la unidad de oncología del Hospital General de México se observó alta incidencia del tumor en mujeres nulíparas (37.3%).⁷

El tumor phyllodes representa una enfermedad potencialmente agresiva, que se distingue por marcada hiperplasia del epitelio ductal y estromal. La transformación sarcomatosa maligna puede ocurrir después.³ Se distingue de los tumores phyllodes benignos, que tienen recurrencia del 17% sin manifestar metástasis. Asimismo, se reporta la recurrencia con degeneración sarcomatosa y diseminación hematológica del 22%; los pulmones y los huesos son los sitios más afectados.³ La recurrencia se relaciona con el tamaño tumoral, el cual debe ser > 4 cm al tipo de operación y a los bordes positivos del tumor.

Se reporta el caso de una paciente de 32 años de edad, secundigesta, con embarazo de 23.4 semanas. Ingresó al Instituto con diagnóstico de tumor phyllodes en la mama derecha, sin antecedentes heredofamiliares de importancia, dos operaciones previas en la mama derecha a los 27 y 30 años de edad (escisión local de fibroadenoma en 1995 y 1998, respectivamente). Antecedentes ginecobstétricos: menarquia a los 12 años de edad, con ritmo de 28 y duración de cuatro días, con antecedentes de hormonales orales de depósito durante dos años, primer embarazo a los 29 años de edad, resuelto por cesárea, lactancia y tabaquismo negativos.

Inició su padecimiento actual en julio de 1999 por autoexploración de dos tumores en la mama derecha, de aproximadamente 2 cm, sin crecimiento aparente,

* Sección de oncología, Departamento de Anatomía Patológica, Instituto Nacional de Perinatología, México, DF.

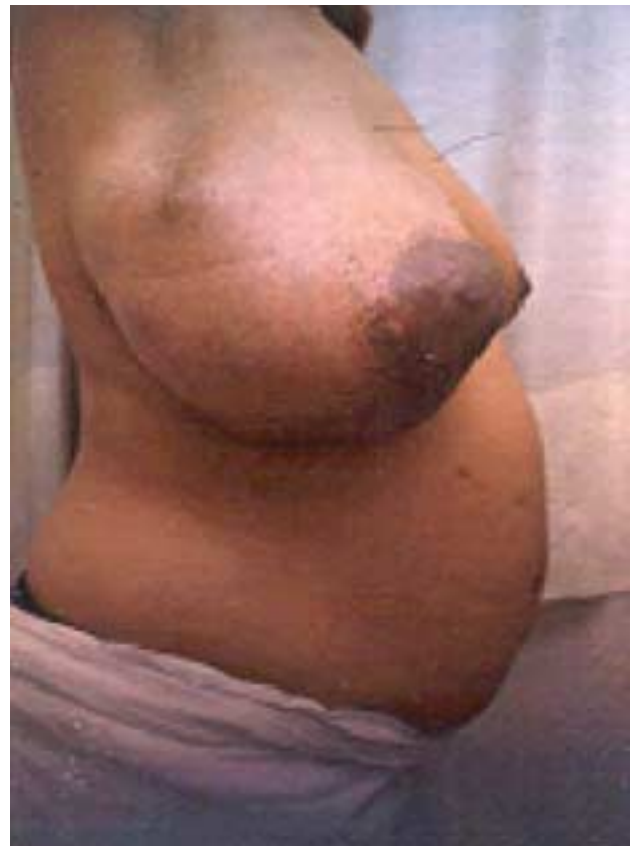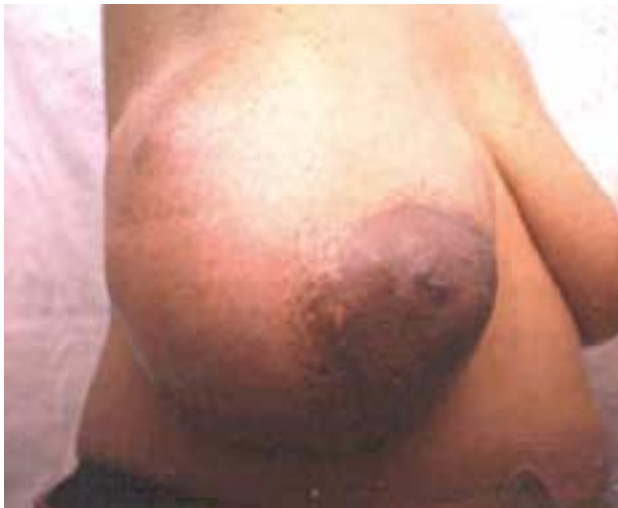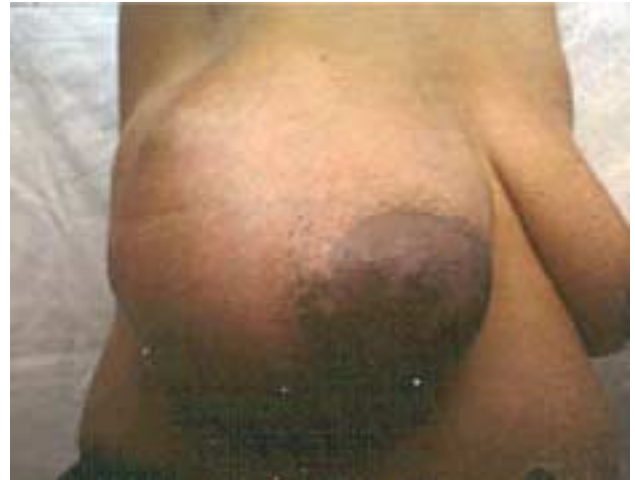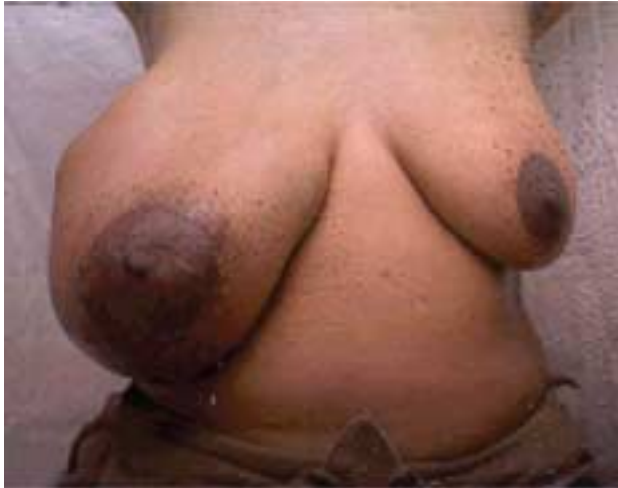Correspondencia: Dr. C Aranda. Sección de oncología, Departamento de Anatomía Patológica, Instituto Nacional de Perinatología. Montes Urales 800, col. Lomas de Chapultepec, CP 11000, México, DF. Recibido: enero, 2005. Aceptado: febrero, 2005.

La versión completa de este artículo también está disponible en internet: www.revistasmedicasmexicanas.com.mx

que aumentaron rápida y progresivamente de tamaño desde el inicio del embarazo y deformaron la glándula mamaria al abarcar su totalidad.

A la exploración física se encontraron mamas asimétricas, debido a la tumoración multilobulada de la mama derecha. A la inspección se encontró: red

venosa superficial, piel brillante, mama derecha hasta la cicatriz umbilical, pezón aumentado de tamaño. A la palpación se observó tumor de consistencia blanda, de 23 x 23 cm, no doloroso hacia los cuadrantes externos y sin afectar la piel. La mama izquierda normal. Zonas linfoportadoras: negativas (figuras 1, 2, 3 y 4).



Figuras 1, 2, 3 y 4. Paciente de 32 años de edad, con embarazo de 23.4 semanas. Evolución clínica de tumor phyllodes en la mama derecha.

Se realizó el diagnóstico de tumor phyllodes por clínica. Se efectuó ultrasonido de mama, el cual reportó tumor mamario de 23 x 23 cm en conjunto, multilobulado, mixto, imágenes ecoicas en la mama derecha, bien delimitadas, la mayor de 10 x 10 cm y la menor de 3 x 3 cm, localizándose en los cuatro cuadrantes y en la región retroareolar, con zonas de hipogenicidad (figuras 5 y 6). En la mama izquierda se observó tejido glandular adiposo y celular subcutáneo de características normales. Se confirmó el diagnóstico de tumor phyllodes en la mama derecha.

Se efectuó mastectomía simple total a las 26.6 semanas de gestación. Los hallazgos en la cirugía fueron:

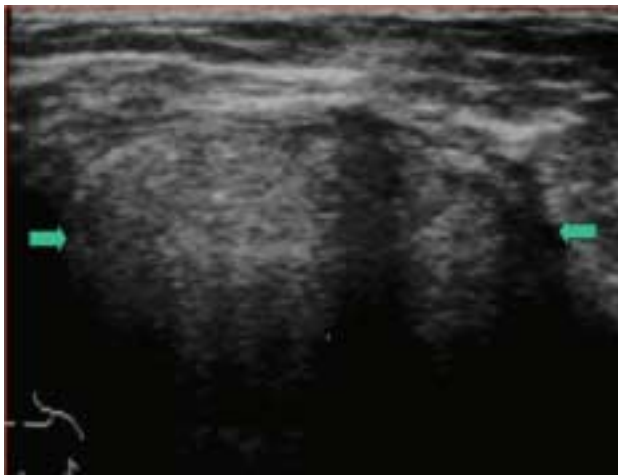


Figura 5. Imagen ultrasonográfica. Tumor heterogéneo de mama derecha, en la que se representan las dimensiones del mismo.

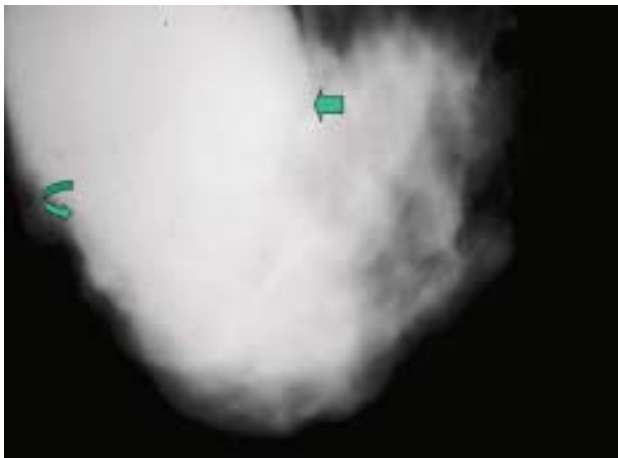


Figura 6. Corte sagital de la tumoración phyllodes en la mama derecha vista por mastografía (aumento en la densidad).

tumor de la mama derecha, con peso de 4,350 g, de 25 x 25 cm, blando, multilobulado, bien delimitado e hipervascular, con adherencia parcial al músculo pectoral mayor. No se reportaron complicaciones quirúrgicas, se mantuvo la monitorización materno-fetal, no hubo actividad uterina y la frecuencia cardíaca fetal se mantuvo en 150 latidos por minuto durante el procedimiento.

La imagen microscópica correspondió a neoplasia benigna con componente histológico dominante, debido al tejido fibroso, activo, denso, con atipias leves sin actividad mitótica. Además, se observó un segundo componente de estirpe epitelial, con formaciones tubulares, ramificadas, uniformes, revestidas de células cuboideas, con componente mioepitelial evidente. Reporte histopatológico: pieza de mastectomía simple derecha, con tumor phyllodes benigno; bordes quirúrgicos libres (figuras 7 y 8).

COMENTARIO

La OMS, en su clasificación histológica de tumores mamarios, define al tumor phyllodes como: neoplasia más o menos circunscrita, con estructura foliada, compuesta por tejido conectivo y elementos epiteliales análogos a un fibroadenoma, que se caracteriza por mayor celularidad de tejido conectivo.^{4,12}



Figura 7. Pieza quirúrgica. Vista externa de la pieza con deformidad de la mama en un patrón de protrusión nodular irregular.

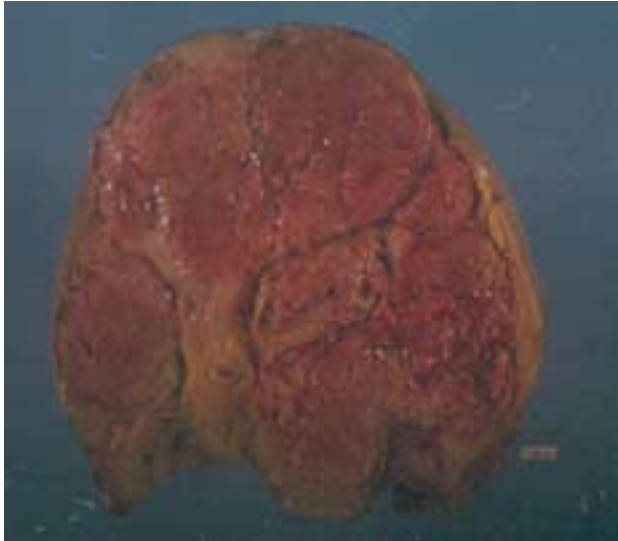

Figura 8. Imagen al corte tumor voluminoso, sólido, carnosos, multinodular, expansivo, aparentemente bien delimitado.

Se describe la baja tasa de embarazo y menor tiempo de lactancia en pacientes con tumor phyllodes, y se sugiere el ambiente hormonal como causante del tumor.⁵

Existen reportes de casos de tumor phyllodes y embarazo donde se especifica que después de una escisión quirúrgica completa del tumor, principalmente en el puerperio, los embarazos subsiguientes no necesariamente se relacionan con la recurrencia o aparición de una nueva lesión.²

Por lo general, la mayor parte de los tumores se manifiesta entre los 35 y 55 años de edad.³ Es un tumor poco común en mujeres jóvenes y adolescentes. El margen de mayor error en el diagnóstico clínico ocurre en los tumores pequeños; en pacientes jóvenes se confunde con fibroadenomas y en los de mayor edad, con carcinomas.⁸

El tratamiento más efectivo para este tipo de pacientes es la escisión quirúrgica completa,² y ésta debe enfocarse a la conservación de la mama. Después de la escisión local de un tumor benigno y un limítrofe, las pacientes tienen porcentaje de curación del 98.7 y 80% para los primeros y segundos respectivamente.¹

Se prefiere la escisión local y el adecuado margen quirúrgico para tratamiento inicial de tumor phyllodes. El margen de 2 cm es importante para disminuir la recurrencia.¹

La óptima intervención quirúrgica para los tumores phyllodes malignos y limítrofes es objeto de debate,

ya que en el pasado se prefería la mastectomía simple o radical. En la actualidad, la mayoría de los investigadores favorece la escisión local amplia en lugar de la mastectomía por dos razones: 1) porque se conserva la mama, 2) porque pueden efectuarse diversas escisiones como parte del control.¹ La preferencia del cirujano y la interpretación del patrón de la lesión pueden influir en el manejo. Los malos resultados de una escisión local amplia determinan la extensión de la operación.

Los tumores phyllodes malignos se observan en 23 al 50% de los casos y las metástasis axilares en menos del 5%, su manifestación es signo de mal pronóstico.¹⁰

Las metástasis aparecen cuando el patrón es sarcomatoso, el pulmón es el sitio más frecuente.

Cerca del 20% de los tumores phyllodes recurre localmente si la escisión no tiene margen de 2 cm alrededor del tumor; éste se considera apropiado para tumores benignos limítrofes. La mastectomía depende de los tumores phyllodes malignos; estos tumores no son multicéntricos, por lo que el tratamiento conservador debe basarse en la relación mama-tumor.¹¹

La quimioterapia y el tratamiento hormonal son ineficaces¹ en pacientes con metástasis. La respuesta de la radioterapia es limitada.^{12,13,15}

Aún no se establece la eficacia de otras modalidades de tratamiento. En relación con la quimioterapia, se reportan casos de remisiones prolongadas con ifosfamida y ciclofosfamida, así como combinaciones de cisplatino y etopósido en pacientes con metástasis sintomática.⁶

Se describe el caso de una paciente embarazada con antecedente de escisión de dos fibroadenomas en la mama derecha, con desarrollo de tumor phyllodes en la misma dos años después. Dado que aún no se demuestra su comportamiento hormonodependiente (en este caso aumentado por el embarazo), existe la posibilidad de que el hallazgo de tumor phyllodes se deba al antecedente de escisión de fibroadenomas, pues estos tumores se originan de fibroadenomas preexistentes y el crecimiento excesivo depende, en parte, del estado hormonal que condiciona el embarazo. Se conoce la hormonodependencia de la glándula mamaria y, al parecer, hubo estímulo hormonal para el crecimiento acelerado del tumor.

El curso clínico de estas pacientes es impredecible, ya que las metástasis pueden ocurrir en tumores ma-

lignos o limítrofes (pulmón, hueso, piel y SNC) y, con menor frecuencia, en tumores benignos. A pesar de la escisión quirúrgica puede haber recurrencia. El riesgo para los tumores de tipo benigno es bajo y significativamente alto para las formas malignas.

El tumor phyllodes es un tumor raro; sin embargo, en la casuística del Instituto Nacional de Perinatología representa 2.03% de las enfermedades mamarias, porcentaje superior a lo reportado en la bibliografía mundial.

En un estudio realizado en el Instituto Nacional de Perinatología se encontraron 13 pacientes con tumor phyllodes, a las cuales se les efectuó escisión quirúrgica local; dos tuvieron diagnóstico previo de fibroadenoma mamario. Dicho tumor se desarrolló en un lapso de 3 a 5 años. Este es el tercer caso de tumor phyllodes con antecedente de escisión de fibroadenomas y recurrencia de 3 a 1 año, aunque es el primero que se reporta con embarazo.

Se requieren estudios específicos para investigar la hormonodependencia de este tumor y su manipulación antiestrogénica en pacientes no embarazadas; se observa con mayor frecuencia entre los 35 y 55 años de edad. Debe ofrecerse tratamiento médico (tratamiento hormonal) en pacientes con receptores estrogénicos positivos, como opción al mismo.

REFERENCIAS

1. Reinfus M, Mitus J, Duda K, et al. The treatment and prognosis of patients with phyllodes tumor of the breast. *Cancer* 1996;77:910-6.
2. Way JC, Culham BA. Phyllodes tumour in pregnancy: a case report. *Can J Surg* 1998;41(5): 407-9.
3. Kracht J, Sapino A, Bussolati G. Malignant phyllodes tumor of breast with lung metastases mimicking the primary. *Am J Surg Pathol* 1998;22(10):1284-90.
4. Rosen PP. Fibroepitelial neoplasms. In: Rosen PP, ed. *Rosen's breast pathology*. Philadelphia: Lippincott-Raven, 1997;pp: 143-75.
5. McGregor G, Knowlning M, Este F. Sarcoma and cystosarcoma phyllodes tumors of the breast: a retrospective review of 58 cases. *Am J Surg* 1994;167:477-80.
6. Guerrero C. Tumor phyllodes. Experiencia institucional. [Tesis de Postgrado]. México: INPer, 2000.
7. Serrano J, Miranda H, Sandoval F, De la Garza J. Tumor phyllodes. Comunicación de 110 casos. Revisión de la literatura. *Cancerología* 1988;34:523-31.
8. Miranda H, Serrano J, Sandoval F, Díaz R. Cistosarcoma phyllodes. Experiencia de 10 años en la unidad de oncología. *Rev Med Hosp Gral Mex* 1979;42:445-9.
9. Spratt JS, Donegan WL. Surgical management. In: Donegan WL, Spratt JS, eds. *Cancer of the breast*. 4th ed. Philadelphia: WB Saunders, 2002;pp:917-43.
10. Treves N. A study of cystosarcoma phyllodes. *Ann NY Acad Sci* 1964;114:922.
11. Salvadori B, Cusumano F, et al. Surgical treatment of phyllodes tumors of the breast. *Cancer* 1989;63:25-32.
12. Marlon A, Billy R. Malignant phyllodes tumor of the breast: review of the literature and case report of stromal overgrowth. *Surg Oncol* 2003;1:27-37.
13. Chaney A, Pollack A, McNeese, et al. Primary treatment of cystosarcoma phyllodes of the breast. *Cancer* 2000;89(7): 1502-11.
14. Chao TC, Lo YF. Sonographic features of phyllodes tumors of the breast. *Ultrasound Obstet Gynecol* 2002;20(1):64-71.
15. Soumarova R, Scaron Z, Horová H. Retrospective analysis of 25 women with malignant cystosarcoma phyllodes-treatment results. *Arch Gynecol Obstet* 2004;4:278-81.
16. Serrano MJA, Miranda H. Tratado de las enfermedades de la glándula mamaria. Tumor phyllodes. México: El Manual Moderno, 2003;pp:113-21.