



Paludismo gestacional: confusión del diagnóstico con síndrome HELLP

Nayra Marizol Castillo Medina,* Julián Velázquez Fonseca,* José Antonio Hernández Pacheco,** José Luis Acevedo Tacuba***

RESUMEN

El paludismo es una de las infecciones parasitarias de mayor prevalencia en México y América Latina. Este trabajo comunica el caso de una mujer de 21 años de edad con embarazo de 38.4 semanas y hospitalización previa por paludismo, que al mostrar una prueba de gota gruesa negativa se refirió al Hospital de la Mujer de la Ciudad de México con el diagnóstico de preeclampsia y síndrome HELLP. Durante su estancia en la unidad de cuidados intensivos evolucionó a paroxismo palúdico que permitió la identificación de *Plasmodium vivax*, por lo que se inició el tratamiento específico.

Palabras clave: paludismo gestacional, *Plasmodium vivax*, *Plasmodium falciparum*, síndrome HELLP.

ABSTRACT

Malaria is one of the most important parasitic infections in Mexico and Latin America. Here we report a case of a 21 year-old female with 38.4 weeks of pregnancy and previous hospitalization due to malaria. Showing a thick drop negative test she was referred to Mexico City Hospital de la Mujer with presumptive diagnosis of preeclampsia and HELLP syndrome. During her stay in ICU she developed malarial paroxysm and *Plasmodium vivax* was identified, conducting to specific therapy.

Key words: gestational malaria, *Plasmodium vivax*, *Plasmodium falciparum*, HELLP syndrome.

RÉSUMÉ

Le paludisme est une des infections parasitaires les plus importantes au Mexique et en Amérique Latine. Ce travail rapporte le cas d'une femme de 21 ans avec 38.4 semaines de grossesse et hospitalisation préalable à cause du paludisme, du fait de présenter un test de goutte épaisse négative elle est référée à l'Hôpital de la Femme de la Ville de Mexique avec le diagnostique de pré-éclampsie et syndrome de HELLP. Pendant son séjour à l'unité de soins intensifs elle évolue à paroxysme paludique qui permet l'identification du *Plasmodium vivax*, pour cela on commence le traitement spécifique.

Mots clés: paludisme gestationnel, *Plasmodium vivax*, *Plasmodium falciparum*, syndrome de HELLP.

RESUMO

O paludismo é uma das infecções parasitárias mais importantes em México e América Latina. Este trabalho comunica o caso de uma mulher de 21 anos de idade com gravidez de 38,4^a semanas e hospitalização prévia por paludismo, ao mostrar uma prova de gota grossa negativa, se refere ao Hospital da Mulher da Cidade do México com diagnóstico de pré-eclampsia e síndrome de HELLP. Durante a sua estância na unidade de cuidados intensivos evoluciona para o paroxismo palúdico que permite a identificação do *Plasmodium vivax*, dando início ao tratamento específico.

Palavras-chave: paludismo na gravidez, *Plasmodium vivax*, *Plasmodium falciparum*, síndrome de HELLP.

* Residente de ginecología y obstetricia.

** Médico internista adscrito al servicio de terapia intensiva para adultos.

*** Médico internista e intensivista. Jefe del servicio de terapia intensiva para adultos.
Hospital de la Mujer, Secretaría de Salud, México, DF.

Correspondencia: Dr. Julián Velázquez Fonseca. Ginecología y obstetricia, Hospital de la Mujer. Salvador Díaz Mirón, núm. 374, colonia Santo Tomás, CP 11340, México, DF. E-mail: tacorriendo12@hotmail.com

Recibido: noviembre, 2007. Aceptado: marzo, 2008.

Este artículo debe citarse como: Castillo MN, Velázquez FJ, Hernández PJ, Acevedo TJ. Paludismo gestacional: confusión del diagnóstico con síndrome HELLP. Ginecol Obstet Mex 2008;76(5):287-91. La versión completa de este artículo también está disponible en www.revistasmedicasmexicanas.com.mx

El paludismo es una enfermedad sistémica causada por los protozoarios del género *Plasmodium*, a su vez transmitidos por la hembra del mosquito *Anopheles*. De las especies de *Plasmodium* la *P. falciparum* y *vivax* son las dos más relevantes desde el punto de vista epidemiológico.^{1,2}

De acuerdo con la Organización Mundial de la Salud, 40% de la población mundial vive en zonas de riesgo para contraer la enfermedad. En México, las zonas endémicas de esta infección comprenden a los estados de Chiapas, Tabasco, Campeche, Quintana Roo, Sinaloa, Chihuahua, Durango y Sonora; y su incidencia es de 3.7 por cada 100,000 habitantes.^{3,4}

El paludismo gestacional es una infección por *Plasmodium* durante el embarazo y el puerperio. En Sri-Lanka, Wickramasuriya describió la infección durante el embarazo: observó una alta incidencia de abortos y mortalidad materna. En zonas de baja prevalencia se ha demostrado mayor número de complicaciones maternas y fetales, como restricción del crecimiento intrauterino, parto prematuro, abortos y crisis hemolíticas graves.^{5,6}

Diversos autores han demostrado aumento de la susceptibilidad a adquirir la enfermedad durante el embarazo. El padecimiento se relaciona con disminución de la respuesta Th₁ típica del embarazo, que reduce la respuesta inmunitaria celular, aunada al efecto inmunodepresor debido a la generación placentaria de cortisol, progesterona y otros corticoesteroides. Aumenta la citoaderencia de *P. falciparum* a la placenta, específicamente al sincitiotrofoblasto, influido por glucosaminoglucanos y disminuye la respuesta celular de los macrófagos placentarios.⁷ Aquí se comunica un caso de infección por *P. vivax* que se confundió con síndrome HELLP y preeclampsia.

CASO CLÍNICO

Paciente de 21 años de edad, residente del Estado de México, con embarazo de 38.4 semanas, que en su primer embarazo ingresó al servicio de urgencias del Hospital de la Mujer de la Ciudad de México. Durante el interrogatorio no se registraron antecedentes familiares de importancia, sólo el de una estancia en el estado mexicano de Chiapas, tres meses antes de su ingreso.

Se refirió de un Hospital General de la Ciudad de México por cuadro clínico de dos semanas con cefalea, náusea y vómito de contenido gástrico y hepatalgia. Una semana antes de su ingreso se hospitalizó por fiebre de hasta 40 grados con mialgias, artralgias, dolor ocular y calosfríos, cuando la biometría hemática mostró plaquetas de 15,000 cel/mm³, la prueba de reacciones febriles y estudio de gota gruesa negativos, por lo que se descartó el paludismo.

Cuando ingresó al servicio de urgencias no tenía fiebre, la tensión arterial era de 130/90 mmHg, la frecuencia cardíaca de 80 latidos por minuto y la temperatura de 37°C. La exploración de la cabeza y el cuello no mostró ictericia de mucosas y tegumentos; la del tórax y área cardíaca fue normal, y en la hepática se observó un área de percusión de 10 cm, hepatalgia a la palpación y en el

epigastrio. No hubo esplenomegalia. La exploración de las extremidades mostró edema ++, con reflejos osteotendinosos aumentados +.

La exploración obstétrica mostró que el fondo uterino tenía 28 cm, presentación cefálica, situación longitudinal, dorso derecho, con frecuencia cardíaca fetal de 145 latidos por minuto e identificó actividad uterina irregular; el tacto vaginal demostró dilatación cervical de 3 cm con borramiento de 50%.

Se practicaron exámenes de laboratorio, que mostraron hemoglobina de 10 g/dL, hematócrito de 28%, plaquetas de 15,000 cel/mm³, leucocitos de 8,000 cel/mm³, aumento de la actividad sérica de las enzimas hepáticas con alanino-aminotransferasa (ALT) de 28 UI/L, aspartato-aminotransferasa (AST) de 69 UI/L, deshidrogenasa láctica de 600 UI, química sanguínea con creatinina sérica de 1 mg/dL, urea de 41 mg/dL, ácido úrico de 8 mg/dL, bilirrubina total de 1.6 mg/dL y bilirrubina indirecta de 1.4 mg/dL. El examen general de orina demostró 100 mg de proteínas en orina sin otro dato agregado.

Con estos datos se estableció el diagnóstico de preeclampsia y síndrome HELLP, según los criterios del *American College of Obstetricians and Gynecologists* del 2006.

Se indujo el trabajo de parto y se obtuvo un neonato femenino con peso de 2,900 g, calificación Apgar 8/9 y Capurro de 39 semanas. Luego del parto la paciente fue trasladada a la unidad de cuidados intensivos, en donde le transfundieron concentrados plaquetarios y le administraron tratamiento antihipertensivo con α -metildopa, 2 g/día, y dexametasona, 24 mg/día.

A las 12 horas de su ingreso manifestó hipotensión arterial, por lo que se suspendió la α -metildopa, a las 48 horas aparecieron calosfríos, fiebre de 40 grados, diaforesis y datos de hemólisis intravascular con disminución de la hemoglobina a 7.5 g/dL, con hematócrito de 21%. Durante el pico febril se practicó, de nuevo, la prueba de gota gruesa, que fue positiva para *P. vivax* (figura 1), por lo que se inició el tratamiento para erradicación de paludismo por *P. vivax* con 150 mg de cloroquina, cuatro tabletas en una sola toma el primer día y del segundo al cuarto días 300 mg diarios; luego primaquina, una tableta de 15 mg/día durante siete días, se suspendió la dexametasona y se vigiló con los exámenes de laboratorio que se muestran en el cuadro 1.

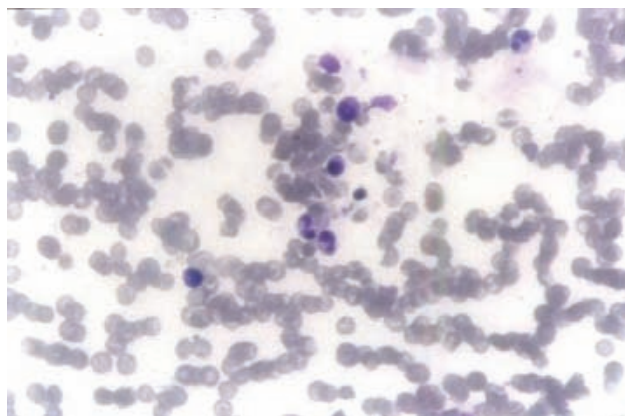


Figura 1. Frotis sanguíneo de la paciente. El eritrocito del extremo superior derecho contiene en su interior un trofozoíto único en anillo, relacionado con la existencia de gránulos de Schuffner (tinción de Giemsa).

DISCUSIÓN

El paludismo es una causa frecuente de morbilidad y mortalidad maternas en las zonas endémicas, con mayor número de casos en el África subsahariana.³ Sus efectos en el embarazo, feto y neonato dependen del grado de inmunidad adquirida por la madre antes de, y la eficacia de su respuesta inmunológica durante, el embarazo, así como de la intensidad de la transmisión de la enfermedad (lo que a su vez depende de la zona en donde creció cada paciente, la transmisión es más sencilla en zonas endémicas y en éstas las mujeres desarrollan mejor inmunidad antipaludismo que en las de zonas con transmisión baja a moderada, en las que incluso puede no haber inmunidad por ausencia de exposición a *Plasmodium*).^{5,7}

Varios autores han demostrado que en las zonas endémicas las madres pueden tener la infección durante el

embarazo casi siempre de manera subclínica y que sólo se manifiesta por anemia y parasitemia placentarias. Los efectos del paludismo gestacional incluyen: restricción del crecimiento intrauterino y bajo peso al nacimiento para la edad gestacional en zonas endémicas; sin embargo, en pacientes de zonas no endémicas con baja inmunidad, la evolución de la enfermedad es más grave en el embarazo y las complicaciones comprenden anemia grave hasta en 15% de los casos, abortos, parto prematuro en 36% y restricción del crecimiento hasta en 70%, con muerte neonatal de 3 a 8%.^{7,8}

Plasmodium vivax es el parásito predominante del paludismo en América, a diferencia de África y Asia, donde el causante es *P. malariae*. En América, en el 2000, *P. vivax* representó 82.2% del total de infecciones y el resto fueron por *P. falciparum*. En México y Centroamérica el porcentaje de casos por *P. vivax* en el mismo periodo fue de 97%. De acuerdo con Rodríguez, en el periodo de 1993 a 2000 los casos de infecciones por *Plasmodium* en el estado de Chiapas oscilaron entre 1,500 y 4,000 por año, mientras en el Estado de México y Distrito Federal se mantuvieron entre 1 y 30 casos por año, y de éstos menos del 10% se debió a *P. falciparum* y hubo sólo casos raros de *P. malariae*.^{4,9}

Estos datos importan para el caso comunicado, ya que la paciente habita en una zona de baja prevalencia y se infectó en una de alta, y su inmunidad deficiente para el parásito fue un factor que determinó la gravedad de su enfermedad.

En la infección por *Plasmodium* la anemia es un proceso debido a la hemólisis inicial ocasionada por la liberación de los merozoítos, y que se intensifica por alteraciones en la eritropoyesis por la infección de la médula ósea. Una vez establecida la infección, hay alteraciones de los

Cuadro 1. Datos de laboratorio

Prueba de laboratorio	Al ingreso	Durante la crisis hemolítica	Posterior al tratamiento
Hemoglobina (g/L)	10	7.4	8.6
Hematócrito (%)	27.9	21.6	24.9
Plaquetas (cel/mm ³)	15,000	33,000	320,000
Ácido úrico (mg/dL)	8.2	5.3	6.5
Bilirrubina ind. (mg/dL)	1.6	1.6	0.8
ALT (UI)	27	45	32
AST (UI)	71	64	28
DHL (UI)	600	465	282
Proteínas en orina (mg/día)	100	negativa	negativa

fosfolípidos de la membrana del eritrocito que modifican la maleabilidad eritrocitaria y aumentan su destrucción. Los eritrocitos infectados por el parásito están secuestrados en la microcirculación, invaden la circulación esplénica y, de esta manera, prolongan su vida media intravascular. La interacción del parásito dentro del eritrocito genera moléculas de adhesión celular que interactúan con ligandos endoteliales (trombospondina y el receptor CD36), lo que ocasiona su agregación y disminuye el flujo sanguíneo y la hipoxia tisular. La reacción inflamatoria induce la liberación del factor de necrosis tisular (FNT- α) que, una vez liberado, genera daño endotelial difuso, aumenta la permeabilidad vascular y, por consecuencia, produce edema intersticial secundario.

Los cambios en el endotelio vascular también incluyen la expresión del factor tisular, la activación del sistema de coagulación y la evolución de la coagulación intravascular diseminada, que disminuye y perpetúa la isquemia tisular sistémica; además, aumentan las moléculas de adhesión celular; y hay mayor secuestro de eritrocitos infectados.⁹⁻¹³

De esta manera, la infección de los eritrocitos en la madre y la reacción inflamatoria secundaria a la activación endotelial hacen que la infección por *Plasmodium* comparta signos y síntomas con la preeclampsia y el síndrome HELLP. Algunos estudios encontraron relación entre el paludismo y el riesgo de preeclampsia e hipertensión en el embarazo. El paludismo gestacional puede afectar la circulación placentaria, si la infección se manifiesta durante el periodo de invasión trofoblástica, en especial durante el

periodo de reestructuración de las arterias espirales, como ocurre en la preeclampsia.¹⁴

Un estudio reciente informa que el riesgo de hipertensión aumentó en primeros embarazos con variantes de paludismo placentario, inflamatorio y crónico; este efecto podría deberse a una respuesta fetal a la inflamación placentaria.¹⁴

El paroxismo palúdico se identifica con la manifestación de síndrome febril y artralgias, y sugiere la infección aguda con características periódicas que se repiten cada tres días en los casos de infección por *P. vivax* (tercianas). Las formas hemáticas infecciosas de *Plasmodium* son los esporozoítos, que pueden infectar al hígado al invadir a los hepatocitos y reproducirse en ellos, para salir en forma de merozoítos e infectar nuevamente a los eritrocitos, en los que se reproducen y reciclan la infección. *Plasmodium vivax* tiene un ciclo bicardiano de reproducción que señala la periodicidad de los paroxismos febriles de 48 horas; estos tiempos indican el inicio y final del ciclo de reproducción de los parásitos en los eritrocitos, desde su ingreso como merozoíto hasta la fase esquizogónica, cuando el eritrocito es destruido y la nueva generación de merozoítos se libera al torrente sanguíneo para invadir nuevos eritrocitos.^{9,10}

En el caso que se comunica, la ausencia de fiebre y una prueba previa de gota gruesa no descartaron el diagnóstico, la manifestación del paroxismo palúdico durante su estancia en la unidad de cuidados intensivos permitió identificar al parásito en sangre, ya que la prueba se hizo durante el pico febril.

Cuadro 2. Comparación de los datos clínicos y de laboratorio del síndrome HELLP y el paludismo

Datos clínicos y de laboratorio del síndrome HELLP	Criterios de Sibai	Criterios de Martin	Frecuencia de aparición en síndrome HELLP	Frecuencia de aparición en paludismo
Hemólisis				
Bilirrubina total	1.2 mg/dL	1.6 mg/dL	100%	> 30%
Deshidrogenasa láctica	600 UI	1,200 UI	100%	80%
Elevación de enzimas hepáticas	TGO > 70	TGO > 48 TGP > 24	100%	25%
Plaquetopenia	< 100,000 cel/mm ³	< 100,000 cel/mm ³	> 80%	70%
Síntomas				
Dolor hepático			63%	60%
Náusea y vómito			36%	80%
Cefalea			33%	> 90%
Hipertensión			85%	No la hay
Proteinuria			96%	No la hay

Los hallazgos de laboratorio más frecuentes en el paludismo incluyen: trombocitopenia en 70% de los casos (< 150,000 cel/mL), anemia en más de 25%, leucocitos en menos de 5% y elevación de las enzimas hepáticas en 25%; la hiperbilirrubinemia sólo se identifica en 30% y la elevación de la deshidrogenasa láctica en más de 80%.¹¹ El síndrome HELLP comparte con la infección por *Plasmodium* todas estas alteraciones, de manera que ambos cuadros pueden confundirse.

El signo de hipertensión puede explicarse como consecuencia de la reacción inflamatoria y, como es bien sabido, una cruz en el examen general de orina no indica proteinuria positiva. Los criterios hoy aceptados para el síndrome HELLP, publicados tanto por Sibai como por Martin, y los síntomas encontrados son semejantes a los observados en la paciente (cuadro 2).

CONCLUSIÓN

Las pacientes embarazadas tienen mayor susceptibilidad y riesgo de manifestar formas graves de paludismo si transitan de una zona de menor a otra de mayor incidencia. En zonas endémicas debe considerarse el diagnóstico diferencial para el síndrome HELLP, por sus características clínicas y de laboratorio. Este caso ilustra que en zonas de baja incidencia la infección por *Plasmodium vivax* debe considerarse en el diagnóstico diferencial del síndrome HELLP si las pacientes visitaron zonas endémicas.^{15,16}

REFERENCIAS

1. Nosten F, McGready R, Mutabingwa T. Case management of malaria in pregnancy. *Lancet Infect Dis* 2007;7(2):118-25.
2. World Health Organization. Roll back malaria, a global partnership. 2002. Disponible en internet en la URL: <http://www.rbm.who.int/>
3. Menendez C. Malaria during pregnancy: a priority area of malaria research and control. *Parasitol Today* 1995;11(5):178-83.
4. Pan American Health Organization. Regional office of the World Health Organization. Malaria en México: Time Series Epidemiological Data from 1998 to 2004. Disponible en internet en la URL: <http://www.paho.org/English/AD/DPC/mal-2005-mex>
5. Piñeros G, Blair S. Malaria y embarazo. *Infectio* 2002;6(3):168-76.
6. ACOG Committee on Practice Bulletin—Obstetrics. ACOG practice bulletin. Diagnosis and management of preeclampsia and eclampsia. Number 33, January 2002. *Obstet Gynecol* 2002;99(1):159-67.
7. Diagne N, Rogier C, Sokhna C, Tall A, et al. Increased susceptibility to malaria during the early postpartum period. *N Engl J Med* 2000;343(9):598-603.
8. Dellicour S, Hall S, Chandramohan D, Greenwood B. The safety of artemisinins during pregnancy: a pressing question. *Malaria J* 2007;6:15.
9. Contreras-Ochoa C, Ramsey JM. Gametocitos de *Plasmodium vivax* y *Plasmodium falciparum*: etapas relegadas en el desarrollo de vacunas. *Salud Publica Mex* 2004;46(1):64-70.
10. Malagón F. El origen del paroxismo malárico. *Rev Med IMSS* 2005;43(1):83-88.
11. Mandell Benet & Dolin. Principles and practice of infectious disease. 6th ed. Philadelphia: Elsevier, 2005;p:9.
12. Brito BB, Castro GC, Vidal GV. Síndrome de HELLP y otras microangiopatías. En: Medicina crítica y terapia intensiva en obstetricia. 1^a ed. México: Intersistemas editores, 2007;pp:241-7.
13. Mockenhaupt FP, Bedu-Addo G, von Gaertner C, Boyé R, et al. Detection and clinical manifestation of placental malaria in southern Ghana. *Malar J* 2006;5:119.
14. Rogerson SJ, Hviid L, Duffy PE, Leke RF, Taylor DW. Malaria in pregnancy: pathogenesis and immunity. *Lancet Infect Dis* 2007;7(2):105-17.
15. Nosten F, McGready R, Simpson JA, Thwai, KL, et al. Effects of *Plasmodium vivax* malaria in pregnancy. *Lancet* 1999; 354(9178):546-9.
16. Muehlenbachs A, Mutabingwa TK, Edmonds S, Fried M, Duffy PE. Hypertension and maternal-fetal conflict during placental malaria. *PLoS Med* 2006;3(11):e446.

Caracteres de la fuerza uterina

Siendo el útero un órgano muscular de fibras lisas, su fuerza no puede ejecutarse más que con intermitencias en forma de contracciones.

Las contracciones uterinas se efectúan en forma de ondas peristálticas que parten del fondo del útero y se dirigen al cuello uterino.

Reproducido de: Fabre. Manual de obstetricia. Barcelona: Salvat Editores, 1941;p:114.