



Controversias en el tratamiento de la estrumosis peritoneal: caso clínico y revisión bibliográfica

Díaz-Rabasa B,¹ Agustín-Oliva A,² Laborda-Gotor RA,¹ Tobías-González P,¹ Negredo-Quintana I,¹ Lanzón-Laga A,¹ Ruiz-Conde MA¹

Resumen

ANTECEDENTES: el estruma ovárico es un teratoma monodérmico, sumamente complejo, constituido en más de 50% por tejido tiroideo. Una forma infrecuente de manifestación es la estrumosis peritoneal, que consiste en múltiples implantes peritoneales benignos compuestos por estruma ovárico. No existe consenso en relación con el tratamiento; además, la malignidad de la estrumosis peritoneal es tema de controversia.

CASO CLÍNICO: paciente nuligesta de 33 años de edad a quien, durante el estudio de esterilidad primaria, se le diagnosticó estruma ovárico derecho. A los tres años postratamiento recurrió en forma de estruma ovárico izquierdo y estrumosis peritoneal (hallazgo intraoperatorio). En ambos casos se efectuó quistectomía laparoscópica, y en la segunda ocasión se practicó, además, la exéresis de los implantes macroscópicos. Después de recibir quimioterapia con ¹³¹I (100 mCi) y entrar en remisión completa, se produjo una nueva recidiva cuatro años después; fue necesaria la cirugía citorreductora y un nuevo ciclo de quimioterapia con ¹³¹I (100 mCi). En la actualidad la paciente permanece en remisión completa.

CONCLUSIONES: ante la escasez de casuística de estrumas ováricos y, sobre todo, de estrumosis peritoneal, resulta imprescindible individualizar el tratamiento en cada paciente, en donde es decisiva la participación de un equipo multidisciplinario. La cirugía citorreductora puede ser una opción terapéutica para favorecer la respuesta al tratamiento ablativo con ¹³¹I.

PALABRAS CLAVE: peritoneo, estruma ovárico, procedimientos quirúrgicos operativos, terapéutica, recurrencia.

Ginecol Obstet Mex. 2017 Oct;85(10):705-710.

Controversies in the management of peritoneal strumosis: Case report and literature review.

Díaz-Rabasa B,¹ Agustín-Oliva A,² Laborda-Gotor RA,¹ Tobías-González P,¹ Negredo-Quintana I,¹ Lanzón-Laga A,¹ Ruiz-Conde MA¹

Abstract

BACKGROUND: *Struma ovarii* is a highly specialized monodermic teratoma composed of thyroid tissue in more than 50%. An infrequent

¹ Servicio de Ginecología, Hospital Universitario Miguel Servet, Zaragoza, España.

² Servicio de Ginecología y Obstetricia, Hospital General San Jorge, Huesca, España.

Recibido: agosto 2017

Aceptado: agosto 2017

Correspondencia

Beatriz Díaz Rabasa
beadiaz89@hotmail.com

Este artículo debe citarse como

Díaz-Rabasa B, Agustín-Oliva A, Laborda-Gotor RA, Tobías-González P, Negredo-Quintana I, Lanzón-Laga A, Ruiz-Conde MA. Controversias en el tratamiento de la estrumosis peritoneal: caso clínico y revisión bibliográfica. Ginecol Obstet Mex. 2017 oct;85(10):705-710.

DOI: <https://doi.org/10.24245/gom.v85i10.1591>

form of presentation is peritoneal *strumosis*, which consists of multiple peritoneal implants of benign mature thyroid tissue. In both situations, there is no consensus about the management of those entities. In addition, malignancy of peritoneal *strumosis* is controversial.

CLINICAL CASE: We report a case of a 33-year-old nulligravid woman that during a sterility study was diagnosed with a right *struma ovarii*. Three years after treatment, it recurred as a left *struma ovarii* and a peritoneal *strumosis* (intraoperative finding). A laparoscopic ovarian cystectomy was performed in both cases, as well as the excision of all macroscopic implants in the second one. She remained in remission after ¹³¹I ablative chemotherapy (100 mCi), but a new recurrence took place four years later, requiring a cytoreductive surgery and a second ¹³¹I chemotherapy (100 mCi). She is now in complete remission.

CONCLUSIONS: Due to the lack of casuistry of *struma ovarii* and paucity of information, especially in the case of peritoneal *strumosis*, decisions must be individualized on each patient and must be taken by a multidisciplinary team. Cytoreductive surgery might be an option to improve the response to ablative ¹³¹I chemotherapy.

KEYWORDS: Peritoneum; *Struma ovarii*; Surgical procedures; Operative; Therapeutics; Recurrence

¹ Servicio de Ginecología, Hospital Universitario Miguel Servet, Zaragoza, España.

² Servicio de Ginecología y Obstetricia, Hospital General San Jorge, Huesca, España.

Correspondence

Beatriz Díaz Rabasa
beadiaz89@hotmail.com

ANTECEDENTES

El estruma ovárico es un teratoma monodérmico, uno de los más complejos del grupo de los tumores ováricos de células germinales. Está constituido, al menos, en 50% por tejido tiroideo.¹ La incidencia varía en función de la bibliografía consultada, pero es de alrededor de 2% de los teratomas maduros^{1,2} y de 0.3-1% de todas las neoplasias de origen ovárico.³ Su máxima incidencia ocurre entre la quinta y sexta décadas de la vida.¹

En general, su comportamiento es benigno, en algunas series la malignidad se reporta incluso en 10%.^{3,4} Casi siempre es unilateral, y puede ser bilateral hasta en 6% de los casos.¹ Las características más sobresalientes son el dolor pélvico y la masa pélvica.^{2,3} También puede manifestarse como ascitis, sin implicar necesariamente ma-

lignidad, o derrame pleural (síndrome de pseudo Meigs), y asociarse con clínica compatible con hipertiroidismo hasta en 8% de los casos,^{1,5,6} o bocio. En 17-41% de los casos el diagnóstico es fortuito.^{3,5,6}

Se denomina estrumosis a la existencia de focos peritoneales constituidos por estruma ovárico benigno de lento crecimiento. Casi siempre son asintomáticos y a veces pueden provocar adherencias y cuadros de obstrucción intestinal.⁷ En el caso de los estrumas ováricos malignos las metástasis son excepcionales (5-6%)^{7,8} y la localización más común es en la cavidad peritoneal y sus órganos, seguidos por el pulmón, el hígado, el hígado y el cerebro.^{1,4,9}

Se comunica un caso raro de estruma ovárico con evolución atípica, en forma de estrumosis peritoneal recidivante.



CASO CLÍNICO

Paciente nuligesta de 33 años de edad que, durante el estudio por esterilidad primaria, se le diagnosticó, ecográficamente, una masa anexial derecha. El reporte anatomopatológico de la quistectomía ovárica laparoscópica fue: estruma ovárico derecho.

Tres años después, durante un control rutinario, se apreció una nueva masa anexial en el lado izquierdo que requirió una nueva quistectomía laparoscópica, salpingectomía derecha y la exéresis de múltiples implantes peritoneales. El diagnóstico anatomopatológico fue de estruma ovárico benigno izquierdo y de estrumosis peritoneal benigna.

El estudio de extensión se completó con un rastreo corporal con ^{99m}Tc -pertecnetato, y se detectó bocio multinodular (nódulos fríos), a pesar de la función tiroidea normal previa de la paciente y múltiples focos hipercaptantes en la región abdominal y pélvica, estudiados posteriormente con una gammagrafía tiroidea y un SPECT/CT (*Single Photon Emission Computed Tomography-Computed Tomography*) abdominopélvico, para una mejor precisión diagnóstica.

Ante estos hallazgos se indicó tiroidectomía total, con reporte anatomopatológico de bocio coloide, quimioterapia ablativa con ^{131}I (100 mCi) y tratamiento supresor con hormona tiroidea. Posteriormente, en otro rastreo con ^{131}I , se observó una buena respuesta al tratamiento.

Cuatro años después se registró el incremento de las concentraciones de la tiroglobulina sérica (63.30 ng/dL), y un rastreo corporal total con ^{99m}Tc -pertecnetato evidenció múltiples focos hipercaptantes en el abdomen y la pelvis. El equipo multidisciplinario decidió realizar una cirugía citorreductora de rescate por vía laparoscópica, con exéresis de todos los implantes macroscó-

picos (**Figura 1**) y salpingectomía izquierda. Después de la confirmación anatomopatológica de estrumosis peritoneal benigna (**Figura 2**) y la persistencia de múltiples focos hipercaptantes dispersos por el abdomen en un rastreo corporal (**Figura 3**), se administró el segundo tratamiento ablativo con ^{131}I (100 mCi).

La paciente continúa en tratamiento supresor con hormona tiroidea y en remisión completa (tiroglobulina 0.89 ng/dL y anticuerpos anti-tiroglobulina negativos).

DISCUSIÓN

El diagnóstico de certeza del estruma ovárico es anatomopatológico. Sin embargo, existe controversia a la hora de establecer su malignidad.^{1,6,10-12} En la actualidad, la mayoría de los autores aboga por definirla exclusivamente con base en la malignidad histológica, a pesar de que aún no se disponga de criterios uniformes para ello (atipia celular, actividad mitótica, invasión sanguínea y vascular, etc.).^{2,8} Sin embargo, para otros autores la diseminación peritoneal o

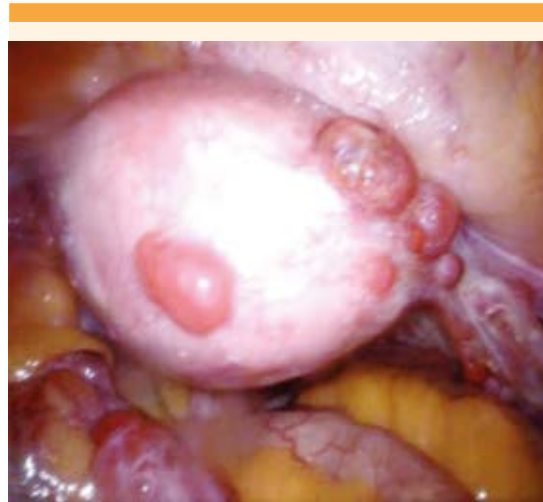

Figura 1. Múltiples implantes peritoneales localizados sobre el útero y dispersos en la cavidad peritoneal.

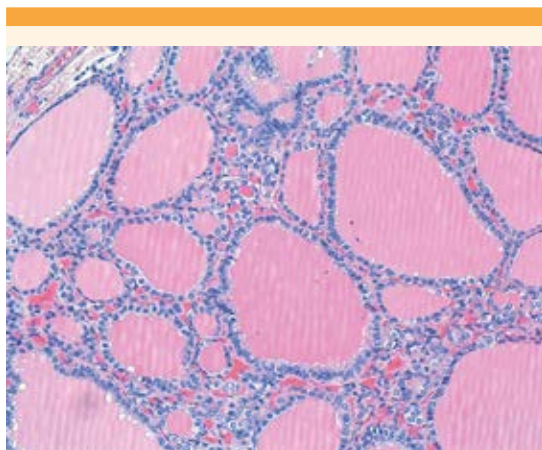


Figura 2. Implante de estrumosis peritoneal. Agregados de estructuras foliculares redondas u ovales, de variado tamaño, con material coloide eosinófilo y revestimiento folicular cúbico con citoplasma granular y núcleos redondeados sin nucléolo evidente. H&E 40x

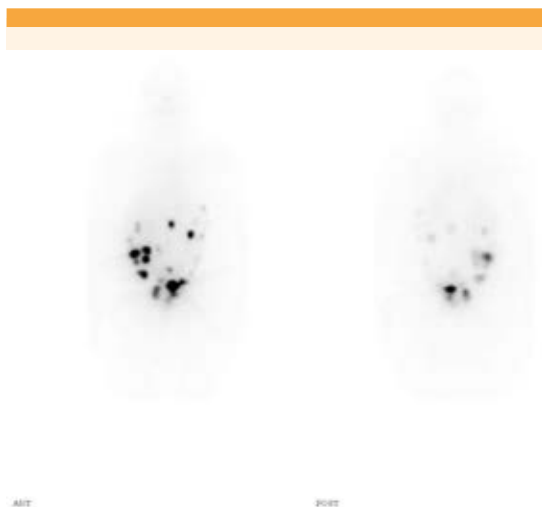


Figura 3. Rastreo corporal total gammagráfico con ^{131}I después de la cirugía citorreductora. En la cavidad peritoneal se encuentran repartidos múltiples focos captadores, más evidentes en el hemiabdomen derecho y la pelvis, lo que indica la existencia de implantes peritoneales.

sistémica, independientemente de la histología, también es criterio de malignidad.^{4,5}

En esta línea también se ha puesto en duda la idoneidad del término estrumosis peritoneal.^{5,9,13} A igual que Balasch y su grupo¹² y Kim y colaboradores,⁷ entre otros, consideramos que no puede equipararse la estrumosis peritoneal benigna con la existencia de implantes peritoneales de naturaleza histológicamente maligna, y que se trata, por tanto, de padecimientos diferentes. No obstante, el mecanismo biológico por el que el estruma ovárico histológicamente benigno evoluciona en forma de implantes peritoneales sigue sin conocerse.¹⁰

Las variantes de malignidad que pueden encontrarse en el estruma ovárico coinciden con las variantes del carcinoma de tiroides: folicular, papilar, anaplásico y medular, las dos primeras son las más frecuentes.^{1,6,11} Existe una variante intermedia denominada carcinoma folicular altamente diferenciado (*Highly Differentiated Follicular Carcinoma of Ovarian origin*, HDFCO) que, pese a su apariencia madura, histológicamente tiene un comportamiento agresivo, con diseminación extraovárica.^{9,14} Roth y su grupo⁹ consideran que la estrumosis peritoneal es una forma localizada de este padecimiento; sin embargo, para Ranade y colaboradores¹⁴ resulta imprescindible distinguir entre uno y otro padecimiento.

Para establecer una adecuada conducta terapéutica es imprescindible determinar el grado de extensión de la enfermedad. Para ello debe efectuarse un rastreo corporal total con ^{123}I o ^{131}I o, en su defecto, PET/CT (Positron Emission Tomography–Computed Tomography).¹⁴ Sin embargo, en este caso se realizó con $^{99\text{m}}\text{Tc}$ -pertenectato por sus características físicas y la mayor accesibilidad al mismo en nuestro centro.^{15,16}

Puesto que se trata de un padecimiento excepcional, las conductas terapéuticas no están



estandarizadas y se requiere individualizarlas.^{1,3,8,10,11}

Por lo que se refiere al tratamiento, la cirugía es la primera opción, sobre todo en pacientes con enfermedad confinada al ovario.⁸ La agresividad quirúrgica dependerá de las características del tumor, el deseo reproductivo de la paciente y la coexistencia de alguna afección tubárica o uterina.^{1-3,8,11} La vía de acceso preferente es la laparoscópica.^{1,17,18} En el caso descrito, las tres intervenciones quirúrgicas que se practicaron fueron conservadoras y por vía laparoscópica, porque la paciente tenía deseos de embarazarse.

Si se confirma la enfermedad extraovárica o la metástasis debe plantearse la tiroidectomía total. Aunque su participación en la enfermedad no metastásica no está clara, permite confirmar el diagnóstico y excluir la posibilidad de un carcinoma primario de tiroides, con el necesario inicio del tratamiento sustitutivo con hormona tiroidea.^{8,11,12}

La quimioterapia ablativa con yodo radioactivo también es necesaria en la enfermedad diseminada.^{5,8,12,13,15} En el caso de pacientes en edad reproductiva deben considerarse sus deseos de maternidad a la hora de decidir las opciones terapéuticas, en algunos casos puede estar indicada la cirugía de preservación de la fertilidad.^{1,10,19} La quimioterapia ablativa casi siempre sigue los regímenes del cáncer metastásico de tiroides, en lugar de los usados en el cáncer de ovario, que casi siempre se indica yodo radioactivo.^{1,19} La administración de litio previa a la quimioterapia parece aumentar la retención del yodo radioactivo por parte de las células neoplásicas.¹⁹

La cirugía citorreductora es otra opción de tratamiento de la enfermedad diseminada,^{1,18,19} porque al reducir la carga tumoral mejora la respuesta a la quimioterapia ablativa con yodo radiactivo y es posible reducir su dosis y, por

tanto, su toxicidad. Ésta fue la técnica que se aplicó en nuestra paciente luego de la recurrencia de la estrumosis peritoneal. Para evaluar la remisión puede recurrirse a la laparoscopia diagnóstica después de la quimioterapia ablativa. En nuestro caso, el equipo multidisciplinario optó solo por pruebas de imagen y de laboratorio, con lo que se evitaron nuevas intervenciones quirúrgicas.^{7,10,16}

El seguimiento posterior es con determinaciones anuales de tiroglobulina sérica durante un mínimo de 4 años o hasta 10 años en caso de enfermedad maligna.^{1,7,10,11,15,19} Es difícil establecer un pronóstico porque se trata de una enfermedad poco frecuente de la que hay pocas series reportadas.^{3,5,6,8,9,20} Marti y sus colaboradores,⁸ en su revisión de 53 casos de estruma ovárico, solo identificaron tres pacientes en las que la enfermedad recurrió al año y siete años a partir del diagnóstico.

CONCLUSIONES

En virtud de los pocos casos reportados de estruma ovárico y, sobre todo de estrumosis peritoneal,^{7,10,12,16,21,22} resulta imprescindible individualizar el tratamiento y lo mejor siempre será que en la toma de decisiones participe un equipo multidisciplinario. La creación de una base de datos centralizada de este tipo de padecimientos seguramente favorecerá la unificación de criterios en cuanto al diagnóstico y tratamiento de estas pacientes. La cirugía citorreductora puede ser una opción terapéutica para favorecer la respuesta a un tratamiento ablativo con yodo radioactivo.

REFERENCIAS

1. Dardik RB, Dardik M, Westra W, Montz FJ. Malignant struma ovarii: two case reports and a review of the literature. *Gynecol Oncol* 1999;73(3):447-51.
2. Ferrero A, Fernández-González C, Fernández-Corona A, Salas JS, Carriles R, Hernández-Rodríguez JL. Struma ovarii:

- un tumor ovárico infrecuente. *Clínica e Investigación en Ginecología y Obstetricia* 2003;30(08):270-2.
3. Yoo S-C, Chang K-H, Lyu M-O, Chang S-J, Ryu H-S, Kim H-S. Clinical characteristics of struma ovarii. *J Gynecol Oncol* 2008;19(2):135-8.
 4. Labiano T, Echeveste JI, Idoate MA, Bondía JM, Lozano MD. Struma ovarii maligno no sospechado: diagnóstico citológico mediante punción aspirativa con aguja fina de lesión vertebral metastásica. *Rev Esp Patol* 2012;45(4):238-42.
 5. Shaco-Levy R, Bean SM, Bentley RC, Robboy SJ. Natural history of biologically malignant struma ovarii: analysis of 27 cases with extraovarian spread. *Int J Gynecol Pathol* 2010;29(3):212-27.
 6. Devaney K, Snyder R, Norris HJ, Tavassoli FA. Proliferative and histologically malignant struma ovarii: a clinicopathologic study of 54 cases. *Int J Gynecol Pathol* 1993;12(4):333-43.
 7. Kim D, Cho H-C, Park J-W, Lee W-A, Kim Y-M, Chung P-S, et al. Struma ovarii and peritoneal strumosis with thyrotoxicosis. *Thyroid* 2009;19(3):305-8.
 8. Marti JL, Clark VE, Harper H, Chhieng DC, Sosa JA, Roman SA. Optimal surgical management of well-differentiated thyroid cancer arising in struma ovarii: a series of 4 patients and a review of 53 reported cases. *Thyroid* 2012;22(4):400-6.
 9. Roth LM, Karseladze AI. Highly differentiated follicular carcinoma arising from struma ovarii: a report of 3 cases, a review of the literature, and a reassessment of so-called peritoneal strumosis. *Int J Gynecol Pathol* 2008;27(2):213-22.
 10. Hwu D, Tsai S, Chan H, Chen Y, Chen Y, Hsiao P. A rare case of histologic benign struma ovarii with distant metastasis. *J Clin Gynecol Obstet* 2014;3(3):108-13.
 11. González Aguilera B, Guerrero Vázquez R, Gros Herguido N, Sánchez Gallego F, Navarro González E. The lack of consensus in management of malignant struma ovarii. *Gynecol Endocrinol* 2015;31(4):258-9.
 12. Balasch J, Pahisa J, Márquez M, Ordi J, Fábregues F, Puerto B, et al. Metastatic ovarian strumosis in an in-vitro fertilization patient. *Hum Reprod* 1993;8(12):2075-7.
 13. Zhang X, Axiotis C. Thyroid-Type Carcinoma of Struma Ovarii. *Arch Pathol Lab Med* 2010;134(5):786-91.
 14. Ranade R, Rachh S, Basu S. Late Manifestation of Struma Peritonei and Widespread Functioning Lesions in the Setting of Struma Ovarii Simulating Highly Differentiated Follicular Carcinoma. *J Nucl Med Technol* 2015;43(3):231-3.
 15. Navarro P, López L, González M, Sangrós M, Liévano P, Álvarez S, et al. Peritoneal strumosis: An extension study with 99mTc-pertechnetate. *Rev Esp Med Nucl E Imagen Mol* 2012;31(2):97-100.
 16. Brogssitter C, Wonsak A, Würkl K, Kotzerke J. Peritoneal strumosis. *Eur J Nucl Med Mol Imaging* 2004;31(7):1057.
 17. Wee JYS, Li X, Chern BSM, Chua ISY. Struma ovarii: management and follow-up of a rare ovarian tumour. *Singapore Med J* 2015;56(1):35-9.
 18. Nezhat FR, DeNoble SM, Liu CS, Cho JE, Brown DN, Chuang L, et al. The Safety and Efficacy of Laparoscopic Surgical Staging and Debulking of Apparent Advanced Stage Ovarian, Fallopian Tube, and Primary Peritoneal Cancers. *JSLs* 2010;14(2):155-68.
 19. Wolff EF, Hughes M, Merino MJ, Reynolds JC, Davis JL, Cochran CS, et al. Expression of Benign and Malignant Thyroid Tissue in Ovarian Teratomas and the Importance of Multimodal Management as Illustrated by a BRAF-Positive Follicular Variant of Papillary Thyroid Cancer. *Thyroid* 2010;20(9):981-7.
 20. Goffredo P, Sawka AM, Pura J, Adam MA, Roman SA, Sosa JA. Malignant struma ovarii: a population-level analysis of a large series of 68 patients. *Thyroid* 2015;25(2):211-5.
 21. Karseladze AI, Kulinitsh SI. Peritoneal strumosis. *Pathol Res Pract* 1994;190(11):1082-1085.
 22. Baena-Del Valle J, Gutiérrez-Sanmartín J, Redondo-De Oro K, Redondo-Bermúdez C. Estrumosis peritoneal: reporte de caso y revisión de la literatura. *Rev Colomb Obstet Ginecol* 2011;62(4):326-30.

ABREVIATURAS Y SÍMBOLOS

Hoy día, no todos disponen del tiempo para leer artículos completos; la mayoría busca información precisa y si ésta contiene abreviaturas le incita más abandonar la lectura que a continuarla antes de ir a buscar el significado de esas abreviaturas. Por eso esta revista les solicita a los autores no hacer uso de ellas.

Los símbolos son universales y son válidos: kg, cm, L, HDL, LDL, etc.