



Oblitoma en la cirugía ginecoobstétrica: un problema creciente. Reporte de un caso

Martínez-Velasco IG,¹ Jiménez-López R,² Veliz-Pradel N,³ Cadena-Vázquez MA,⁴ Reyes-García A⁵

Resumen

ANTECEDENTES: los oblitomas, u objetos extraños retenidos en el abdomen posterior a una cirugía, son consecuencia de una iatrogenia que causa morbilidad, dificultad diagnóstica, problemas médico-legales, y complicaciones para las pacientes, el médico y la institución hospitalaria.

CASO CLÍNICO: paciente de 27 años de edad, con un cuerpo extraño retenido en la cavidad abdominal (bulbo de la cánula de Yankauer), olvidado durante una cesárea de urgencia. El diagnóstico y tratamiento fueron expeditos, con reintervención quirúrgica para extraer el cuerpo extraño, sin complicaciones y con evolución satisfactoria de la paciente.

CONCLUSIONES: el estudio actual de los oblitomas u objetos extraños retenidos es un problema creciente, con estadísticas en contra, sobre todo asociadas con elevada frecuencia de cesáreas y alta prevalencia de obesidad materna durante el embarazo, esto debe alertar a los ginecoobstetras a conducirse con más cuidado para evitar este tipo de accidentes.

PALABRAS CLAVE: oblitoma, objetos extraños retenidos, iatrogenia, seguridad quirúrgica.

Ginecol Obstet Mex. 2017 March;85(3):202-211.

Oblitoma in obstetric and gynecologic surgery: a growing problem

Martínez-Velasco IG,¹ Jiménez-López R,² Veliz-Pradel N,³ Cadena-Vázquez MA,⁴ Reyes-García A⁵

Abstract

BACKGROUND: Oblitomas or retained surgical items (RSI) in the abdominal cavity after surgery are cause of iatrogenic medical problems, that origin high morbidity, difficult diagnosis and medical malpractice claims to may lead complications to patients, physicians included to hospital.

¹ Ginecoobstetra y perinatólogo.

² Médico intensivista.

³ Anestesiólogo.

⁴ Epidemiólogo.

⁵ Geriatra.

Departamento de Calidad de Atención Médica y Seguridad del paciente, Hospital Integral de Tecomatlán, Puebla. Servicios de Salud de Puebla, México.

Recibido: enero 2017

Aceptado: febrero 2017

Correspondencia

Dr. Indalecio Gustavo Martínez Velasco
indaleciomvgine@outlook.com

Este artículo debe citarse como

Martínez-Velasco IG, Jiménez-López R, Veliz-Pradel N, Cadena-Vázquez MA, Reyes-García A. Oblitoma en la cirugía ginecoobstétrica: un problema creciente. Reporte de un caso. Ginecol Obstet Mex. 2017 mar;85(3):202-211.



CLINICAL CASE: We report an exceptional case, in a 27-year-old woman, with a bulb of Yankahuer cannula retained in abdominal cavity, Forgotten during an emergency cesarean section. The diagnosis and management was realized with opportunity, avoiding complications.

CONCLUSION: Actually, the study of oblitoma or foreign objects retained that's considered a growing problem, with statistics against it, mainly associated with high frequency of cesarean sections and high prevalence of maternal obesity during pregnancy. In fact, that situation place the gynecologists and obstetricians at a latent risk for this event. It is important to know the predisposing factors for its prevention and to implement institutional programs to reduce complications.

KEY WORDS: Oblitoma; Retained surgical items; Iatrogenic; Surgical safety

¹ Ginecoobstetra y perinatólogo.

² Médico intensivista.

³ Anestesiólogo.

⁴ Epidemiólogo.

⁵ Geriatra.

Departamento de Calidad de Atención Médica y Seguridad del paciente, Hospital Integral de Tecamatlán, Puebla. Servicios de Salud de Puebla, México.

Correspondence

Dr. Indalecio Gustavo Martínez Velasco
indaleciomvgine@outlook.com

ANTECEDENTES

Los oblitomas, u objetos extraños retenidos en el organismo después de un procedimiento quirúrgico, son una complicación subestimada y subregistrada, por su posible asociación con una demanda médico-legal. Debido a estos eventos, en lo últimos años se ha promulgado la cultura preventiva del cuidado y seguridad del paciente.¹ En la actualidad existen diversos reportes de objetos extraños retenidos en pacientes con antecedente de cirugía ginecoobstétrica.²⁻¹¹ Un estudio efectuado en Brasil señaló que la cesárea es la principal intervención quirúrgica relacionada con esta complicación. La investigación de Birolini y su grupo, que hasta la fecha representa el reporte con mayor número de casos en el mundo (4,547), indicó de igual forma a la cesárea con 17.9%, seguido de la histerectomía abdominal con 16.3%.¹³ En México se efectúa un porcentaje de cesáreas similar al de Brasil; quizá la incidencia de objetos extraños retenidos sea semejante, por lo que es necesario y urgente conocer y reforzar las medidas de seguridad por parte del personal que realiza este procedimiento.¹²⁻¹³

CASO CLÍNICO

Paciente de 27 años de edad, primigesta, obesa (IMC de 33.3 kg/m²), con embarazo de 40 semanas establecido por fecha de la última menstruación, en trabajo de parto (fase activa de 6 horas de evolución), con amniorrhexis espontánea al momento de efectuar el tacto vaginal, salida de líquido amniótico meconial (+++), dilatación de 6 cm y borramiento de 80%, en plano I, por lo que se decidió efectuar cirugía de urgencia. El recién nacido pesó 3,300 g, con Apgar 6-8, Silverman-Andersen de 9 y líquido amniótico meconial (+++), que requirió maniobras de aspiración traqueal, con reacción satisfactoria en la ejecución de reanimación neonatal. La extracción de la placenta se complicó por el abundante sangrado en el borde de la histerotomía y la obesidad de la paciente; en múltiples ocasiones se requirió aspiración con cánula de Yankahuer, empleo de varias compresas, y la hemostasia se consiguió luego de 10 minutos, con pérdida hemática estimada en 900 mL.

La pared abdominal se cerró por planos y, al momento de suturar la cavidad, se solicitó el conteo

de gasas y compresas, percatándose de la falta del bulbo de la cánula, por lo que se procedió a su búsqueda dentro y fuera del área del campo quirúrgico. Al no obtener resultados positivos, se decidió cerrar la pared y efectuar el estudio radiológico de abdomen. La radiografía simple de abdomen evidenció una imagen radiolúcida, compatible con el oblito en la parte anterior del abdomen, por lo que se llegó a la conclusión de que el bulbo se encontraba en el útero (Figura 1). Se efectuó la reapertura de la pared abdominal y, posteriormente, la histerorrafia, donde se encontraba alojado el bulbo en la pared posterior del útero, que se extrajo de la cavidad satisfactoriamente (Figura 2), con el subsiguiente cierre de los elementos anatómicos, de acuerdo con el protocolo quirúrgico. La paciente tuvo buena evolución posoperatoria. Tanto ella como sus

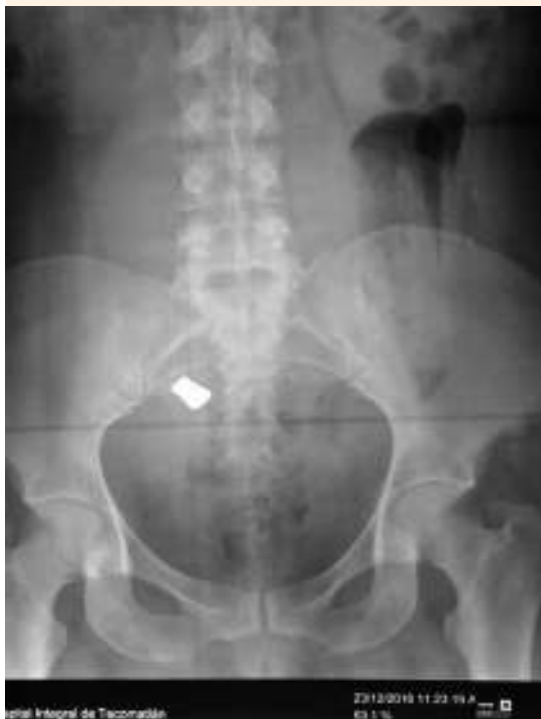

Figura 1. Radiografía que evidencia el cuerpo extraño retenido.

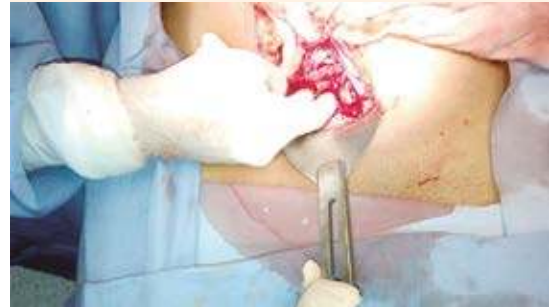

Figura 2. Reintervención quirúrgica para extraer el cuerpo extraño retenido (bulbo de cánula de Yankahuer).

familiares estuvieron informados de la complicación, a quienes se informó para la aceptación del segundo procedimiento quirúrgico.

DISCUSIÓN

El primer caso de un cuerpo extraño alojado en la cavidad abdominal se reportó en 1884 por Wilson, en una paciente a quien se efectuó una laparotomía.¹⁴ La incidencia de esta complicación se desconoce, pero se ha estimado en 1 por cada 100 a 1,500 operaciones intraabdominales al inicio de 1980, mientras que en años recientes ha variado a 1 en cada 5,500 a 1 por cada 18,760 pacientes intervenidas.¹⁵⁻¹⁶ La incidencia más alta se reporta en 1 de cada 700 cirugías efectuadas en unidades de trauma.¹⁷

Entre 68 y 90% de los cuerpos extraños retenidos en el abdomen corresponden a compresas y gasas, y el resto se asocia con sistemas de drenaje y objetos metálicos (tijeras, agujas, pinzas).^{13,15,16} La paciente de este estudio representa el primer caso publicado en la bibliografía de un bulbo de cánula de Yankahuer retenido después de una cirugía. En la actualidad, las intervenciones quirúrgicas con mayor detección de objetos extraños retenidos incluyen: ginecoobstétricas



(34.2%), abdominales (27.2%) y procedimientos en el área rectosigmoidea, el sistema vascular y urológico (10%).^{13,15-18} En conclusión, ningún órgano o sistema se escapa de tal complicación.

Factores predisponentes

El estudio de Gawande, efectuado en Estados Unidos con 54 pacientes, reportó como principales factores de riesgo para objetos extraños retenidos: procedimientos quirúrgicos de urgencia, cambios en la técnica quirúrgica e índice de masa corporal elevado. Estos factores se confirmaron, recientemente, en el estudio de Stawicki (retrospectivo, multicéntrico, de casos y controles), efectuado en cinco hospitales de Estados Unidos, quien además de los factores citados agregó: eventos quirúrgicos inesperados y complicaciones intraoperatorias.¹⁹⁻²⁰

La investigación de Borráez y sus colaboradores, en Colombia, analizó los factores de riesgo asociados con la cirugía, el cirujano, personal auxiliar y pacientes,⁵ y de acuerdo con nuestros resultados, han sido actualizados por nuestro grupo (Cuadro 1). El seguimiento del protocolo posquirúrgico evitó complicaciones adicionales en la paciente de este estudio.²

Fisiopatología

Las gasas quirúrgicas están fabricadas con algodón, un material inerte que no estimula la formación de tejidos, pero produce adherencias y granulomas. Las gasas y compresas olvidadas en el organismo pueden causar dos tipos de reacciones: 1) fibrosis aséptica con formación de adherencias y, posteriormente, una cápsula que resulta en granuloma y, 2) fibrosis exudativa que forma un absceso con colonización bacteriana o sin ella.

La secuencia de eventos se relaciona con: inflamación exudativa en las primeras 24 horas

e inflamación granulomatosa (patrón distintivo de inflamación crónica, caracterizado por agregación de macrófagos activados que adquieren un aspecto de células escamosas agrandadas, rodeadas por linfocitos, fibroblastos y tejido conjuntivo, cuya función es contener al agente agresor; estas células causan adhesión en los tejidos vecinos) entre los 8 y 13 días. Después de cinco años, eventualmente pueden desintegrarse, calcificarse y en raras ocasiones osificarse.¹⁸⁻²¹ El instrumental quirúrgico metálico no produce inflamación aguda; sin embargo, en algunos casos puede aparecer un proceso inflamatorio local, con la subsiguiente formación de un granuloma, como sucedió en dos pacientes latinoamericanos: uno que inició con cuadro clínico de dolor abdominal agudo y el otro con un tumor que causó obstrucción intestinal de larga evolución.²²⁻²³

Manifestaciones clínicas

Las manifestaciones clínicas pueden ser agudas o crónicas.²⁴ En las primeras, los objetos extraños retenidos, sobre todo los textilomas, pueden aparecer como un cuadro inflamatorio súbito. El estudio de Nasir, que reporta 10 casos, informó como síntomas más frecuentes: dolor abdominal, fiebre, vómito, irritación peritoneal y masa abdominal.

En los pacientes con manifestaciones crónicas se han identificado como tumores abdominales quísticos, que simulan un pseudoquistes o algún tumor. Ciertos reportes indican que después de una larga evolución pueden desplazarse hacia zonas distantes del sitio de la operación, al espacio subdiafragmático o retroperitoneo. También se han descrito casos de tumores con formación de absceso, perforación u obstrucción, incluso algunos de formación de fistulas en órganos adyacentes.²⁶⁻⁴¹ Existen reportes donde el diagnóstico fue extremadamente difícil de establecer, debido a que las pacientes solo manifestaron

Cuadro 1. Factores predisponentes de olvido de material quirúrgico

Relacionados con la cirugía	<ul style="list-style-type: none"> • Urgencia. • Intervención prolongada. • Horario nocturno. • Sangrado transoperatorio. • Modificación de la técnica quirúrgica o cambio de planes en su extensión.
Relacionados con el cirujano	<ul style="list-style-type: none"> • Cambios en la exposición de campos quirúrgicos. • Fatiga. • Falta de experiencia y disciplina del cirujano. • Uso del teléfono celular en el quirófano.
Relacionados con el personal auxiliar	<ul style="list-style-type: none"> • Cambios de personal durante el acto quirúrgico. • Fatiga. • Falta de adiestramiento o personal ajeno en quirófano. • Distracciones o interrupciones operatorias.
Relacionados con el paciente	<ul style="list-style-type: none"> • Índice de masa corporal elevado. • Enfermedades crónicas concomitantes.

signos y síntomas de síndrome anémico crónico y pérdida de peso.⁴²

Complicaciones

Los objetos extraños retenidos en el organismo pueden provocar secuelas graves como: reintervención quirúrgica para su remoción (69-83%), perforación intestinal, fístulas y obstrucción (10-22%).⁴³ Algunas series indican que la mortalidad es nula; sin embargo, Fernández-Lobato y colaboradores, en su estudio de 14 casos con seguimiento a 12 años, reportó una tasa de mortalidad de 14.2% (2 pacientes: uno por insuficiencia orgánica múltiple y otro por sepsis), lo que sugiere un índice de morbilidad y mortalidad elevado.^{44,41}

Diagnóstico

El diagnóstico de objeto extraño retenido se establece en las primeras 24 horas (6%), sobre todo cuando existe una alta sospecha en el posoperatorio inmediato, como sucedió en nuestro caso, donde el estudio radiológico evidenció los objetos retenidos; sin embargo, diferentes investigaciones indican que el diagnóstico se retrasa debido a la evolución del cuerpo extraño, que puede: 1) semejar una compresión

extrínseca por “efecto de masa” o 2) un proceso inflamatorio agudo que favorece la formación de un absceso. En la bibliografía internacional se describe un intervalo de 1 día a 33 años para establecer el diagnóstico.^{19,44} La sospecha clínica y el antecedente de cirugía representan un dato fundamental para el diagnóstico. En relación con las pacientes obstétricas, el diagnóstico diferencial de cuerpo extraño retenido es aún más difícil de establecer, pues los cambios ocurridos durante el puerperio son similares en mujeres que terminaron el embarazo por cesárea o parto normal, y se asocian con manifestaciones clínicas propias de una cirugía mayor abdominal, incluso entre el segundo y tercer día del posoperatorio son frecuentes los cólicos intestinales y el dolor abdominal, cuya función es reducir el sangrado uterino posparto y expulsar los coágulos uterinos. Por tanto, estas pacientes requieren la búsqueda intencionada de objetos extraños cuando aparece un dolor mayor al esperado.⁴⁵

La obesidad materna en la paciente obstétrica es un problema creciente;⁴⁶ sin embargo, aún no se ha evaluado ni informado de manera completa en la consulta prenatal. Un estudio cualitativo reciente indicó que los obstetras abordan el problema con sus pacientes, pero la consejería sobre ganancia de peso, alimentación y ejer-



cicio es limitada e inconsistente con las guías internacionales de tratamiento, lo que genera mayor riesgo de sobrepeso y obesidad al final del embarazo, además de ubicar a la obstetricia en una especialidad con alto riesgo para este tipo de complicaciones.⁴⁷⁻⁴⁸

Estudios complementarios

Los estudios de imagen son la clave para establecer el diagnóstico. La tomografía axial computada es el estudio de elección para excluir un objeto extraño retenido en el organismo. La radiografía convencional es la técnica más empleada; sin embargo, su porcentaje de falsos negativos es de 10-25% a pesar de marcadores radiopacos sobre las gasas o compresas quirúrgicas.⁴⁹ La resonancia magnética y otros estudios de contraste, como los realizados con bario, pueden utilizarse según la situación clínica de cada paciente, siempre y cuando el objeto extraño no interfiera ni se trate de una pieza metálica.⁴⁹⁻⁵⁰

Tratamiento

Si en una paciente sintomática se identifica un objeto extraño éste debe removerse. Los objetos retenidos que han permanecido durante largos periodos pueden removerse con alto porcentaje de complicaciones.¹⁸ Los procedimientos más frecuentes para extraer y tratar las complicaciones provocadas por objetos extraños retenidos incluyen la laparoscopia o laparotomía.¹⁸⁻⁵¹

Recomendaciones preventivas

El conteo de gasas correcto sugiere la mejor medida de prevención. El Colegio Americano de Cirujanos, en conjunto con la Asociación de Enfermeras Quirúrgicas de Estados Unidos,⁵²⁻⁵³ establecieron las guías para el conteo de gasas, que debe realizarse de la siguiente manera:

1. Antes del procedimiento para establecer la cuenta basal.
2. Antes del cierre de una cavidad, dentro de otra cavidad.
3. Antes de iniciar el cierre de la herida.
4. Durante el cierre de piel o al final del procedimiento.
5. Cuando el cirujano lo solicite por una cuenta incompleta.

El instrumental quirúrgico debe contarse antes de iniciar el procedimiento y antes del cierre de la herida. Además, deberá detenerse toda actividad no importante durante la cuenta del material, con la finalidad de evitar distracciones, junto con el conocimiento exacto de todos los objetos insertados en el organismo, para contabilizarlos y, subsecuentemente, removerlos; sin embargo, a pesar de este protocolo, siguen ocurriendo errores médicos. Algunos estudios señalan que entre 62 y 88% de los casos de objetos extraños retenidos reportan el conteo de gasas erróneamente, donde la iatrogenia es el principal factor (Cuadro 1).¹⁸ Derivado de ello se han recomendado nuevas tecnologías como: gasas con código de barras o dispositivos (chips) de radiofrecuencia y radiografías intraoperatorias en todas las cirugías (con sus respectivas ventajas y desventajas); sin embargo, solo se llevan a cabo en pocas instituciones médicas. El Cuadro 2 muestra el análisis de las tecnologías en estudios controlados con asignación al azar.¹⁵⁻⁵⁴

Estrategias sistematizadas para disminuir el olvido de objetos extraños

A pesar del conteo de gasas correcto y la obtención de radiografías intraoperatorias en todas las cirugías (según la institución médica), siguen ocurriendo este tipo eventos en la práctica quirúrgica. Esto ha motivado el análisis profundo del problema, y ahora se identifican nuevos

Cuadro 2. Ventajas y desventajas de las estrategias para prevenir el olvido de objetos extraños.

Estrategia preventiva	Ventajas	Desventajas
Conteo de gasas e instrumental quirúrgico	*Protocolos de referencia	*Trabajo intenso *Proclive a errores
Estudio intraoperatorio de rayos X	*Daño clínico insignificante	*Elevado costo *Logística compleja *Falsos negativos de 10-15% *Exposición a radicación innecesaria
Gasas marcadas con chip, detectadas con radiofrecuencia	*Alta sensibilidad de detección en condiciones de prueba	*Eficacia no comprobada *Sin estudios aleatorizados *Proclive a error
Gasas marcadas con código de barras como técnica complementaria de los protocolos existentes	*Tecnología en uso actual en medicina *Mejora la detección de gasas retenidas o contadas erróneamente en estudios aleatorizados controlados *Estrategia implementada solo en una institución con resultados positivos	*Mayor tiempo requerido para el conteo de gasas *Curva de aprendizaje para adaptar la nueva tecnología *Se requieren estudios adicionales para valorar el costo-beneficio

factores predictivos de riesgo: procedimientos quirúrgicos efectuados en hospitales rurales y hospitales-escuela, mujeres con obesidad mórbida, que representan un punto crítico de atención para mejorar la seguridad de las pacientes.⁵⁵

Cima y su grupo (Clínica Mayo, en Rochester, Minnesota)¹⁵ reportaron su experiencia con estas estrategias novedosas y desarrollaron un programa que mejoró la calidad multidisciplinaria y disminuyeron la incidencia de objetos extraños retenidos de 1 cada 16 días a 1 en cada 69 días, incluso de 0.52 a 0.11% por cada 1,000 cirugías. Los elementos de su programa incluyen:

Fase 1. Evaluación detallada de todos los objetos extraños retenidos, consideración de posibles eventos (aquellos con sospecha) y revisión minuciosa de las políticas y procedimientos relacionados con el conteo correcto del material quirúrgico.

Fase 2. Efectuar una campaña, en varias fases, de amplia comunicación y otra de educación a todo el personal implicado en los eventos quirúrgicos (cirujanos y enfermeras).

Fase 3. Monitoreo y control. Desarrollar un equipo de respuesta inmediata para evaluar un posible evento, incluso confirmado, entre las 24 y 48 horas posquirúrgicas, con información estrecha del equipo de seguimiento.

De acuerdo con las diferentes guías de tratamiento de objetos extraños retenidos, se sugiere tomar en cuenta el algoritmo de diagnóstico y tratamiento preventivo expuesto en la Figura 3.

CONCLUSIONES

El estudio actual de los oblitomas u objetos extraños retenidos representa un problema creciente en todo el mundo, con estadísticas en contra, sobre todo asociadas con elevada frecuencia de cesáreas y alta prevalencia de obesidad materna durante el embarazo, esto debe alertar a los ginecoobstetras a conducirse con más cuidado para evitar este tipo de accidentes. Por ello, es importante conocer los factores predisponentes para su prevención e impulsar programas institucionales para disminuir las complicaciones, que cada día incrementan la morbilidad y mortalidad materna.

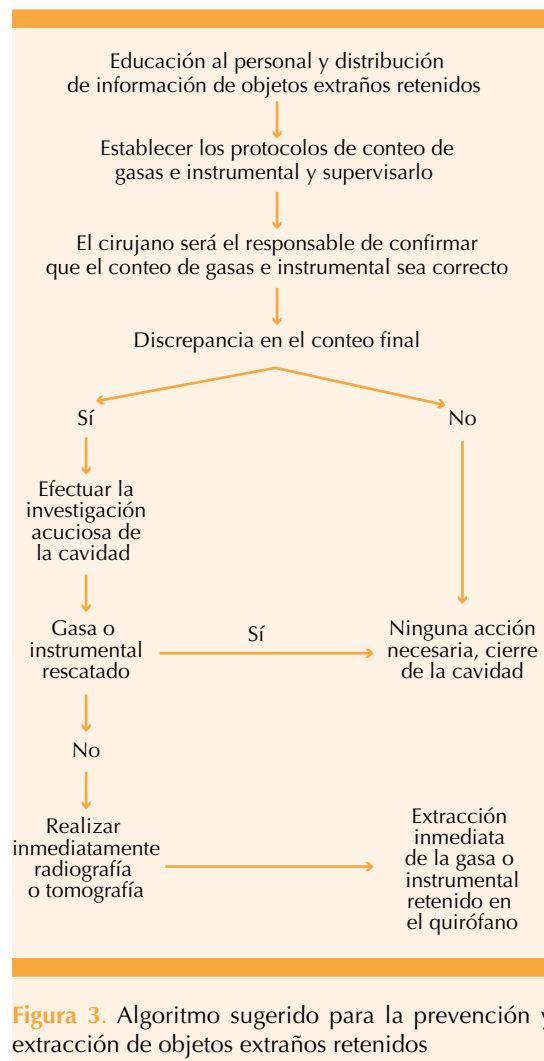


Figura 3. Algoritmo sugerido para la prevención y extracción de objetos extraños retenidos

REFERENCIAS

- Beyond the Count: Preventing Retention of Foreign Objects. *Pa Patient Saf Advis* 2009;6(2):39-45. Dirección URL: <[http://www.patientsafetyauthority.org/ADVISORIES/AdvisoryLibrary/2009/Jun6\(2\)/Pages/39.aspx](http://www.patientsafetyauthority.org/ADVISORIES/AdvisoryLibrary/2009/Jun6(2)/Pages/39.aspx)>.
- Gómez-Hernández MM, Morales-Wong MM, González-Ortega JM, Escaig-Olivares RL, Casañola-Grillo, et al. Textiloma intraperitoneal. A propósito de un caso de evolución no habitual. Reporte de casos. *Actas Hispanoamer Patol* 2006. Referencia incompleta
- Conteras Ruiz-Velasco R, Sánchez-Jureidini GO, González-Rosado GD, González-Avilés JM et al. En el olvido: textiloma. *An Med (Mex)* 2007;52(1):37-41.
- Borrás OA, Borrás BA, Orozco M, Matzalik G. Cuerpos extraños en abdomen: presentación de casos y revisión bibliográfica. *Rev Colomb Cir* 2009;24:114-122.
- Barido-Murguía E, Hernández-Paniagua A, Menjivar-Rivera A, Torres-Ruiz F, et al. Retención de cuerpos extraños en cirugía: la seguridad del enfermo en riesgo. *Cirujano general* 2011;33(39):175-179.
- Grant-Orser A, Davies P, Sony-Singh S. The lost sponge: patient safety in the operating room. *CMAJ* 2012;184(11):1275-78.
- Maita-Quispé F, Avalos-Salaza F, Panozo-Borda SV. Diagnóstico prequirúrgico de cuerpos extraños en abdomen: presentación de tres casos. *Gac Med Bol* 2012;31(1):35-38.
- Molero-Silvero E, Bartolomé-Cela E, Pérez-Alé M, García-de la Llana MA. Cuerpo extraño intrabdominal. *Sanid mil* 2015;71(2):117-118.
- Dubón-Peniche MC, Valverde-Buendía J. Textiloma relacionado con procedimientos quirúrgicos de ginecología y obstetricia. Caso CONAMED. *Rev Fac UNAM* 2015;58(39):30-37.
- Balcázar-Rincon LE, Gordillo-Gómez EA, Ramírez-Alcántara YL. Intestinal occlusion secondary to a retained surgical item. *Cirug Cir* 2016;86:503-508.
- Ackerman J, Kanzow M, Mathiak M, Pecks U, et al. Endoscopic removal of a retained surgical sponge in a young Syrian refugee after cesarean section: a case report with discussion of cultural and political consequences. *Pat Safety Surg* 2016;10:22-27.
- Dirección General de Información en Salud. Boletín de Información Estadística. Servicios otorgados y programas sustantivos. Secretaría de Salud [En línea] 2009. Dirección URL: <<http://sinais.salud.gob.mx/publicaciones/index.html>>.
- Biolini DA, Rasslan S, Massazo-Utiyama E. Unintentionally retained foreign bodies after surgical procedures. Analysis of 4547 cases. *Rev Col Bras Cir* 2016;43(1):12-17.
- Wilson CP. Foreign bodies left in the abdomen after laparotomy. *Gynecol Tr* 1884;9:109-12.
- Cima RR, Kollengode A, Garnatz J et al. Incidence and characteristics of potential and actual retained foreign object events in surgical patients. *J Am Coll Surg* 2008; 207: 80-87.
- Stawicki SP, Cook CH, Anderson HL, Chowayou L, et al. Natural history of retained surgical items supports the need for team training, early recognition, and prompt retrieval. OPUS 12 Foundation Multicenter Trials Group. *Am J Surg* 2014;208(1):65-72.
- Teixeira PG, Inaba K, Salim A, Brown C, Rhee P, Browder T. Retained foreign bodies after emergent trauma surgery: incidence after 2526 cavitary explorations. *Am Surg* 2007;73:1031-4.
- Yildirim T, Parlakgumus A, Yildirim S. Diagnosis and management of retained foreign objects *J Coll Physicians Surg Pak* 2015;25(5):367-371.
- Gawande AA, Studdert DM, Orav EJ, Brennan TA, Zinner MJ. Risk factors for retained instruments and sponges after surgery. *N Engl J Med* 2003;348: 229-235.

20. Stawicki SP, Moffatt-Bruce SD, Ahmed HM, Anderson HL, Balija TM, Bernescu I, et al. Retained surgical items: a problem yet to be solved. *J Am Coll Surg* 2013;216(1):15-22.
21. Hislop JW, Maull KI. Natural history of the retained surgical sponge. *South Med J* 1982;75:657-60.
22. De Quesada-Suarez L, Ival-pelayo M, Tejera JG, Rubio-González D. Abdomen agudo quirúrgico causado por cánula de succión. *Archivos del Hospital Universitario "Gral. Calixto García"* 2015;3(1):34-37.
23. Pita-Armenteros L, Pérez_ Jomarrón E, González-Salcedo J, Morales-Díaz I. Fecaloma, oblitio y oclusión intestinal: informe de un caso, comentarios y una propuesta. *Rev Cubana Cir* 2010;49(1):37-42.
24. Franz-Guerrero A, Archila-Santamaría D, Cuadros-Mendoza C, Beltrán-Durán S, Cuadros-Mendoza G. Textiloma en cavidad intraabdominal, una causa de diagnóstico equivoco. *Med UIS* 2010:59-65.
25. Nasir G. Missed instrument and surgical sponge (gauze and pack). *Int J Surg* 2008;20(1):14-20.
26. Oriyuki Y, Kiyokazu N. Intra-abdominal textiloma. A retained surgical sponge mimicking a gastric gastrointestinal stromal tumor: report of a case. *Surg Today* 2008;38:552-4.
27. Kabiri H, Caidi M, Benamor J, el Maslout A, Benosman A. Intrathoracic textiloma caused by transdiaphragmatic migration after biliary surgery. Report of a case. *Rev Pneumol Clin* 2001;57(5):362-5.
28. Lone GN, Bhat AH, Tak MY, Garcoo SA. Transdiaphragmatic migration of forgotten gauze sponge: an unreported entity of lung abscess. *Eur J Cardiothorac Surg* 2005;28(2):355-7.
29. Esposito S, Ragozzino A, Rossi G, Pinto A, Martino A. Spontaneous migration of a surgical sponge in the small intestine. A propos of a case studied with conventional radiology and CT. *Radiol Med (Torino)* 1994;88(1-2):139-41.
30. Yeung KW, Chang MS, Huang JF. Imaging of transmural migration of a retained surgical sponge: a case report. *Kaohsiung J Med Sci* 2004;20(11):567-71.
31. Godara R, Marwah S, Karwasra R, Goel R, Sen J, Singh R. Spontaneous transmural migration of surgical sponges. *Assian J Surg* 2006;29(1):44-5.
32. Uzcategui E, González G. Granuloma a cuerpo extraño, simulando una enfermedad maligna del tracto biliar. *Gastroenterol Hepatol* 2009;32(1):32-5.
33. Cimsit B, Keskin M, Ozden I, Alper A. Obstructive jaundice due to a textiloma mimicking a common bile duct stone. *J Hepatobiliary Pancreat Surg* 2006;13(2):172-3.
34. Lin TY, Chuang CK, Wong YC, Liao HC. Gossypiboma: migration of retained surgical gauze and spontaneous transurethral protrusion. *BJU Int* 1999;84(7):879-80.
35. Aguirre JF, Chávez G, Huitrón GA. Textilomas intraabdominales. Frecuencia y actitudes en el cirujano mexicano. *Cir Gen* 2004;26:203-7.
36. Haegeman S, Maleux G, Heye S, Daenens K. Textiloma complicated by abscess-formation, three years after surgical repair of abdominal aortic aneurysm. *JBR-BTR* 2008;91(2):51-3.
37. Dhillon JS, Park A. Transmural migration of a retained laparotomy sponge. *Am Surg* 2002;68(7):603-5.
38. Díaz J, Tantalean E, Balmaceda T, Honorio C, Barandorian MA, Vilela G, et al. Cuerpo extraño en abdomen. A propósito de un caso. *Rev Gastroenterol* 2001;21(3):229-23.
39. Gencosmanoglu R, Inceoglu R. An unusual cause of small bowel obstruction: Gossypiboma: case report. *BMC Surg* 2003;3:6.
40. Cárdenas-Gutiérrez O, Rivera-de la Vega A, Domínguez-Camacho L, Espinal-Brito R. Textiloma. Comunicación de un caso. *Rev Esp Med Quir* 2010;15(2):97-100.
41. Fernández R, Marín FJ, Fradejas JM, Díaz LM, Camarero E, Moreno m. Postoperative textiloma: review of 14 cases *Int Surg* 1998;83(1):63-66.
42. Ferraz-de Campos F, Franco F, Ferreira-Maximilano L, Santos-Martín J, et al. An iron deficiency anemia of unknown cause: a case report involving gossypiboma. *Clinics (Sao Paulo)* 2010;65(5):555-558.
43. Lincourt AE, Harrell A, Cristiano J, Sechrist C et al. Retained foreign bodies after surgery. *J Surg Res* 2007;138(2):170-74.
44. Lauwers PR, Van Hee RH. Intraperitoneal gossypibomas: the need to count sponges. *World J Surg* 2000; 24: 521-527.
45. Guía de práctica clínica para la realización de la operación cesárea. México: Secretaría de Salud; 2007.
46. Farías M. Obesidad materna: severo problema de salud pública en Chile. Editorial. *Rev Chil Obstet Ginecol* 2013;78(6):409-412.
47. Withaker KM, Wilcox S, Liu J, Blair S, Pate R. Patient and provider perceptions of weight, physical activity, and nutrition during pregnancy: A qualitative study. *Women's Health Issues* 2016;26(1):116-121.
48. Stiller RJ, Thompson T, Ivy MJ. Preventing retained foreign objects in ob/gyn surgery. *Comtemp Obstet Gynecol* 2010;(6):22-28.
49. Hariharan D, Lobo DN Retained surgical sponges, needles and instruments. *Am j Coll Surg Engl* 2013;95:87-92.
50. Manzella A, Borba Filho P, Albuquerque E, Farias F, Jaercher J. Imaging of gossypibomas. *AJR Integrative medicine* 2009;S 193:S94-S101.
51. Vega-Chavaje GR, Hereria-Jarero NM, Camacho-Roncal P, Tenorio-Taramoma M, et al. Extracción de un cuerpo extraño por cirugía laparoscópica. Reporte de un caso y revisión de la literatura. *Asociación Mexicana de Cirugía Endoscópica* 2002;3(4):175-181.
52. Statement on the prevention of retained foreign objects after surgery. *Bull Am Coll Surg* 2005;90(10):15-16.
53. Recommended practices for sponge, sharp, and instrument counts. In: *AORN Perioperative Standards and Recommended Practices*. Denver, CO: AORN;2010:207-216.



54. Greenberg CG, Diaz-Florez R, Lipsitz SR, et al. Barcoding surgical sponges to improve safety: A randomized controlled trial. *Ann Surg* 2008;247(4):612-616.
55. Nguyen MC, Moffatt-Bruce SD. What's New in Academic Medicine? Retained surgical items: Is "zero incidence" achievable? *Int J Acad Med* 2016;(2):1-4.
56. Elsharydah A, Warmack KO, Minhajuddin SD. Retained surgical items after abdominal and pelvic surgery: Incidence, trend and predictors-observational study. *Annals of medicine and surgery* 2016;12:60-64.

AVISO PARA LOS AUTORES

Ginecología y Obstetricia de México tiene una nueva plataforma de gestión para envío de artículos. En: **www.revisionporpares.com** podrá inscribirse en nuestra base de datos administrada por el sistema *Open Journal Systems* (OJS) que ofrece las siguientes ventajas para los autores:

- Subir sus artículos directamente al sistema.
- Conocer, en cualquier momento, el estado de los artículos enviados, es decir, si ya fueron asignados a un revisor, aceptados con o sin cambios, o rechazados.
- Participar en el proceso editorial corrigiendo y modificando sus artículos hasta su aceptación final.