



Hemorragia posparto secundaria o tardía

García-Lavandeira S,¹ Álvarez-Silvares E,² Rubio-Cid P,³ Borrajo-Hernández E¹

Resumen

ANTECEDENTES: la hemorragia posparto, secundaria o tardía, es un tema que requiere estudiarse aún más; quizá no ha despertado el interés suficiente por su baja asociación con la mortalidad materna, pero sí alta morbilidad que puede determinar múltiples complicaciones y necesidad de hospitalización.

OBJETIVO: con base en la evidencia científica disponible profundizar en el conocimiento de las diferentes condiciones que forman parte del concepto hemorragia posparto secundaria.

METODOLOGÍA: estudio retrospectivo mediante la búsqueda de artículos originales y revisiones sistemáticas en: PubMed, EMBASE, ScienceDirect y Biblioteca Cochrane. Para todos los sitios se utilizaron las palabras clave: "secondary postpartum hemorrhage", "delayed postpartum hemorrhage". Se seleccionaron los artículos de mayor nivel de evidencia.

CONCLUSIONES: a diferencia de lo que ocurre en la hemorragia posparto primaria, la hemorragia posparto tardía rara vez amenaza la vida de la mujer sin por ello dejar de afectarla seriamente, cuando así sucede suele deberse a padecimientos poco frecuentes y conocidos. En estos últimos es prioritario el diagnóstico temprano junto con el tratamiento multidisciplinario.

PALABRAS CLAVE: hemorragia posparto, tardía, secundaria

Ginecol Obstet Mex. 2017 April;85(4):254-266.

Secondary postpartum haemorrhage

García-Lavandeira S,¹ Álvarez-Silvares E,² Rubio-Cid P,³ Borrajo-Hernández E¹

Abstract

BACKGROUND: Secondary or late postpartum hemorrhage is a disease poorly represented in the literature and research studies; probably due to low association with maternal mortality, but high morbidity it implies that can determine a number of complications as well as increased hospital admissions.

OBJECTIVE: To deepen the knowledge of the different entities that are part of postpartum hemorrhage secondary concept based on the available scientific evidence.

¹ Facultativo especialista.

² Jefa de la Sección de Obstetricia.

³ Médico interno residente.

Servicio de Obstetricia y Ginecología, Complejo Hospitalario Universitario de Ourense, España.

Recibido: septiembre 2015

Aceptado: junio 2016

Correspondencia

Dra. Esther Álvarez-Silvares
esther.alvarez.s@gmail.com

Este artículo debe citarse como

García Lavandeira S, Álvarez-Silvares E, Rubio-Cid P, Borrajo-Hernández E. Hemorragia posparto secundaria o tardía. Ginecol Obstet Mex 2017 abril;85(4):254-266.



METHODOLOGY: Was a search for original articles and systematic reviews published in the databases: PubMed, EMBASE, Cochrane Library and ScienceDirect. Included in the different search engines, keywords: "secondary postpartum hemorrhage", "delayed postpartum hemorrhage". Greater level of evidence selected and collected information from 52 documents

CONCLUSIONS: Unlike what happens in primary postpartum hemorrhage, postpartum hemorrhage late rarely life threatening women but sometimes it can seriously compromise when this occurs often due to rare diseases and little known. In the latter, early diagnosis is a priority with a multidisciplinary approach.

KEY WORDS: Postpartum hemorrhage; Secondary; Delayed

¹Facultativo especialista.

²Jefa de la Sección de Obstetricia.

³Médico interno residente.

Servicio de Obstetricia y Ginecología, Complejo Hospitalario Universitario de Ourense, España.

Correspondence

Dra. Esther Álvarez-Silvares
esther.alvarez.s@gmail.com

ANTECEDENTES

La hemorragia posparto, secundaria o tardía, está escasamente representada en la bibliografía médica y en los estudios de investigación, quizá debido a su baja asociación con la mortalidad materna,¹ aunque lleva implícita una alta morbilidad que puede determinar un número importante de complicaciones e incremento de ingresos hospitalarios.

Una de las principales causas de morbilidad y mortalidad en la mujer es el sangrado que ocurre enseguida del parto.

La hemorragia posparto secundaria hace referencia al sangrado uterino excesivo que ocurre entre las 24 horas y las 12 semanas posteriores al parto.^{2,3} Si bien muchos autores solo lo aceptan hasta seis semanas posparto,^{4,5} nosotros hemos preferido considerar el periodo que abarca hasta las 12 semanas por ser la definición utilizada por la Organización Mundial de la Salud (OMS).² La cuantificación de cuál es la pérdida de sangre normal en el puerperio no está bien documentada, por lo que es difícil establecer cuál es el volumen de sangre a partir del cual se debe con-

siderar hemorragia. Algunos autores¹ proponen, para su definición, pérdidas hemáticas superiores a 1000 mL, aunque esta definición tiene el inconveniente de la dificultad de cuantificar el volumen de sangrado.

Esta revisión tiene como propósito compartir el estado actual del conocimiento acerca de la hemorragia posparto secundaria, enfocada a la actualización de lo menos conocido y poco frecuente.

METODOLOGÍA

Estudio retrospectivo mediante la búsqueda de artículos originales y revisiones sistemáticas en las bases de datos: PubMed, EMBASE, ScienceDirect y Biblioteca Cochranede 1989 a 2016. Se incluyeron, en los diferentes motores de búsqueda, las palabras clave (MeSH): "secondary postpartum hemorrhage", "delayed postpartum hemorrhage".

Tras la búsqueda bibliográfica se seleccionaron los artículos más relevantes y con mayor nivel de evidencia. Se recopiló información de 52 documentos. De éstos, seis eran estudios de

cohortes históricas de incidencia, factores de riesgo y diferentes padecimientos, incluidos en el término hemorragia posparto secundaria. Los restantes artículos estudiados fueron recopilaciones y actualizaciones de cada una de las situaciones clínicas que pueden ser inicio de hemorragia posparto secundaria.

Incidencia

En países desarrollados se estima que la incidencia de hemorragia posparto secundaria es de 0.47-1% de las puérperas.^{1,5} La mayoría de los estudios son epidemiológicos y antiguos. En 2015, Dossou y colaboradores⁶ reportaron 60 casos acontecidos en la población francesa, con incidencia de 0.23%. Es posible que la dispersión de la incidencia referida se deba, en parte, a la dificultad para definir hemorragia posparto secundaria tanto por la complejidad en la cuantificación del sangrado en el puerperio como por la propia definición.

Álvarez y su grupo⁷ encontraron que solo 18.5% de las hemorragias posparto severas son hemorragia posparto secundaria.

Etiología

Hoveyda y sus coautores⁴ refieren que 19% de los casos sucede en los siete primeros días, 41% en la segunda semana, 23% entre los días 15 y 21 y solo 5% de los casos tiene lugar después del primer mes posparto.

Según estos mismos autores⁴ y después de una revisión de 132 casos de hemorragia posparto secundaria, vinculan, como únicos factores de riesgo asociados con la hemorragia posparto secundaria: la hemorragia posparto primaria con una razón de momios (RM) de 7 y el antecedente de alumbramiento manual (RM = 4).

Su causa es multifactorial y la hemorragia posparto secundaria engloba diversas afecciones que solo tienen en común el sangrado excesivo. Por todo ello podría afirmarse que la hemorragia posparto secundaria es etiológicamente heterogénea y no un diagnóstico.

En la hemorragia posparto secundaria intervienen los mismos factores que participan en la hemorragia puerperal temprana; sin embargo, la frecuencia de estos es diferente. Así, en la hemorragia posparto secundaria las causas más frecuentes son:⁸ endometritis, retención de restos placentarios, subinvolución del lecho placentario, lesiones del canal del parto, anomalías de la placentación, miomas uterinos submucosos, inversión uterina subaguda y crónica, alteraciones de la coagulación, coriocarcinoma, alteraciones vasculares: pseudoaneurisma de arteria uterina y malformación arteriovenosa uterina.

Con base en los diferentes factores etiológicos puede afirmarse que la hemorragia posparto secundaria es un evento heterogéneo y no un diagnóstico.

Las dos causas más frecuentes de hemorragia posparto secundaria son la infecciosa y la causada por retención de restos placentarios;^{1,4} a menudo es difícil su diferenciación porque pueden coexistir en una misma paciente. Además, ambas afecciones pueden provocar sangrado puerperal abundante, por la insuficiente obliteración de los vasos sanguíneos subyacentes del lecho placentario.⁹

Endometritis

Los factores predisponentes más relevantes de la infección puerperal son: cesárea, parto instrumentado, ruptura prolongada de membranas,



corioamnionitis, múltiples tactos durante el parto y la extracción manual de la placenta.

La cesárea es el factor de riesgo más importante para la infección posparto, corresponde a 1.1 a 25% en comparación con el parto eutócico que sólo tiene un riesgo de 0.2 a 5.5%,¹⁰ aunque la prescripción sistemática de antibióticos durante la cesárea ha minimizado este riesgo. También se ha sugerido que las hemocidinas generadas a partir de fragmentos de hemoglobina durante el parto, pueden ser un factor protector del endometrio durante el puerperio, justificando, en parte, la diferencia en la incidencia de endometritis de los partos vaginales con respecto a las cesáreas.¹¹

La infección posparto más frecuente es la endometritis, afectación que suele asentarse en el sitio de implantación de la placenta, o en el área de incisiones quirúrgicas.¹²

La flora bacteriana identificada en las endometritis es muy variable y generalmente polimicrobiana. Pueden encontrarse desde bacterias grampositivas (estreptococos, enterococos, estafilococos) y gramnegativas (sobre todo *Escherichia coli*, *Klebsiella*, *enterobacter* y *Pseudomonas*) hasta anaerobios como *Peptococcus*, bacteroides y *Clostridium*.¹³ Se considera que estos gérmenes colonizan el endometrio desde la vagina o periné.

Según la última revisión de Cochrane (2015)¹⁴ el tratamiento más adecuado es la combinación de clindamicina y gentamicina, que son los que han mostrado menor número de fracasos frente a las penicilinas. Sin embargo, no fueron capaces de encontrar evidencia de que cualquier régimen se asocie con menor incidencia de efectos secundarios.

Dossou y su grupo⁶ refieren que la endometritis fue la causa etiológica de la hemorragia posparto

secundaria en 10% de los casos. El mecanismo por el que la endometritis dispondría de capacidad para producir una hemorragia posparto secundaria está dado por la interferencia con el mecanismo fisiológico de contracción uterina posparto.

Retención de restos placentarios

La placenta retenida es una causa frecuente de hemorragia puerperal temprana (la segunda en incidencia después de la atonía), pero en ocasiones la placenta es expulsada y quedan retenidos cotiledones de una placenta normal o succenturiata. Estos restos placentarios adheridos al útero producen una interferencia mecánica con la función contráctil del miometrio, que ocasiona un cuadro similar a la atonía uterina. Si la pérdida hemática en el puerperio inmediato no es llamativa y la placenta no es revisada sistemáticamente, la retención de restos placentarios puede pasar inadvertida y manifestarse en el puerperio tardío.

La retención de restos placentarios es la causa más frecuente de hemorragia posparto secundaria descrita en la bibliografía.^{4,9}

Cuando los restos placentarios sufren un proceso de necrosis y depósito de fibrina se originan los "pólipos placentarios".

La retención de restos placentarios sucede con mayor frecuencia en pacientes con el antecedente de cuadros hipertensivos del embarazo o restricción del crecimiento intrauterino¹⁵ y prematuridad;¹⁶ es decir, en los cuadros definidos como "alteraciones de la placentación".

En un estudio prospectivo llevado a cabo por Van den Bosch y su equipo¹⁷ se observa que el diagnóstico de retención de restos placentarios tras el parto a término se establece en 2.7% de las mujeres. Según otros autores¹⁸ la incidencia

de sospecha de retención de restos placentarios con ingreso hospitalario que requiere tratamiento fue de 0.92% del total de partos; el tiempo medio transcurrido entre el parto y el diagnóstico fue de 11 días.

Está descrito⁹ que la retención de restos placentarios es la responsable de aproximadamente 30% de los cuadros de hemorragia posparto secundaria grave. Desde el punto de vista clínico se manifiesta en el puerperio tardío en forma de sangrado intermitente, loquios fétidos, endometritis, dolor abdominal y subinvolución uterina.

La ecografía transvaginal es de gran utilidad en el diagnóstico diferencial, la observación típica es la de útero subinvolucionado y una imagen ecogénica intrauterina, casi siempre hipervascularizada y con señal Doppler de baja resistencia ($IR < 0.45$) junto con engrosamiento endometrial mayor de 10 mm e interfase irregular entre el endometrio y el miometrio.¹⁹

La sensibilidad y especificidad de la ecografía para el diagnóstico de retención de restos placentarios varía notablemente en la bibliografía, pero cuando se combina con el estudio Doppler se incrementan ambos parámetros. Atri y su equipo²⁰ consiguen una sensibilidad con la asociación de ambas técnicas de 81%, con especificidad de 71%.

La ecografía, en comparación con la exploración clínica, incrementa la rentabilidad del diagnóstico de retención de restos placentarios en aproximadamente dos veces.¹⁸

Los diferentes tratamientos indicados para tratar la retención de restos placentarios incluyen la actitud expectante, el tratamiento médico con oxitócicos o misoprostol y la cirugía. En el grupo de tratamientos médicos el misoprostol es, quizá, el fármaco más indicado para favorecer la expulsión de restos placentarios.

El legrado uterino es la opción quirúrgica más practicada. Otras alternativas son: la evacuación ecoguiada, la evacuación con control histeroscópico y la evacuación mediante resectoscopia con visión directa.²⁰

La evacuación uterina debe efectuarse previa administración de un antibiótico de amplio espectro. Los legrados puerperales tienen mayor frecuencia de complicaciones, entre ellas: perforación uterina (3% de los legrados puerperales),²¹ adherencias uterinas, infección y evacuación incompleta que requiere nuevos tratamientos quirúrgicos que incrementan la probabilidad de complicaciones.

En la actualidad, múltiples trabajos valoran positivamente la resección con resectoscopia de los restos placentarios porque esta técnica tiene menos complicaciones que el legrado tradicional, reduce significativamente la incidencia de adherencias y aumenta las tasas de gestación posterior.^{22,23}

En el estudio anatomopatológico no siempre se confirma la existencia de vellosidades placentarias; este punto no debe llevar a error porque habitualmente el tiempo transcurrido y la degeneración de los tejidos pueden eliminar los aspectos histológicos típicos de los restos placentarios retenidos.

Subinvolución del lecho placentario

La subinvolución del lecho o sitio placentario se caracteriza por la persistencia anormal de arterias útero-placentarias de baja resistencia en ausencia de restos placentarios. Es un diagnóstico histológico que se encuentra después del estudio de material de legrado.

El cuadro clínico de este padecimiento se manifiesta con hemorragia posparto secundaria, de inicio abrupto, quizá desde la primera semana



posparto hasta varios meses después, con el mayor pico de incidencia en la segunda semana del puerperio. Se ha descrito con más frecuencia en púerperas de mayor edad y en múltiparas, y se asocia con riesgo de recurrencia en embarazos posteriores.²⁴

Durante el proceso de involución normal de las arterias espirales, ocluidas y trombosadas por la contracción uterina, éstas sufren un proceso de hialinización que causa que la íntima de la pared arterial proliferen y la luz vascular se oblitere; a su vez, la mucosa endometrial recubre progresivamente el sitio donde estaba insertada la placenta. Cuando existe subinvolución del lecho placentario no se produce el proceso de hialinización ni tampoco la proliferación de la íntima vascular. En consecuencia, las arterias espirales permanecen abiertas y dan lugar a la imagen microscópica característica de esta afección y ésta es la causa de la hemorragia.

La causa de la falta de obliteración de las arterias espirales se desconoce, aunque algunos autores, como Khong y su equipo,¹⁵ la han asociado con procesos inmunológicos, con hallazgos que sugieren que tanto la involución como la no involución del lecho placentario son entidades morfológicas que se sitúan en el espectro entre la resolución completa y la no involución de los cambios producidos por el embarazo, además de asociarse con la Bcl-2 (oncoproteína relacionada con la inhibición de la apoptosis y prolongación de la supervivencia celular) con la subinvolución del lecho placentario.

A la exploración se encontrará al útero subinvolucionado, blando y con orificio cervical permeable.

La sospecha ecográfica de subinvolución del lecho placentario²⁴ surge mediante la visuali-

zación de vasos tortuosos de baja resistencia localizados en el tercio interno del miometrio (en el contexto clínico adecuado). En el estudio Doppler pulsado se observa una onda de baja resistencia, con aumento de la velocidad sistólica máxima. Estas lesiones típicamente se localizan en el área de implantación placentaria que se habría documentado en la exploración ecográfica del segundo o tercer trimestre. El diagnóstico diferencial de estas lesiones se plantea con las malformaciones arteriovenosas congénitas o adquiridas, que tienen un patrón de alto flujo uterino.²⁵

El tratamiento puede ser conservador con oxitócicos o prostaglandinas o requerir histerectomía o embolización de vasos uterinos. El legrado uterino puede agravar la hemorragia.

La subinvolución del lecho placentario y la retención de restos placentarios se van a manifestar clínicamente por la subinvolución del útero, sin ser infrecuente encontrar asociado a ambas alteraciones en un proceso infeccioso puerperal; de ahí lo importante de establecer el diagnóstico diferencial entre ambas.

Lesiones del canal del parto

Las lesiones del canal de parto, por lo general, suceden después de partos instrumentados, precipitados o con fetos macrosómicos, aunque también pueden acontecer ante cualquier tipo de parto vaginal. Estas lesiones pueden producir hematomas, que cuando no son diagnosticados en el posparto inmediato pueden iniciar como hemorragia posparto secundaria. Estas hemorragias son más frecuentes en los primeros días posteriores al parto.⁸

También puede iniciarse una infección de la línea de sutura con dehiscencia secundaria de la episiotomía y, como consecuencia, originar sangrado que suele ser de escasa cuantía.

Ante una hemorragia posparto secundaria debe llevarse a cabo una inspección cuidadosa de todo el periné y la vagina.

Anormalidades de la adherencia placentaria

Las alteraciones en la adherencia placentaria (placenta adherida) incluyen a la placenta *acreta*; es decir, la implantación anormal de la placenta en la que el villi placentario está prendido en el miometrio; *increta* cuando invade el miometrio y *percreta* si atraviesa la serosa uterina y afecta órganos vecinos.

Se han descrito múltiples factores de riesgo de alteraciones en la adhesión placentaria, pero quizá el más importante, y que ha determinado el incremento de este problema, es el antecedente de cirugía uterina, sobre todo en casos de cesárea.^{26,27,28} Es evidente que esta afección se asocia, frecuentemente, con hemorragia posparto primaria.

El tratamiento de las alteraciones de la adhesión placentaria ha evolucionado mucho en los últimos años, pasando de un planteamiento completamente intervencionista y radical (histerectomía) tras el parto o la cesárea a un planteamiento terapéutico conservador, dejando la placenta total o parcialmente *in situ*, si el estado hemodinámico lo permite y existe un deseo genésico posterior. Entre las posibilidades de tratamiento conservador destacan: la conducta expectante, la embolización arterial uterina y el tratamiento con metotrexato. Entre las complicaciones del tratamiento conservador está la hemorragia posparto secundaria. En algunas revisiones²⁹ se señala que la tasa de sangrado tardío es cercana a 35%. Sentilhes y su grupo,³⁰ tras revisar una serie de 167 tratamientos conservadores de placentas acretas, registraron la necesidad de histerectomía por hemorragia posparto secundaria intensa en dos casos, que representan 1.2% del total.

Miomas uterinos

El mecanismo por el que los miomas son capaces de producir hemorragia posparto secundaria se ha vinculado con la interferencia en el proceso fisiológico de la involución uterina³⁰ y la obstrucción mecánica que los miomas submucosos entrañan en la expulsión de los loquios, lo que genera una subinvolución uterina y una probable endometritis por infección secundaria de los loquios retenidos.

Inversión uterina subaguda y crónica

La inversión uterina es infrecuente y se define como la invaginación del fondo uterino a través del cérvix hasta la vagina, y quizá asomar a través de la vulva. La clasificación se establece con respecto al momento en que se produce la inversión: aguda (en las primeras 24 horas posparto), subaguda (entre las 24 horas posparto y las cuatro semanas posteriores) y uterina crónica (sucede con posterioridad al mes del parto).³¹ La mayoría de los casos descritos pertenece a la variedad aguda.³²

La inversión subaguda y crónica hoy son excepcionales; sin embargo, cuando se presentan suelen acompañarse de hemorragia posparto secundaria, dolor en el hipogastrio, loquios fétidos y síntomas urinarios (dolor al orinar, dificultad para el vaciamiento, etc.). Estas variantes son más difíciles de diagnosticar y, con frecuencia, se confunden con pólipos cervicales o miomas prolapsados.

La ecografía y la resonancia magnética son las técnicas diagnósticas más útiles en esta situación.

Dehiscencia de cicatriz de cesárea

La dehiscencia de cicatriz de cesárea se estima en 0.3-1.9%³³ de los casos, y la hemorragia posparto



secundaria asociada con esta causa es poco frecuente.

La hemorragia posparto secundaria debida a dehiscencia de la cicatriz de cesárea se considera secundaria a una infección local de la uterotomía, que erosiona los vasos sanguíneos. En los casos descritos este proceso ocasiona hemorragia masiva a las 2-3 semanas posparto, lo que condiciona la necesidad de histerectomía urgente.^{34,35}

Alteraciones de la hemostasia: coagulopatías

La hemostasia comprende un conjunto de mecanismos que se desencadenan para prevenir la pérdida de sangre después de una lesión vascular. Los principales mecanismos involucrados son:

- A. Vasoconstricción vascular.
- B. Hemostasia primaria o adhesión y agregación de plaquetas a la pared del vaso lesionado.
- C. Hemostasia secundaria, activación de los factores de coagulación para la formación de una red estable de fibrina sobre el trombo plaquetario.³⁴

Las alteraciones de la coagulación se clasifican según el siguiente esquema (Figura 1):³⁵

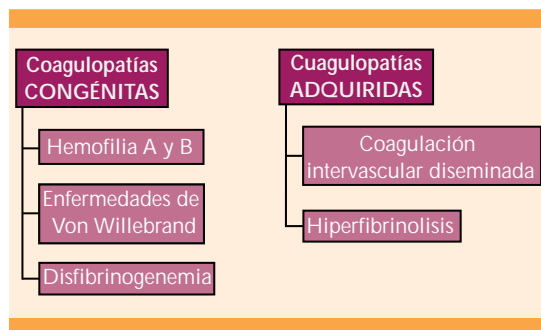


Figura 1. Clasificación de las coagulopatías

Durante el embarazo, parto y puerperio las mujeres con coagulopatías tienen mayor riesgo de hemorragia, por lo que es necesaria la adecuada evaluación y el tratamiento multidisciplinario.^{36,37,38}

El embarazo es un estado protrombótico. Aumentan los factores VII, VIII, X, XII, factor de von Willebrand (FvW), fibrinógeno y disminuyen los factores XIII y activador tisular del plasminógeno.³⁹

Coagulopatías congénitas: pueden producirse por alteraciones en la hemostasia primaria o secundaria. Puesto que para lograr una hemostasia adecuada hacen falta concentraciones relativamente bajas de factores de coagulación, es posible que la hemorragia posparto sea la única y primera manifestación de esta condición. Las más frecuentemente encontradas son:

Hemofilia A y B: trastorno hereditario de la coagulación caracterizado por déficit del factor VII (A) o IX (B). Afecta a 1 de cada 10,000 (A) y uno de cada 30,000 (B) de la población general.³⁹ Ambos factores están codificados en cromosoma X, por lo que su herencia está ligada al sexo.

Se ha descrito mayor incidencia de hemorragia posparto temprana (19-22 *versus* 3.5%) y tardía (11 *versus* 0.5-1.3%) en embarazadas con hemofilia.

Recomendaciones

- Evaluación multidisciplinaria, hematólogos y obstetras.
- Determinación de las concentraciones de factor VIII al inicio del embarazo y en las semanas 28-34.
- Durante el trabajo de parto se administrará tratamiento profiláctico con factor VIII o IX liofilizado si las concentraciones son inferiores a 50 UI/dL.

- No existe contraindicación para el parto vaginal.
- No existe contraindicación para la anestesia epidural si las pruebas de coagulación son normales.
- Mantener esta terapia antifibrinolítica durante 10 días posparto.
- Controlar el posparto hasta la 3-4ª semana porque se mantiene el riesgo de sangrado.

Enfermedad de von Willebrand. Afecta a 1-2% de la población general y constituye la coagulopatía hereditaria más frecuente.⁴⁰ El factor de von Willebrand (FvW) es una glicoproteína necesaria para la adhesión plaquetaria al endotelio vascular. El gen del factor de von Willebrand se localiza en el brazo corto del cromosoma 12, se trata de una enfermedad autosómica dominante.⁴¹ Desde el punto de vista clínico se manifiesta como hemorragia mucocutánea. El sangrado durante el embarazo se puede observar hasta en 33% de las pacientes antes de la semana 13, con 21% de abortos en el primer trimestre.³⁷ La hemorragia posparto temprana ocurre en 15-22% de las pacientes y la tardía en 20-28%.

Recomendaciones

- Atención multidisciplinaria
- Test de desmopresina, análogo sintético de la vasopresina que produce liberación de factor VIII y factor de von Willebrand.
- Las concentraciones requeridas para el parto vaginal mayores a 50 UI/dL de factor VIII y factor de von Willebrand.
- Las concentraciones requeridas para la cesárea deben ser mayores de 80 UI/dL de factor VIII y mayores de 50 UI/dL de factor de von Willebrand. Según los mismos valoraremos la administración de desmopresina o, incluso, de factores liofilizados.
- Agentes antifibrinolíticos como el ácido tranexámico en dosis de 10 mg/kg/8 horas.

Disfibrinogenemia. Grupo de enfermedades de herencia autosómica dominante, menos la afibrinogenemia que tiene un patrón recesivo. El diagnóstico se establece con concentraciones de fibrinógeno menores a 100 mg/dL. En estas pacientes se describe mayor incidencia de abortos de repetición, placenta previa, desprendimiento de placenta y hemorragia posparto. El tratamiento tiene por objetivo alcanzar concentraciones superiores a 100-120 mg/dL en el momento del parto. Se debe administrar plasma fresco congelado (PFC) con concentraciones inferiores, de manera que cada unidad de PFC aporta 1 gramo de fibrinógeno.⁴²

Coagulopatías adquiridas. En el periodo final del embarazo existe un incremento de la volemia de 30-50%, aproximadamente. Esta situación permite que las embarazadas toleren pérdidas sanguíneas incluso de 15% de su volumen circulante, antes de manifestarse como taquicardia e hipotensión. Estos síntomas aparecen cuando el sangrado supera los 1000 mL.

La coagulopatía por consumo es una consecuencia, no una causa. Se divide en dos etapas: durante la primera en la microvasculatura se depositan trombos fibrinoplaquetarios que provocan daño isquémico multiorgánico. En la segunda el agotamiento por consumo de los factores de coagulación, de las plaquetas y la degeneración de la fibrina conducen a la coagulación intravascular diseminada con hemorragias múltiples y descompensación hemodinámica.⁴³ La coagulación intravascular diseminada nunca es primaria, siempre responde a un factor desencadenante; por lo tanto, el tratamiento deberá dirigirse a la causa que la originó, complementado por el aporte de los factores de coagulación y plaquetas consumidas.



Coriocarcinoma

Es la aparición más agresiva de la enfermedad trofoblástica gestacional. Son factores de riesgo la multiparidad y la edad materna mayor de 45 años. Existe un infradiagnóstico de este padecimiento como responsable de hemorragia posparto secundaria, debido a la necesidad de confirmación histológica;⁴⁴ su incidencia se estima en un caso por cada 50,000 nacimientos.⁴⁵

El coriocarcinoma intraplacentario es una neoplasia rara y muy agresiva que se diagnostica en el momento del parto. La mayoría de las pacientes con coriocarcinoma tiene sangrado vaginal durante semanas o meses posparto debido a la metástasis uterina. El 60-87% de las pacientes tiene metástasis en el momento del diagnóstico (uterinas, pulmonares o hepáticas). El tratamiento de esta enfermedad es con quimioterapia sistémica después del legrado evacuador,⁴¹ y el seguimiento mediante la vigilancia seriada de la β -HCG para el diagnóstico temprano de enfermedad metastásica, si la hubiera.⁴⁶

Malformaciones vasculares uterinas

Se pueden clasificar en congénitas o adquiridas y tratarse realmente de malformaciones arteriovenosas, fístulas o pseudoaneurismas.⁴⁷

A. Malformaciones congénitas. Resultan del desarrollo embrionario anormal de estructuras vasculares primitivas, lo que se traduce en dilataciones y comunicaciones arteriovenosas anómalas. Se trata de múltiples arterias alimenticias, un ovillo intermedio de vasos con características histológicas de arterias y venas, y numerosas venas de drenaje.^{47,48}

Las malformaciones arteriovenosas congénitas representan solo 1% de las hemorragias

posparto. El diagnóstico es, frecuentemente, histológico; por tanto, es posterior al estudio anatomopatológico de la pieza de histerectomía, o si en el curso de un sangrado incoercible con la paciente hemodinámicamente estable se dispone de radiología intervencionista para embolización vascular.⁴⁹

B. Malformaciones adquiridas. Invariablemente se producen por la lesión traumática del lecho vascular. Debe sospecharse un pseudoaneurisma ante una HPP secundaria resistente al tratamiento. Esta complicación consiste en la colección extraluminal de sangre con flujo arterial a través de un defecto en la pared vascular. Cuando se lesiona una arteria uterina la acumulación de sangre en el espacio perivascular diseca los tejidos adyacentes y origina el pseudoaneurisma.⁴⁹ Si se rompe, produce una hemorragia profusa. Este sangrado puede ser intermitente porque los propios límites de la malformación vascular actúan como válvulas. Se diferencia de un aneurisma en que no participan las tres capas de la pared vascular, el pseudoaneurisma está contenido solo por el tejido conectivo circundante.

Se relaciona con la existencia de un traumatismo previo, frecuentemente una cesárea con dilatación avanzada o un legrado por retención de restos placentarios.

La sospecha clínica es muy complicada debido a su baja incidencia. Aunque la angiografía sigue siendo el patrón de referencia en el diagnóstico, la ultrasonografía con Doppler es una herramienta válida y no invasiva para su confirmación.⁵⁰ Puede observarse una formación paracervical con flujo multidireccional, alta velocidad y bajo índice de pulsatilidad y resistencia.

El tratamiento depende del estado hemodinámico de la paciente; en caso de ser inestable la única vía de tratamiento es la histerectomía. Si

la paciente permanece estable y se dispone de radiología intervencionista puede hacerse una embolización selectiva. Un paso intermedio, con la intención de ganar tiempo, puede ser la colocación de un balón intrauterino, con el aumento de la presión se colapsa la malformación vascular y cede el sangrado.⁵¹

Prevención de la hemorragia posparto secundaria

En múltiples estudios se han sugerido diferentes aptitudes diagnóstico-terapéuticas como parte de la atención prenatal de rutina, con el fin de disminuir la incidencia de la hemorragia posparto secundaria; entre ellas está la exploración y legrado de la cavidad uterina posparto, la aspiración, el control ecográfico sistemático e, incluso, la cobertura antibiótica profiláctica. Sin embargo, la evidencia no sólo ha demostrado que ninguna de estas medidas es ineficaz para disminuir significativamente la incidencia de hemorragia posparto secundaria, sino que, además, muchas de ellas se asocian con complicaciones importantes e incremento innecesario de los recursos y gasto en salud.⁸

La hemorragia posparto secundaria puede, en ocasiones, ser un suceso recurrente, en particular cuando su origen se debe a la retención de restos placentarios. En estos casos es posible que la planificación prenatal y postnatal reduzca la morbilidad por hemorragia puerperal.⁵²

CONCLUSIÓN

La hemorragia posparto secundaria rara vez amenaza la vida de la mujer pero, en ocasiones, sí puede afectarla seriamente, cuando ocurre así suele deberse a padecimientos poco frecuentes y conocidos. En estas últimas es prioritario el diagnóstico temprano junto con el tratamiento multidisciplinario.

REFERENCIAS

1. King PA, Duthie SJ, Dong ZG, Ma HK. Secondary postpartum haemorrhage. *Aust N Z J Obstet Gynaecol.* 1989;29(4):394-8.
2. WHO guidelines for the management of postpartum haemorrhage and retained placenta. 2009 (Citado 21/01/2014) Disponible en: http://apps.who.int/iris/bitstream/10665/44171/1/9789241598514_eng.pdf?ua=1
3. Alexander J, Thomas P, Sanghera J. Treatments for secondary postpartum haemorrhage. *Cochrane Database Syst Rev.* 2002;(Citado 30/5/2014). Disponible en: <http://summaries.cochrane.org/es/CD002867/tratamientos-para-la-hemorragia-posparto-secundaria>.
4. Hoveyda F, MacKenzie IZ. Secondary postpartum haemorrhage: incidence, morbidity and current management. *BJOG.* 2001;108(9):927-30.
5. Sang Wook Y, Jae Hong A. Secondary postpartum hemorrhage due to a pseudoaneurysm rupture at the fundal area of the uterus: a case treated with selective uterine arterial embolization. *Fertility and Sterility.* 2010;93(6):2048-2049.
6. Dossou M, Debost-Légrand A, Déchelotte P, Lémery D, Venditelli F. Severe secondary postpartum hemorrhage: A historical cohort. *Birth.* 2015;42(2):149-55.
7. Álvarez-Silvares E, García-Lavandeira S, Rubio-Cid P. Factores de riesgo de la evolución de la hemorragia posparto a hemorragia posparto severa: estudio de casos y controles. *Ginecol Obstet Mex* 2015;83(07):437-446.
8. Aiken CEM, Mehaseb MK, Prentice A. Secondary postpartum haemorrhage. *Fetal and Maternal Medicine Review* 2012;23:1-14
9. Weydert JA, Benda JA. Subinvolution of the placental site as an anatomic cause of postpartum uterine bleeding: a review. *Arch Pathol Lab Med* 2006; 130:1538-542.
10. Lamont RF, Sobel JD, Kusanovic JP, Vaisbuch E, Mazaki-Tovi S, Kim SK et al. Current debate on the use of antibiotic prophylaxis for caesarean section. *BJOG* 2011;118:193-201.
11. Mak P, Wicherek L, Suder P, Dubin A, Banas T, Kaim I, et al. Analysis of free hemoglobin level and hemoglobin peptides from human puerperal uterine secretions. *J Soc Gynecol Investig* 2006;13:285-891.
12. Smaill F, Hofmeyr GJ. Antibiotic prophylaxis for cesarean section. *Cochrane Database Syst Rev* 2002(3): CD000933.
13. Faro, S. Postpartum endometritis. *Clin Perinatol.* 2005;32:803-814.
14. Mackeen AD, Packard RE, Ota E, Speer L. Antibiotic regimens for postpartum endometritis. *Cochrane Database of Systematic Reviews* 2015, Issue 2. Art. No.: CD001067. DOI: 10.1002/14651858.CD001067.pub3
15. Khong TY, Khong TK. "Delayed postpartum hemorrhage: a morphologic study of causes and their relation to other pregnancy disorders," *Obstetrics and Gynecology* 1993;82(1):17-22.



16. Endler M, Saltvedt S, Cnattingius S, Stephansson O, Wikstrom AK. Retained placenta is associated with pre-eclampsia, stillbirth, giving birth to a small-for-gestational-age infant, and spontaneous preterm birth: a national register-based study. *BJOG*.2014;121(12):1462-70.
17. Van den Bosch T, Daemen A, Van Schoubroeck D, Pochet N, De Moor B, Timmerman D. Occurrence and outcome of residual trophoblastic tissue: a prospective study. *J Ultrasound Med* 2008;27(3):357-361.
18. Matijevic R, Knezevic M, Grgic O, Zlodi-Hrsak L. Diagnostic accuracy of sonographic and clinical parameters in the prediction of retained products of conception. *J Ultrasound Med* 2009;28(3):295-299.
19. Sellmyer MA, Desser TS, Maturen KE, Jeffrey RB Jr, Kamaya A. Physiologic, histologic, and imaging features of retained products of conception. *Radiographics* 2013;33(3):781-96.
20. Atri M, Rao A, Boylan C, Rasty G, Gerber D. Best predictors of grayscale ultrasound combined with color Doppler in the diagnosis of retained products of conception. *J Clin Ultrasound* 2011;39(3):122-127.
21. Alonso Pacheco A, Rodrigo Olmedo M, Larracochea Barrionuevo J, González de Gor Crooke R. Hysteroscopia en el tratamiento de los pólipos placentarios. *Prog Obstet Ginecol*. 2013;56:164-8.
22. Dankert T, Vleugels M. Hysteroscopic resection of retained placental tissue: a feasibility study. *Gynecol Surg*. 2008;5:121-4.
23. Rein DT, Schmidt T, Hes AP, Volkmer A, Schöndorf T, Breidenbach M. Hysteroscopic management of residual trophoblastic tissue is superior to ultrasound-guided curettage. *J Minim Invasive Gynecol*.2011;18(6):774-8.
24. Ober WB, Grady HG. Subinvolución del sitio placentario. *Bull NY Acad Med*.1961;37:713-30.
25. Petrovich I, Beatty M, Jeffrey RB, Heerema-McKenney A. Subinvolution of the placental site. *J Ultrasound Med*. 2009;28(8):1115-9.
26. Allahdin S, Voigt S, HTWE TT. Management of placenta praevia and accreta. *J Obstet Gynaecol*. 2011;31:1-6.
27. Belfort MA. Placenta accreta. Committee Society for Maternal-Fetal Medicine. *Am J Obstet Gynecol*. 2010;203:430-9.
28. Morato A, Costa J, Morillas B, Grima M, Cos R, Corona M, Canet, Y. Tratamiento conservador del acretismo placentario. *Prog Obst Ginecol* 2012; 55(8):393-398.
29. Timmermans S, Van Hof AC, Duvekot JJ. Conservative management of abnormally invasive placentation. *Obstet Gynecol Surv*.2007;62(8):529-39.
30. Sentilhes L, Ambroselli C, Kayem G, Provansal M, Fernández H, Perrotin F, Winer N, Pierre F, Benachi A, Dreyfus M, Bauville E. Maternal outcome after conservative treatment of placenta accreta. *Obstet Gynecol*.2010;115(3):526-34.
31. Qidwai IG, Caughey AB, Jacoby AF. Obstetric outcomes in women with sonographically identified uterine leiomyomata. *Obstet Gynecol* 2006;107:376-382.
32. Milenkovic M, Khan J. Inversion of the uterus: a serious complication at childbirth. *Acta Obstet Gynecol Scand*. 2005;84:95-6.
33. Bromely B, Pitcher BL, Klapholz H, Lichter E, Benacerraf BR. Sonographic appearance of uterine scar dehiscence. *Int J Gynecol Obstet* 1995;51:53-56.
34. Pollio F, Staibano S, De Falco M, Buonocore U, De Rosa G, Di Lieto A. Severe secondary postpartum hemorrhage 3 weeks after cesarean section: alternative etiologies of uterine scar non-union. *J Obstet Gynaecol Res* 2007; 33:360-62.
35. Nanda S, Singhal S, Sharma D, Sood M, Singhal SK. Non-union of uterine incision: a rare cause of secondary postpartum haemorrhage: a report of 2 cases. *Aust N Z J Obstet Gynaecol* 1997;37:475-76.
36. Salomon C, Collis RE, Collins PW. Haemostatic monitoring during postpartum haemorrhage and implications for management. *British Journal of Anaesthesia* 2012;109(6):851-63.
37. Merino P, Zúñiga P, Carvajal C, Mezano D. Manejo intraparto de embarazadas con trastornos hereditarios de la coagulación. *Rev Chil Obstet Ginecol* 2006;71(1):47-56.
38. Altisent C. Coagulopatías congénitas y gestación. Cap 8. En: Ramón Salinas i Argente (ed): *Abordaje práctico de las alteraciones hematológicas en la mujer embarazada y en el neonato*. 1ªEd. Madrid, España. Acción Médica SA, 2004;115-132.
39. Shabazi S, Moghaddam-Banaem L, Ekhtesari F, Ala A. Impact of inherited bleeding disorders on pregnancy and postpartum hemorrhage. *Blood Coagulation and Fibrinolysis*, 2012;23 (7):603-607.
40. James H, Kouides A, Abdul-Kadir, Edlund M, Federici B, Halimeh S, Kamphuisen W, Konkle A, Martínez Pérez O, Claire C, Peyvandi F, Winikoff R. Von Willebrand disease and other bleeding disorders in women: consensus on diagnosis and management from an international expert panel. *Am J Obstet and Gynecol* 2009;201(1):12.e1 - 8.
41. Greer IA, Lowe GDO, Walker JJ, Forbes CD. Haemorrhagic problems in obstetrics and gynaecology in patients with congenital coagulopathies. *Br J Obstet Gynaecol*. 1991;98(9):909-918.
42. Muñoz J, Schering J, Lambing A, Neal S, Goyert G, M. Green P, Hanbali A, Raman S, Kuriakose P. The dilemma of inherited dysfibrinogenemia during pregnancy. *Blood Coagul and Fibrinolysis*, 2012;23(8):775-7.
43. Malvino E, Eisele G, Dono J, Amanzi P, Martínez M. Evaluación de las coagulopatías por consumo asociadas con las hemorragias obstétricas graves. *Clin Invest Gin Obstet*. 2010;37(6):233-238.
44. Nugent D, Hassadia A, Everard J, W. Hancock BW, Tidy JA. Postpartum Choriocarcinoma presentation, management and survival. *J Reprod Med* 2006; 51(10):819-24.
45. Dobson LS, Gillespie AM, Coleman RE, Hancock BW. The presentation and management of postpartum choriocarcinoma. *Br J Cancer* 1999;79(9-10): 1531-1533.

46. Arias Henningsen AK, Leth Maroun L, Havsteen H, Svare J. Massive fetomaternal hemorrhage caused by intraplacental choriocarcinoma: A case report. Case report in Medicine. 2010, Article ID 767218, doi: 10.1155/2010/767218.
47. Vijayakumar A, Srinivas A, Chandrashekar BM, Vijayakumar A. Uterine vascular lesions. Rev Obstet Gynecol. 2013;6(2):69-79
48. Machado LEL, Raga F, Chagas K, Bonilla F, Castillo JC, Bonilla-Musoles F. La malformación arteriovenosa uterina. Una lesión más frecuente y grave de lo sospechado. Prog Obstet Ginecol, 2010;53(1):10-17.
49. Chitra TV, Seetha P. Pseudoaneurysm of uterine artery: a rare cause of secondary postpartum hemorrhage. The Journal of Obstetrics and Gynecology of India. 2011;61(6):641-644.
50. Lacunza Paredes RO. Malformación arteriovenosa uterine, como causa poco frecuente de hemorragia uterina anormal. Rev Peru Ginecol Obstet. 2013;59:203-206.
51. Abu-Ghazza O, Hayes K. Vascular malformations in relation to obstetrics and gynaecology diagnosis and treatment. The Obstetrician Gynaecologist 2010,12:87-93.
52. Mongelli M. Secondary post-partum haemorrhage: a recurrent condition? Clin Exp Obstet Gynecol 1992;19: 97.

AVISO PARA LOS AUTORES

Ginecología y Obstetricia de México tiene una nueva plataforma de gestión para envío de artículos. En: www.revisionpor pares.com podrá inscribirse en nuestra base de datos administrada por el sistema *Open Journal Systems (OJS)* que ofrece las siguientes ventajas para los autores:

- Subir sus artículos directamente al sistema.
- Conocer, en cualquier momento, el estado de los artículos enviados, es decir, si ya fueron asignados a un revisor, aceptados con o sin cambios, o rechazados.
- Participar en el proceso editorial corrigiendo y modificando sus artículos hasta su aceptación final.