



Cáncer de ovario con metástasis a piel. Reporte de un caso y revisión de la bibliografía

Valdespino-Castillo V,¹ Rivera-Hernández M, Maytorena-Córdova G,³ Cota-Vizcarra A,¹ Blas-Hernández P,⁴ Valdespino-Gómez V⁵

Resumen

ANTECEDENTES: en 80% de las ocasiones el cáncer de ovario epitelial se diagnostica en etapas III y IV, la recurrencia locoregional es una característica frecuente en esta neoplasia maligna. La mortalidad asociada es una de las más importantes de todas las neoplasias malignas en la mujer, en todo el mundo.

OBJETIVO: documentar las metástasis de cáncer de ovario a piel, la incidencia, presentación clínica, y pronóstico.

CASO CLÍNICO: paciente de 67 años, con un carcinoma seroso papilar etapa IIIC de ovario; se efectuaron cirugía óptima y cuatro ciclos de quimioterapia (carboplatino y paclitaxel), con 21 meses de intervalo libre de enfermedad. La paciente tenía: pápulas y nódulos inexplicables en la piel del abdomen y las piernas. La biopsia incisional documentó la recaída a la piel, sin otro sitio de metástasis a distancia. La paciente recibió tratamiento sistémico paliativo.

CONCLUSIONES: las metástasis cutáneas de cáncer de ovario tienen una presentación clínica pleomórfica y distribución amplia en todo el organismo, con frecuencia afectan la región abdominal o torácica; las metástasis cutáneas de ovario tienen una expectativa de vida limitada, a pesar del tratamiento sistémico.

PALABRAS CLAVE: metástasis a la piel, cáncer de ovario.

Ginecol Obstet Mex. 2017 Jun;85(6):391-395.

Ovarian cancer with skin metastases. A case report and literature review

Valdespino-Castillo V,¹ Rivera-Hernández M, Maytorena-Córdova G,³ Cota-Vizcarra A,¹ Blas-Hernández P,⁴ Valdespino-Gómez V⁵

Abstract

BACKGROUND: 80% of the cases of epithelial ovarian cancer are diagnosed in stages III and IV, locoregional recurrence is a frequent feature of this malignant neoplasm. Associated mortality is one of the most important of all malignant neoplasms in women, all over the world.

¹ Cirujano oncólogo, servicio de Oncología ginecológica.

² Anatomopatóloga, servicio de Patología.

³ Jefe del servicio de Oncología ginecológica.

⁴ Residente de oncología ginecológica.

⁵ Profesor investigador, Universidad Autónoma Metropolitana, Xochimilco, Ciudad de México.

Hospital de Ginecoobstetricia 4, Instituto Mexicano del Seguro Social, Ciudad de México.

Recibido: marzo 2017

Aceptado: abril 2017

Correspondencia

Dr. Víctor Valdespino Gómez
edvaldespinocg@yahoo.com

Este artículo debe citarse como

Valdespino-Castillo V, Rivera-Hernández M, Maytorena-Córdova G, Cota-Vizcarra A, Blas-Hernández P, Valdespino-Gómez V. Cáncer de ovario con metástasis a piel. Reporte de un caso y revisión de la bibliografía. Ginecol Obstet Mex. 2017 junio;(6):391-395.

OBJECTIVE: To document the metastasis of ovarian cancer to skin, incidence, clinical presentation, and prognosis.

CLINICAL CASE: 67-year-old patient with papillary serous carcinoma stage IIIc of ovary; Optimal surgery and four cycles of chemotherapy (carboplatin and paclitaxel) were performed, with a 21-month disease-free interval. The patient had unexplained papules and nodules on the skin of the abdomen and legs. Incisional biopsy documented relapse to the skin, with no other site of distant metastases. The patient received systemic palliative treatment.

CONCLUSIONS: Cutaneous metastases from ovarian cancer have a pleomorphic clinical presentation and widespread distribution throughout the body, often affecting the abdominal or thoracic region; cutaneous ovarian metastases imply a limited life expectancy, despite systemic treatment.

KEY WORDS: Skin metastases; Ovarian cancer

¹ Cirujano oncólogo, servicio de Oncología ginecológica.

² Anatomopatóloga, servicio de Patología.

³ Jefe del servicio de Oncología ginecológica.

⁴ Residente de oncología ginecológica.

⁵ Profesor investigador, Universidad Autónoma Metropolitana, Xochimilco, Ciudad de México.

Hospital de Ginecoobstetricia 4, Instituto Mexicano del Seguro Social, Ciudad de México.

Correspondence

Dr. Víctor Valdespino Gómez
edvaldespinocg@yahoo.com

ANTECEDENTES

En 80% de los casos el cáncer epitelial de ovario se manifiesta en etapas avanzadas. El 90% de los cánceres de ovario son epiteliales y se identifican cinco subtipos histopatológicos: 1) carcinoma seroso de alto grado (70%), 2) carcinoma seroso de bajo grado (menos del 5%), 3) carcinoma mucinoso (3%), 4) carcinoma endometriode (10%) y 5) carcinoma de células claras (10%).¹ Las metástasis a la piel del cáncer de ovario suceden en 3.5 a 5% de los casos. El patrón de progresión de la enfermedad es transcelómico, ganglionar y hematógeno. Después de la progresión clínica locorregional, los sitios de metástasis a distancia frecuentes son: hígado, pleura, pulmón, y ganglionar a distancia.^{2,3} Las metástasis a la piel son un evento poco frecuente y con presentaciones pleomórficas en topografía y en el patrón de lesiones cutáneas.³ Las lesiones cutáneas en pacientes oncológicos no necesariamente son malignas, por el contrario hay lesiones clínicas dermatológicas en cáncer de ovario y en otras neoplasias malignas que deben descartarse,

como: acantosis nigricans, fenómeno de Raynaud, esclerodermia, dermatomiositis, fascitis plantar e, incluso, enfermedades infecciosas, como eventos paraneoplásicos algunas veces.

Las metástasis cutáneas del cáncer de ovario son más frecuentes en la pared abdominal, en cicatrices de heridas quirúrgicas de laparotomía o laparoscopia, cicatrices que ocuparon drenajes de los puertos quirúrgicos y catéteres.^{4,5} El patrón morfológico de las metástasis a la piel de carcinomas sólidos se caracteriza por: máculas, nódulos, pápulas, aislados o confluentes; con frecuencia son heterogéneos, donde una o más lesiones pueden ser las predominantes, de color rosado a violáceo, aunque el color puede variar en el mismo paciente.⁶ Pueden manifestarse como placas eritematosas en las cicatrices quirúrgicas o como lesiones de aspecto inflamatorio.⁶ Otra forma de presentación clínica es el "nódulo de la hermana María José", lesiones periumbilicales con metástasis cutáneas. Es difícil establecer el diagnóstico de metástasis a la piel de un carcinoma sólido; es frecuente



que se confundan con lesiones infecciosas o inflamatorias, hasta que se realiza una biopsia excisional o por medio de histopatología establecer el diagnóstico correcto.⁷ Las lesiones cutáneas no neoplásicas pueden aparecer en carcinomas sólidos, aparentemente controlados, y confundirse con progresión cutánea de la enfermedad.

Las metástasis cutáneas son un proceso poco frecuente comparado con el resto de las metástasis. Su incidencia se calcula entre 0.7-9% de los pacientes con cáncer.^{8,9} Cuando se manifiesta casi siempre se trata de un tumor en estadio avanzado.¹⁰ El caso aquí comunicado corresponde a una metástasis metacrónica, posterior a cirugía y quimioterapia, después de 21 meses de intervalo libre de progresión.

CASO CLÍNICO

Paciente de 67 años de edad, con diagnóstico de carcinoma seroso papilar, etapa IIIC a la que se operó y administró quimioterapia coadyuvante en un contexto de cirugía óptima y cuatro ciclos de paclitaxel y carboplatino. La intervención quirúrgica se efectuó en abril de 2014 y el tratamiento sistémico concluyó en octubre del mismo año; 21 meses después de terminado el tratamiento y haber permanecido en vigilancia, le aparecieron lesiones máculo-papulares eritematosas en el abdomen y la pelvis (**Figuras 1 y 2**). La biopsia de piel demostró la metástasis de carcinoma papilar seroso. Con la confirmación histopatológica se envió al servicio de Oncología médica para tratamiento paliativo (**Figuras 3 y 4**).

Al momento de aparición de la dermatosis, los principales síntomas de la paciente eran: ardor y prurito en el área de las lesiones. Recibió tratamiento dermatológico sintomático, sin éxito, en la actualidad permanece en tratamiento sistémico.

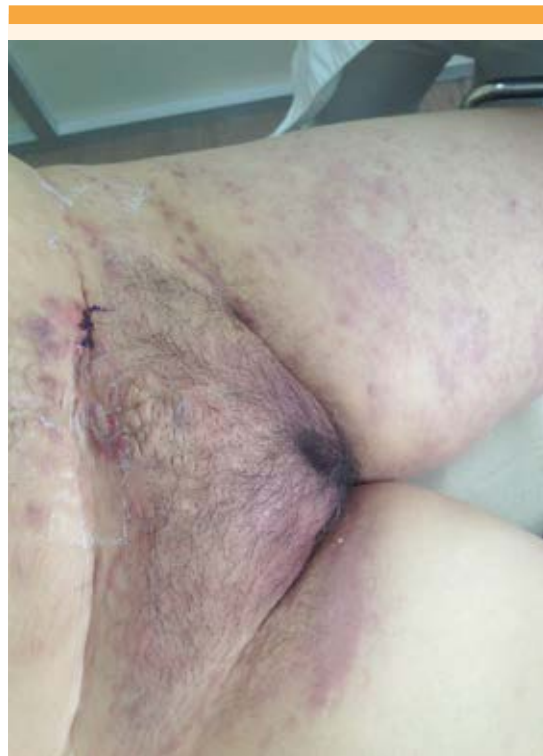

Figura 1. Combinación de máculas, nódulos y pápulas en grupos y aisladas en el abdomen, pubis y ambos miembros pélvicos, se aprecia el edema de la piel.

DISCUSIÓN

Las neoplasias malignas que más frecuencia tienen metástasis a la piel son las del ovario y la mama en mujeres; pulmón y esófago en hombres. Hay series que reportan: mama, riñón, pulmón y ovario.^{2,11}

Las metástasis a la piel del cáncer de ovario más frecuentes son las de neoplasias epiteliales, y pueden ser: carcinomas serosos, endometrioides, mucinosos y de células claras. Las metástasis a la piel del carcinoma de ovario suelen manifestarse como un grupo de pápulas-máculas o nódulos en el abdomen y tórax, como sucedió en el caso aquí reportado. El 12% de las lesiones se manifiestan en las extremidades. La mayor

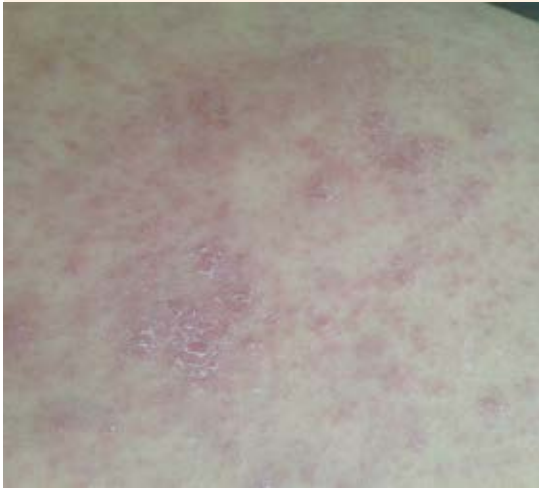

Figura 2. Nódulos y pápulas confluentes eritematosos y violáceos sobre la cara anterior de la pierna izquierda.

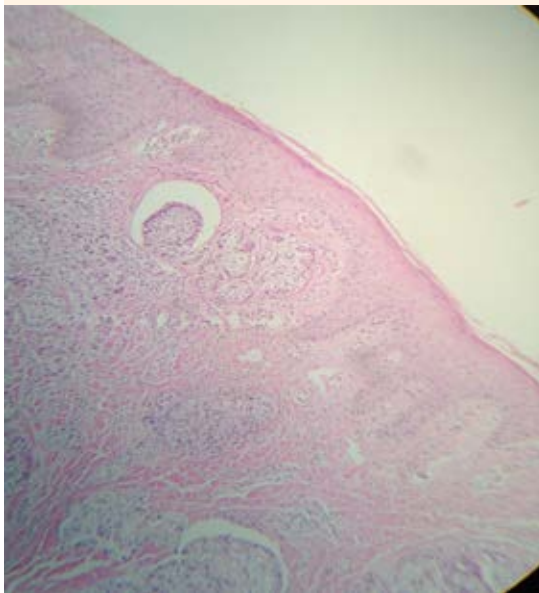


Figura 3. Nidos compactos de células neoplásicas rodeadas por un espacio claro de retracción estromal que infiltra la dermis superficial.

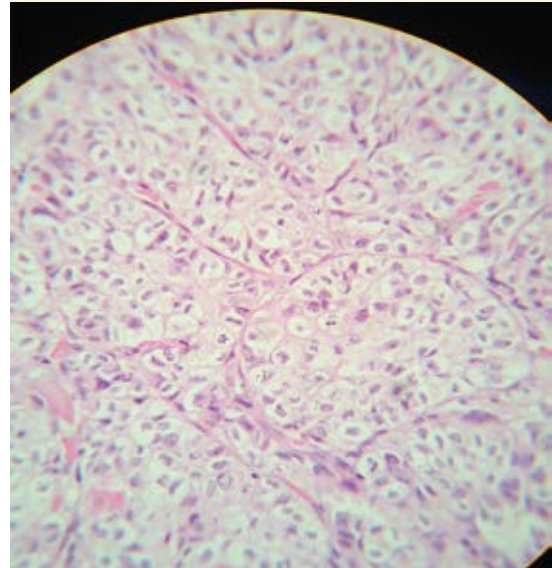


Figura 4. Células neoplásicas dispuestas en nidos, citoplasma granular, núcleo prominente y figuras mitóticas atípicas.

parte de las recaídas a la piel aparece en sitios cercanos al origen del tumor primario, como la pared abdominal, como sucedió en el caso aquí comunicado.^{3,11}

Otras formas de presentación clínica de metástasis de ovario a la piel incluyen: lesiones herpetiformes, lesiones numulares eritematosas, o una combinación de éstas.^{10,11}

Los síndromes paraneoplásicos con expresión cutánea son una condición clínica a considerar para descartar metástasis cutáneas en cáncer de ovario y en muchas otras neoplasias malignas que deben evaluarse mediante histopatología para diagnóstico y tratamiento adecuado. Las metástasis a piel de carcinoma de ovario tienen una expectativa de vida limitada y un pronóstico malo para las pacientes.¹² Este reporte hace referencia a un caso en su primera recaída, pero puede presentarse posterior a la primera



recaída de la enfermedad del ovario en la piel. Esto muestra un espectro amplio en la aparición de la enfermedad cutánea metastásica. Ante la sospecha de metástasis a la piel de enfermedades malignas la valoración clínica de un dermatólogo es valiosa, aunque la biopsia de la lesión sospechosa es la que conducirá a establecer el diagnóstico de certeza y ofrecer el tratamiento paliativo específico a las pacientes.¹³ La supervivencia reportada posterior a la confirmación histopatológica de metástasis cutáneas de ovario con tratamiento es de 4 a 9 meses.^{14,15} Charalampidis reportó dos casos de metástasis a la piel de cáncer de ovario; sin embargo, el diagnóstico se estableció por biopsia con aguja delgada e inmunotinciones, procedimiento que no se efectúa en nuestro centro porque aquí se practica la biopsia incisional ante lesiones sospechosas de recaída.¹⁵

CONCLUSIONES

Las metástasis cutáneas de cáncer de ovario tienen una manifestación clínica pleomórfica y una distribución amplia en todo el cuerpo. Con frecuencia afectan la región abdominal o torácica; las metástasis cutáneas de ovario tienen una expectativa de vida limitada, a pesar del tratamiento sistémico.⁹ Las lesiones inexplicables en la piel deben considerarse susceptibles de biopsia para confirmar o descartar esta condición.^{14,15} La topografía de presentación de las metástasis a la piel de este caso corresponde con lo reportado en la bibliografía.

REFERENCIAS

1. Prat J. Ovarian carcinomas: five distinct diseases with different origins, genetic alterations, and clinicopathological features. *Virchows Arch.* 2012; 460, 237–249. doi: 10.1007/s00428-012-1203-5.
2. Cormio G, Capotorto M, Di Vagno G, Cazzolla A, Carriero C, Selvaggi L. Skin metastases in ovarian carcinoma: a report of nine cases and a review of the literature. *Gynecol Oncol.* 2003;90:682-685.
3. Krathen RA, Orengo IF, Rosen T. Cutaneous metastasis: a meta-analysis of data. *South Med J.* 2003;96:164-167.
4. Cheng B, Lu W, Xiaoyun W, YaXia C, Xie X. Extra-abdominal metastases from epithelial ovarian carcinoma: an analysis of 20 cases. *Int J Gynecol Cancer.* 2009;19:611-614.
5. Kim MK, Kim SH, Lee YY. Metastatic skin lesions on lower extremities in a patient with recurrent serous papillary ovarian carcinoma: a case report and literature review. *Cancer Res Treat.* 2012;44:142-145.
6. Scheinfeld N. A review of the cutaneous paraneoplastic associations and metastatic presentations of ovarian carcinoma. *Clin Exp Dermatol.* 2008;33:10-15.
7. Brownstein MH, Helwig EB. Metastatic tumors of the skin. *Cancer.* 1972;29:1298-1307.
8. Rose PG, Piver MS, Tsukada Y. Metastatic patterns in histologic variants of ovarian cancer. An autopsy study. *Cancer* 1989;64:1508-1513.
9. Gómez M, Martínez M, Martín M, López M, Faura C, Rodríguez M, Pérez L. Metástasis cutáneas de tumores sólidos. Estudio descriptivo retrospectivo. *Piel* 2014; 29:207-212. DOI: 10.1016/j.piel.2013.11.007
10. Heidi H, McDonald, BA, Moore M, Meffert J. Cutaneous metastases from adenocarcinoma of the ovary. *JAAD Case Rep.* 2016; 2: 406-407.
11. Cormio G, Rossi C, Cazzolla A, Resta L, Loverro G, Greco P, Selvaggi L. Distant metastases in ovarian carcinoma. *Int J Gynecol Cancer.* 2013; 2:125-129.
12. Miralles MJ, Mayol M., Moragón J, Amorós I. Metástasis cutánea de adenocarcinoma de ovario. *Actas Dermosifiliogr* 2001;92:412-414.
13. Martínez JJ, Corell V. Metástasis cutáneas de neoplasias internas. *Med Cutan Lat Am* 2009;37(3):117-129.
14. Fernández M, Parra V, Avilés J. Suárez R. Metástasis cutáneas de origen visceral. *Actas Dermosifiliogr* 2013;104:841-53. DOI: 10.1016/j.ad.2012.06.005.
15. Charalampidis C, Lampaki SP, Kioumis I, Pavlidis P. Fine-needle aspiration of skin metastasis in ovarian cancer-report of two cases and review of the literature. *Ann Transl Med.* 2016 Nov;4(22):447. doi: 10.21037/atm.2016.11.02