



Embarazo ectópico abdominal en una paciente hysterectomizada

Ectopic abdominal pregnancy in a patient hysterectomized.

Leyre Ruiz-Campo,¹ Cristina Abad-Rubio,² Mónica Hernández-Aragón,¹ Eva Sánchez-Lalana,³ Olivia Lafalla-Bernad,¹ Francisco Javier Pérez-Ruiz¹

Resumen

ANTECEDENTES: El embarazo ectópico abdominal es una alteración obstétrica poco frecuente, sobre todo en pacientes con antecedente de hysterectomía. Los síntomas suelen ser inespecíficos y el diagnóstico se retrasa por la baja sospecha clínica, con el subsiguiente aumento en la morbilidad y mortalidad materna.

CASO CLÍNICO: Paciente de 33 años, con antecedentes ginecoobstétricos de tres cesáreas e hysterectomía subtotal posparto por placenta acreta, que acudió al servicio médico por dolor abdominal y sangrado vaginal. En la ecografía se visualizó el saco gestacional con embrión de 12 + 4 semanas y latido cardíaco positivo. Se indicó laparotomía urgente por abdomen agudo y sospecha de embarazo ectópico abdominal; durante el procedimiento se evidenció el saco gestacional de 7 cm, adherido al colon sigmoide y al remanente cervical, con rotura sangrante hacia la cavidad abdominal que englobaba el anejo izquierdo. Se practicó resección del embarazo ectópico y anexectomía izquierda, en colaboración con el servicio de Cirugía general. El posoperatorio transcurrió sin incidentes y la paciente fue dada de alta satisfactoriamente.

CONCLUSIONES: Es importante incluir el embarazo ectópico en el diagnóstico diferencial de abdomen agudo, incluso en pacientes con antecedente de hysterectomía.

PALABRAS CLAVE: Embarazo ectópico; embarazo abdominal; hysterectomía.

Abstract

BACKGROUND: Abdominal ectopic pregnancy is a rare condition in obstetrics, especially if there is a history of hysterectomy. Symptoms are usually nonspecific and the diagnosis is often delayed by low clinical suspicion, with consequent increase in maternal morbi-mortality.

CLINICAL CASE: 33 year-old patient with 3 previous cesareans and subtotal hysterectomy postpartum for placenta accreta, referred by abdominal pain and vaginal bleeding. In the gynecological ultrasound, a gestational sac was visualized with an embryo according to 12 + 4 weeks, with positive heartbeat. Urgent laparotomy was indicated for acute abdomen and suspicion of abdominal ectopic pregnancy, showing a gestational sac of 7 centimeters adhered to sigma and cervical stump with a bleeding broken zone to abdominal cavity that enclosed left annex, reason why resection of ectopic gestation and left annexectomy was performed in collaboration with General Surgery Service. The postoperative period was without consequences and the patient was satisfactorily discharged.

CONCLUSIONS: It is important to include this entity within the differential diagnosis of acute abdomen women of childbearing age, even if a previous hysterectomy has been performed.

KEYWORDS: Ectopicpregnancy; Abdominal pregnancy; Hysterectomy.

¹ Facultativo especialista de Área del servicio de Obstetricia y Ginecología.

² Médico interno residente del servicio de Obstetricia y Ginecología.

³ Facultativo especialista de Área del servicio de Radiología. Hospital San Jorge, Huesca, España.

Recibido: septiembre 2017

Aceptado: julio 2018

Correspondencia

Leyre Ruiz Campo
leyrukamp@hotmail.com

Este artículo debe citarse como

Ruiz-Campo L, Abad-Rubio C, Hernández-Aragón M, Sánchez-Lalana E, Lafalla-Bernad O, Pérez-Ruiz FJ. Embarazo ectópico abdominal en una paciente hysterectomizada. Ginecol Obstet Mex. 2018 octubre;86(10):675-681. DOI: <https://doi.org/10.24245/gom.v86i10.1623>

ANTECEDENTES

El embarazo ectópico abdominal es una alteración obstétrica poco frecuente, sobre todo en pacientes con antecedente de histerectomía. Hasta la fecha existen 58 casos reportados en la bibliografía.¹⁻⁵

Enseguida se expone el caso de una paciente con antecedente de histerectomía abdominal 26 meses antes, enviada a la unidad hospitalaria por resultado positivo en la prueba de embarazo y un cuadro clínico de dolor abdominal agudo.

CASO CLÍNICO

Paciente de 33 años, admitida en el Hospital San Jorge (Huesca, España) por un cuadro de dolor abdominal difuso, de inicio súbito y sangrado similar al ciclo menstrual. Entre sus antecedentes ginecoobstétricos refirió tres cesáreas (cicatriz de laparotomía media infraumbilical) y en la última (hacia 26 meses) se practicó histerectomía subtotal por placenta acreta. Las constantes fisiológicas se encontraron dentro de los parámetros normales. A la exploración física se percibió el abdomen blando, depresible y doloroso a la palpación superficial. Los genitales externos sin alteraciones y mediante especuloscopia se visualizó sangrado similar al ciclo menstrual; el cuello uterino tenía apariencia normal. Durante el tacto vaginal, la movilización cervical fue dolorosa y no pudieron delimitarse las masas abdominales por defensa voluntaria de la paciente ante el dolor. La ecografía transvaginal reportó un saco gestacional con embrión único, líquido amniótico de 55 mm, acorde con 12 + 4 semanas de edad gestacional y latido cardíaco positivo. También se visualizó un remanente (muñón) cervical que no se continuaba con el saco gestacional. La valoración ultrasonográfica fue compleja debido a la coexistencia de coágulos adyacentes y líquido libre en la cavidad abdominal. **Figuras 1 y 2**

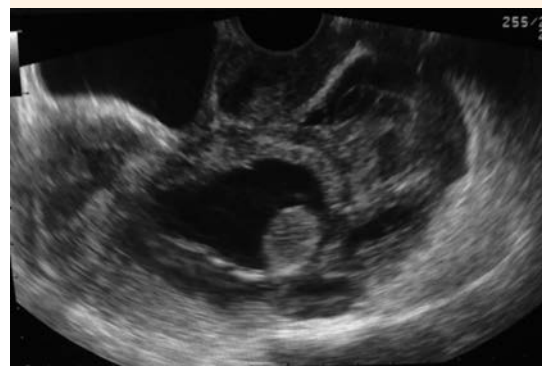

Figura 1. Ecografía transvaginal que muestra el remanente cervical adyacente al saco gestacional.

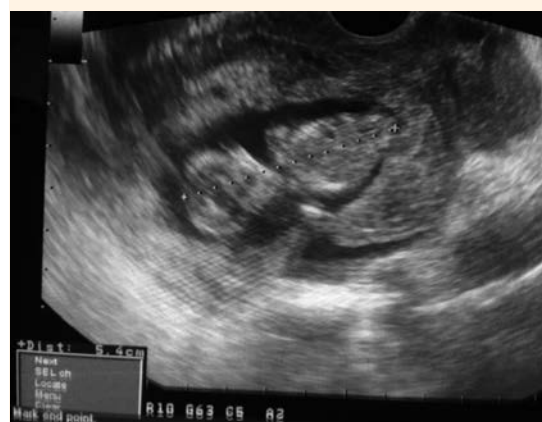

Figura 2. Ecografía transvaginal con embrión de 12 + 4 semanas de edad gestacional.

Los estudios analíticos de sangre (biometría, bioquímica y pruebas de coagulación) reportaron resultados normales, con valores de hemoglobina de 11.8 g/dL y hematocrito de 35%. La concentración de β -HCG fue de 57,270 mU/mL y la determinación del grupo sanguíneo: 0 positivo.

La tomografía abdominopélvica evidenció moderada cantidad de hemoperitoneo, de



localización perihepática y periesplénica en ambas goteras parietocólicas, líquido interasas y en la pelvis menor. El saco gestacional de 51 x 50 x 65 mm (AP x LL x CC) intraperitoneal, localizado en la pelvis central, hacia el lado izquierdo, craneal a la vejiga, entre esta última y el colon sigmoide. El saco se encontraba medial a los vasos ilíacos y al psoas, sin contacto con ellos. Se visualizó un contenido heterogéneo en el interior del saco, sin definirse claramente el feto. Había dilatación y sinuosidad de la vena ovárica izquierda hasta formar una red de vasos alrededor del saco, sugerente de placenta, en estrecho contacto con la porción más medial del colon sigmoide. **Figuras 3-6**

De acuerdo con los datos anteriores se indicó cirugía de urgencia mediante laparotomía media infraumbilical, en la cicatriz previa por sospecha de embarazo ectópico abdominal, en colaboración con el servicio de Cirugía General del hospital. Los hallazgos posoperatorios fueron: masa de 7 cm en el saco gestacional, íntimamente adherida al colon sigmoide. El saco tenía una zona pequeña de rotura sangrante (hemoperitoneo moderado). Englobado con el saco gestacional se encontraba el anejo izquierdo. Se observaron adherencias del saco gestacional

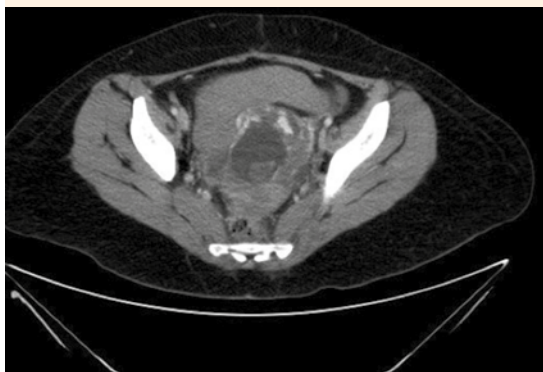

Figura 3. Tomografía abdominopélvica, corte axial, que evidencia un embrión dentro del saco gestacional.

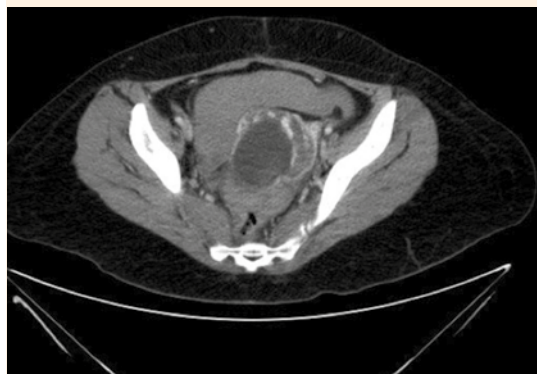

Figura 4. Tomografía abdominopélvica, corte axial, que muestra el saco gestacional en contacto con la porción medial de sigma.

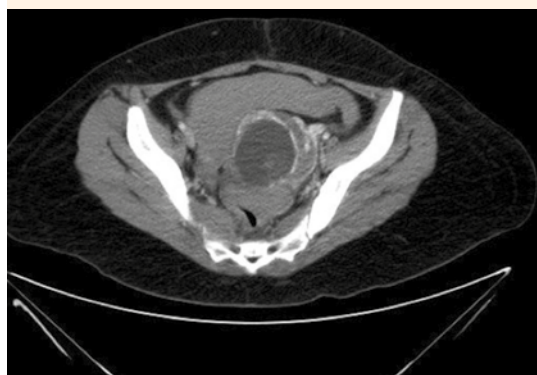

Figura 5. Tomografía abdominopélvica, corte axial, donde se observa moderada cantidad de hemoperitoneo.

con el remanente cervical poshisterectomía. La placenta estaba irrigada por el meso del colon sigmoide y vascularización anexial. El anejo derecho tenía adherencias en las asas intestinales y morfología normal. Escasas adherencias laxas intestinales. Después de la cirugía quedaron mínimos fragmentos coriales adheridos en el saco de Douglas, de 1-2 cm como límite máximo en total. **Figuras 7-10**

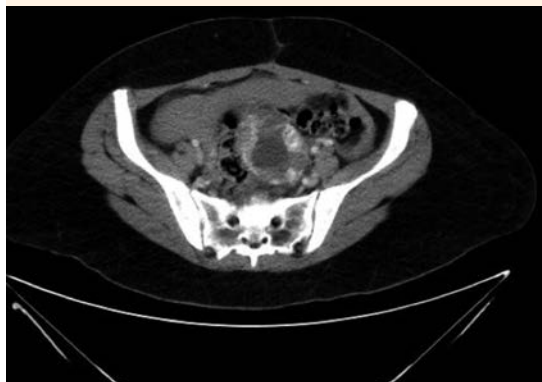


Figura 6. Tomografía abdominopélvica, corte axial, que muestra el volumen del saco gestacional (51 x 50 x 65 mm) en la pelvis central.

El posoperatorio inmediato transcurrió sin consecuencias y la paciente fue dada de alta al quinto día. Al siguiente día acudió al servicio de Urgencias por un cuadro de dolor lumbar intenso, de inicio súbito, tipo cólico, sin fiebre ni síntomas adicionales. La puñopercusión renal izquierda fue positiva. La ecografía abdominal reportó hidronefrosis izquierda III-IV, secundaria

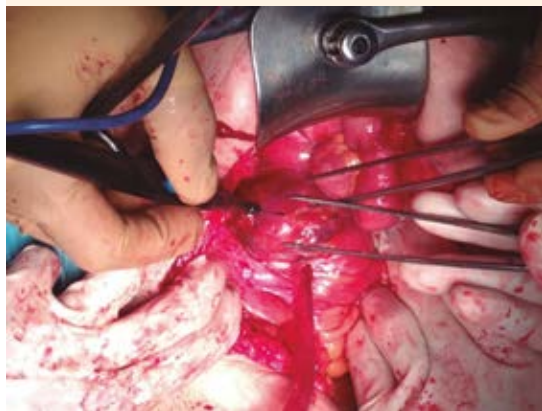


Figura 7. Laparotomía de urgencia. Se visualiza el saco gestacional.

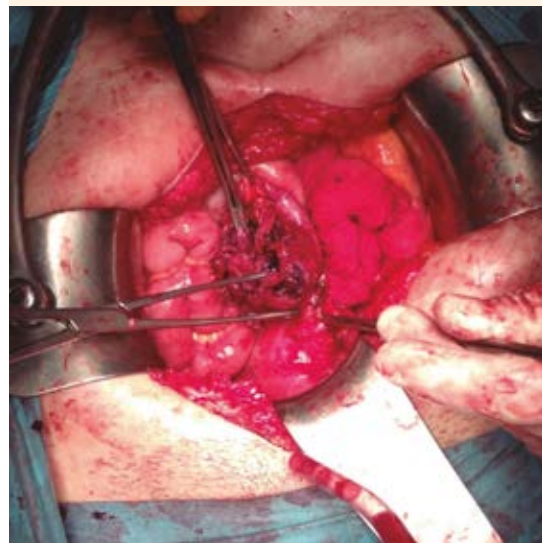


Figura 8. Laparotomía que evidencia la placenta adherida al meso intestinal.

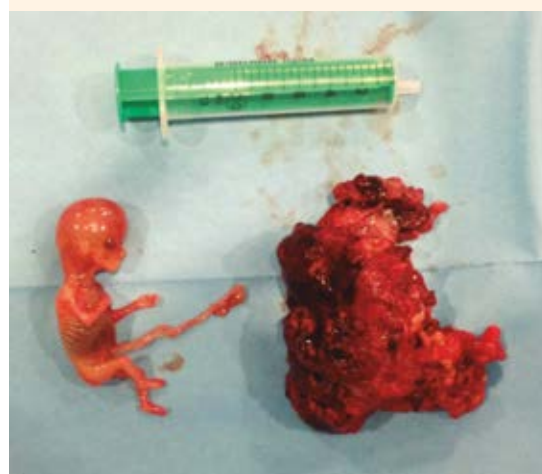

Figura 9. Embrión y placenta.

a uropatía obstructiva, por lo que se practicó nefrostomía izquierda de urgencia y se indicó estudio en diferido por parte del servicio de Urología.

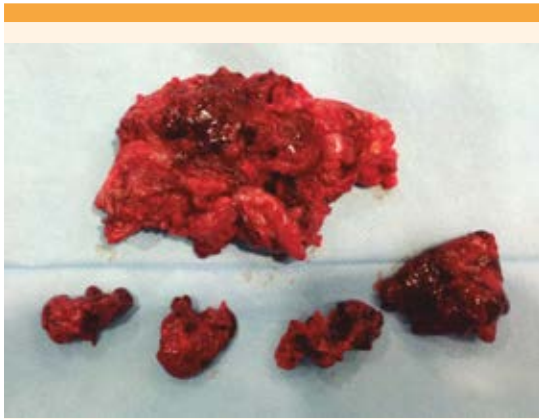


Figura 10. Restos placentarios.

El saco gestacional y el embrión se enviaron al servicio de Anatomía patológica, cuyo reporte informó: restos deciduocoriales y feto de aproximadamente 12-13 semanas. Se comprobó la coexistencia del anejo con trompa de Falopio y ovario. Además, en los cortes se identificó un segmento del uréter de 3.5 cm. El día 11 posquirúrgico ingresó, nuevamente, al servicio médico por fiebre de 38.6°C, dolor y enrojecimiento de la herida quirúrgica. A la exploración física se palpó induración de la herida, en el tercio inferior, con drenaje de material purulento. La tomografía abdominopélvica reportó hernia de Spiegel derecha, con asa de íleon terminal. Se realizó desbridamiento urgente de la herida quirúrgica y reparación de la pared abdominal con una malla.

Se llevaron a cabo estudios de control, seriados y ambulatorios. La determinación de β -HCG resultó negativa después de un mes de la cirugía. No se indicó tratamiento coadyuvante. Al finalizar el tratamiento indicado por el urólogo la paciente se envió a un centro hospitalario de tercer nivel para autotrasplante renal izquierdo, debido a una lesión ureteral extensa, no susceptible de cirugía mediante anastomosis término-terminal. El posoperatorio inmediato transcurrió sin contratiempos

y hasta ese momento dispusimos de información clínica por parte de la paciente.

DISCUSIÓN

El embarazo ectópico en pacientes con histerectomía es poco frecuente. El primero en describirlo fue Wendeler en 1895.^{2,3,4} Los síntomas clínicos suelen ser inespecíficos; la manifestación más frecuente es el dolor abdominal o pélvico en 85% de los casos. El 33% de las pacientes sufre náuseas, vómito, o ambos, y 26% expresa algún tipo de sangrado vaginal, como la paciente de este estudio.^{1,5} Algunas mujeres refieren, como síntomas iniciales, mastalgia, dispareunia o fiebre,⁵ aunque este cuadro clínico es menos frecuente en los casos descritos en la bibliografía.

Las manifestaciones pueden ser tempranas o tardías.³ De los casos publicados 31 corresponden a pacientes con signos y síntomas tempranos y 27 a tardíos (96 días después de la cirugía).⁶ En estos casos la fertilización in vitro ocurrió al momento de la intervención quirúrgica o se identificó líquido seminal en el conducto genital interno antes del procedimiento, lo que favoreció la fertilización del ovocito y la implantación ectópica posterior.^{5,7} Las pacientes que se intervendrán quirúrgicamente deben tomar medidas anticonceptivas antes del procedimiento o programar la fecha de la intervención en la primera fase del ciclo menstrual.⁷ El día de la operación se requiere la determinación de β HCG en orina.^{3,8}

Las manifestaciones tardías aparecen entre los cuatro meses posquirúrgicos y 12 años.² Para explicar el origen de este proceso se describen tres posibles mecanismos: 1) coexistencia de una fístula entre la vagina y el peritoneo (permite el paso del semen a la cavidad abdominal y favorece la fertilización de un ovocito).^{6,9} La aparición de estas fístulas puede producirse por hematomas durante el posoperatorio o infecciones en la cúpula vaginal después de la

cirugía);⁹ 2) prolapso de las trompas de Falopio en la vagina (en este caso se origina una comunicación vaginal-tubárica; tal mecanismo puede ocurrir en pacientes a quienes se practicó histerectomía vaginal. En este tipo de intervención, la localización de los anejos no se controla de forma directa; por tanto, puede producirse el prolapso, por la cercanía de los anejos con la cúpula vaginal. La peritonización adecuada de la cavidad abdominal puede prevenir este suceso)^{6,8} y 3) histerectomía subtotal, donde persiste un remanente cervical y el canal endocervical permanece permeable, lo que facilita el paso de los espermatozoides a la cavidad abdominal,⁵ como ocurrió en la paciente de este estudio. La histerectomía subtotal se practica en casos de urgencia posparto, donde además puede haber cierta dilatación cervical y favorecer la comunicación persistente entre la vagina y la cavidad abdominal.¹⁰ Cubrir el remanente cervical durante la intervención con peritoneo permite que ambas alteraciones permanezcan aisladas.⁶

La principal localización en las pacientes con manifestaciones tardías de embarazo ectópico después de la histerectomía es en las trompas de Falopio (62%).^{1,2,11} Esto sugiere que en las pacientes jóvenes que conservan los ovarios al momento de planificar la intervención quirúrgica, ésta debe efectuarse con doble salpingectomía para disminuir el riesgo de embarazo ectópico. Otras localizaciones de embarazo ectópico incluyen el ovario y la cavidad abdominal.

El embarazo ectópico poshisterectomía aumenta la morbilidad y mortalidad materna, sobre todo por el retraso en el diagnóstico, porque no representa una alteración que se considere parte del diagnóstico diferencial en estas pacientes y es así como sucede la rotura del embarazo, con el subsiguiente sangrado intra-abdominal.⁹ La tasa de mortalidad por embarazo ectópico en pacientes que conservan el útero es de 0.3%,

incluso aumenta a 7.4% en mujeres con antecedente de histerectomía.^{1,12}

El tratamiento del embarazo ectópico abdominal consiste en laparotomía; es importante considerar el requerimiento de trasfusión de hemoderivados, en caso de hemorragia obstétrica. Algunos estudios describen el acceso laparoscópico, siempre y cuando el diagnóstico se haya establecido oportunamente.¹³ Está reportado el caso de un embarazo viable luego de uno abdominal.¹⁴ Antes de evaluar la viabilidad fetal (semana 24) no se justifica la conducta expectante, pues supone alto riesgo para la paciente y escasa supervivencia para el feto.

El seguimiento de las pacientes se lleva a cabo mediante estudio ecográfico y determinaciones seriadas de β -HCG para comprobar la disminución de sus concentraciones. Algunos autores recomiendan la prescripción de metotrexato por vía sistémica como tratamiento coadyuvante.¹³

Si bien el embarazo ectópico abdominal en pacientes con antecedente de histerectomía es poco frecuente, debe tomarse en cuenta como parte del diagnóstico diferencial de cualquier mujer con cuadro clínico de abdomen agudo, edad fértil y que conserve los ovarios,^{2,3,11} debido a la importante repercusión en morbilidad y mortalidad, como se describió en la paciente de este estudio.

REFERENCIAS

1. Saad Aldin E, et al. Late post-hysterectomy ectopic pregnancy. *Emer Med Australas* 2012;24:239-43. <https://doi.org/10.1111/j.1742-6723.2012.01543.x>
2. Fylstra DL. Ectopic pregnancy after hysterectomy: a review and insight into etiology and prevention. *Fertil Steril* 2009;94(2):431-35. doi: <https://doi.org/10.1016/j.fertnstert.2009.03.039>
3. Sobczyk O, et al. Ectopic pregnancy 6 years after subtotal hysterectomy: A case report. *J Gynecol Obstet Hum Reprod* 2018;47(2):95-97. <https://doi.org/10.1016/j.jogoh.2017.11.007>



4. Wendeler P. Ein fall von tubenschwangerschaft nach exstirpatio uteri vaginalis. *Monatsschr Geburtsch Gynakol* 1895;2(Suppl):210.
5. Villegas E, et al. Tubal ectopic pregnancy two years after laparoscopic supracervical hysterectomy. *BMC Women's Health* 2014;14:69. <https://doi.org/10.1186/1472-6874-14-69>
6. Babikian S, et al. Ruptured ectopic pregnancy presenting 3 years after supracervical hysterectomy. *J Ultrasound Med* 2008;27(7):1087-90.
7. Brown WD, et al. Ectopic pregnancy after cesarean hysterectomy. *Obstet Gynecol* 2002;99(5 Pt 2):933-934.
8. Binder DS. Thirteen-week abdominal pregnancy after hysterectomy. *J Emerg Med*. 2003;25(2):159-161.
9. Barhate KP, et al. Sonographic diagnosis of ectopic pregnancy 2 years after total hysterectomy. *JCU* 2009;37(6):347-49. <https://doi.org/10.1002/jcu.20580>
10. Hitti E, et al. Rare cause of recurrent late post-hysterectomy ectopic pregnancy. *ANZJOG* 2010;50(3):303-4. <https://doi.org/10.1111/j.1479-828X.2010.01171.x>
11. Bansal S, et al. Is ectopic pregnancy possible after hysterectomy? *Fertil Steril* 2010;94(1):350.e5-7. doi: <https://doi.org/10.1016/j.fertnstert.2009.12.066>
12. Lehner R, et al. Ectopic pregnancy. *Arch Gynecol Obstet* 2000;263(3):87-92.
13. Documento de consenso: Embarazo ectópico. Sociedad Española Ginecología y Obstetricia. 2004 [en línea]. Dirección URL: <http://tomascabacas.com/documento-de-consenso-de-la-sociedad-espanola-de-ginecologia-y-obstetricia/>.
14. Jackson P, et al. A successful pregnancy following total hysterectomy. *Br J Obstet Gynaecol* 1980;87(5):353-355.

CITACIÓN ACTUAL

De acuerdo con las principales bases de datos y repositorios internacionales, la nueva forma de citación para publicaciones periódicas, digitales (revistas en línea), libros o cualquier tipo de Referencia que incluya número DOI (por sus siglas en inglés: Digital Object Identifier) será de la siguiente forma:

REFERENCIAS

1. Katarina V, Gordana T. Oxidative stress and neuroinflammation should be both considered in the occurrence of fatigue and depression in multiple sclerosis. *Acta Neurol Belg* 2018;34(7):663-9. doi: 10.1007/s13760-018-1015-8.
2. Yang M, et al. A comparative study of three different forecasting methods for trial of labor after cesarean section. *J Obstet Gynaecol Res* 2017;25(11):239-42. DOI: <https://doi.org/10.1016/j.jyobfe.2015.04.015>