



Fístula útero-cutánea posterior a cesárea. Reporte de caso

Uterocutaneous fistula following cesarean section. A case report.

Gabriel Gerardo García-Hernández,¹ Sandra Yesenia Hernández-Pérez,² Linda Carmín Jiménez-Ibáñez²

Resumen

ANTECEDENTES: El mecanismo más frecuente por el que se originan las fístulas útero-cutáneas es la cesárea, con una incidencia no mayor a 0.4%. El sangrado menstrual a través de la herida quirúrgica es un dato patognomónico. El diagnóstico puede establecerse mediante fistulografía, inyección transcervical de azul de metileno, tomografía computada contrastada, resonancia magnética o histerosalpingografía. En la actualidad el tratamiento de elección es la escisión quirúrgica del trayecto fistuloso, con o sin histerectomía.

CASO CLÍNICO: Paciente de 25 años, con antecedente de tres cesáreas; la última en febrero de 2018. Hallazgo transoperatorio: útero fácilmente sangrante y friable, con drenaje tipo Penrose en la fosa iliaca izquierda, que se retiró a las 72 horas. Acudió a consulta debido a un padecimiento de 22 días de evolución caracterizado por hipertermia, dolor pélvico y secreción fétida a través de la herida del drenaje previo. Durante el sangrado menstrual advirtió descarga por el sitio de la herida quirúrgica. En la exploración se observaron: cicatriz de drenaje del Penrose de aspecto granulomatoso y exudado purulento. Debido a que se sospechó un trayecto fistuloso útero-cutáneo se realizó una fistulografía con medio de contraste yodado no iónico y una tomografía. Se practicó fistulectomía con histerectomía. La paciente tuvo evolución clínica favorable.

CONCLUSIÓN: A pesar de que la fístula útero-cutánea es un problema realmente excepcional, aun así, debe considerarse después de la cesárea. El dato clínico patognomónico es el sangrado menstrual a través de la herida quirúrgica. El diagnóstico certero es preciso, con la demostración del trayecto de la fístula mediante fistulografía, inyección transcervical de azul de metileno, tomografía computada contrastada, resonancia magnética o histerosalpingografía.

PALABRAS CLAVE: Fístula; fistulografía; fistulectomía; histerectomía.

Abstract

BACKGROUND: Fistula is an abnormal communication between two epithelialized surfaces. Cesarean section is the most frequent cause of uterine-cutaneous fistula, with an incidence of no more than 0.4%. Menstrual bleeding through the surgical wound is an almost pathognomonic finding. The diagnosis can be made using fistulography, transcervical injection of methylene blue, computerized tomography with contrast, as well as magnetic resonance or hysterosalpingography. Currently, the treatment of choice continues to be the surgical excision of the fistulous tract with or without hysterectomy.

CLINICAL CASE: Female patient of 25 years of age with a history of three caesarean sections; last in February 2018. As transoperative finding: uterus easily bleeding and friable leaving Penrose drainage to the left iliac fossa, which is removed 72 hours later. He came to the clinic for a condition of 22 days of evolution characterized by hyperthermia, pelvic pain and foul-smelling discharge through a previous drainage wound. When presenting menstrual bleeding, she sees discharge by surgical wound site. On examination: Penrose drainage scar of granulomatous appearance and purulent exudate, suspecting cutaneous uterus fistulous tract, so fistulography is performed with iodinated non-ionic contrast medium and tomography. We proceed to fistulectomy with hysterectomy. He is currently a patient with favorable clinical evolution.

¹ Jefe del departamento de Ginecología, Hospital Regional de Alta Especialidad de la Mujer, Villahermosa, Tabasco.

² Residente de cuarto año de Ginecología y Obstetricia, Hospital Dr. Gustavo A. Rovirosa Pérez, Villahermosa, Tabasco.

Recibido: agosto 2018

Aceptado: agosto 2018

Correspondencia

Linda Carmín Jiménez Ibáñez
linda.iba90@gmail.com

Este artículo debe citarse como

García-Hernández GG, Hernández-Pérez SY, Jiménez-Ibáñez LC. Fístula útero-cutánea posterior a cesárea. Reporte de caso. Ginecol Obstet Mex. 2018 noviembre;86(11):762-767. DOI: <https://doi.org/10.24245/gom.v86i11.2447>



CONCLUSION: Although the uterine-cutaneous fistula is a really exceptional problem, even so, it should be considered after the cesarean section. The pathognomonic clinical data is menstrual bleeding through the surgical wound. The accurate diagnosis is precise, with the demonstration of the path of the fistula by means of fistulography, transcervical injection of methylene blue, contrasted computed tomography, magnetic resonance or hysterosalpingography.

KEYWORDS: Fistula; Fistulography; Fistulectomy; Hysterectomy.

ANTECEDENTES

Una fístula es una comunicación patológica, congénita o adquirida, de dos órganos entre sí (fístula interna) o de un órgano o una estructura con la superficie corporal.¹ Las fístulas son excepcionales pues su incidencia no supera 0.4%. El mecanismo más frecuente por el que se originan las fístulas útero-cutáneas es la cesárea, aunque hay otros que se han relacionado: múltiples operaciones abdominales previas, drenajes y cierre incompleto de la incisión de la cesárea. Además: inflamación, dehiscencia de la sutura y la endometriosis invasiva.² El sangrado menstrual a través de la herida quirúrgica es un dato prácticamente patognomónico.³ El diagnóstico puede establecerse mediante: fistulografía, inyección transcervical de azul de metileno, tomografía computada contrastada, resonancia magnética o histerosalpingografía.⁴ Para favorecer el cierre espontáneo del conducto de la fístula, si la paciente desea preservar el útero, pueden indicarse análogos de la hormona liberadora de gonadotropina (GnRH), aunque solo dos estudios han demostrado que es una opción exitosa. Hoy día, el tratamiento de elección sigue siendo la escisión quirúrgica del trayecto fistuloso, con o sin histerectomía, dependiendo del deseo de fertilidad de la paciente.³

CASO CLÍNICO

Paciente de 25 años, con antecedente de tres cesáreas. En el transoperatorio el útero se encontró sangrante y friable; por eso se dejó un drenaje Penrose en la fosa iliaca izquierda, que se retiró 72 horas después, antes del alta hospitalaria. Acudió a consulta debido a un padecimiento de 22 días de evolución, caracterizado por hipertermia, dolor pélvico y secreción fétida a través de la herida del drenaje previo; le indicaron un esquema antibiótico pero a pesar de ello los síntomas persistieron. Al menstruar observó una descarga por el sitio de la herida quirúrgica, por eso acudió de nuevo a consulta. En la exploración física la cicatriz del drenaje Penrose se apreció granulomatosa, con exudado purulento; se sospechó que se trataba de una fístula útero-cutánea. En virtud de la descarga con salida por la herida quirúrgica se decidió efectuar una fistulografía con medio de contraste yodado no iónico y una tomografía; se observó un trayecto fistuloso que comunicaba el orificio de salida del drenaje con el segmento uterino del lado izquierdo, en su cara anterior (**Figuras 1 a 4**). Previa instilación con azul de metileno a través de la sonda de alimentación, para identificar el trayecto fistuloso, la paciente se operó mediante una incisión suprapúbica transversa, incluido el orificio de salida de la fístula, que se

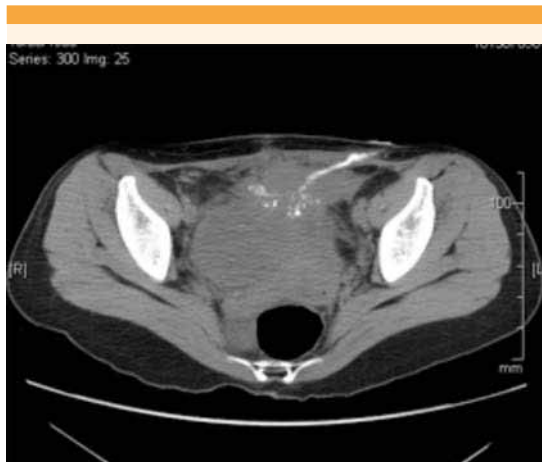

Figura 1. Tomografía, corte axial con trayecto fistuloso útero-cutáneo.

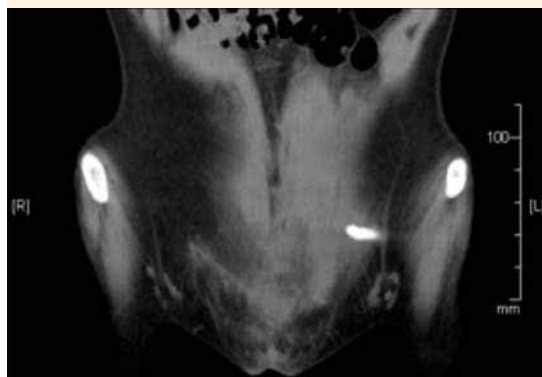


Figura 2. Tomografía, corte coronal con trayecto fistuloso útero-cutáneo.

circuncidó con un corte monopolar y una tijera de metzenbaum, hasta apreciar el cuerpo uterino y cérvix firmemente adherido a la pared abdominal anterior (**Figuras 5 y 6**). Luego, con la técnica habitual, se practicó la histerectomía abdominal (**Figura 7**). En el transoperatorio se observó un desgarro vesical de 3 cm, que se reparó en dos planos con ácido poliglicólico 00 y se dejó una sonda Foley a permanencia. La paciente se dio

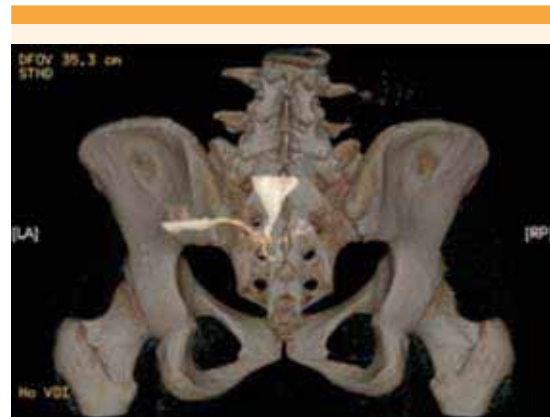

Figura 3. Tomografía 3D, corte PA, con trayecto fistuloso útero-cutáneo.

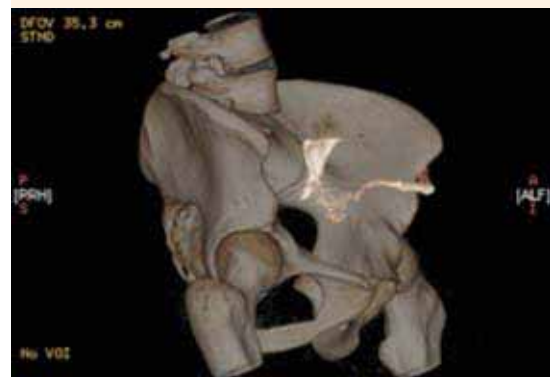

Figura 4. Tomografía 3D, corte oblicuo, con trayecto fistuloso útero-cutáneo.

de alta del hospital a las 72 horas por mejoría y la sonda vesical se retiró a los siguientes 18 días. A los 45 días del posquirúrgico acudió a valoración a la consulta externa. En la exploración física se observó un granuloma en la cúpula vaginal, que escindía. En el estudio cistoscópico la vejiga se apreció normal. El estudio histopatológico reportó: útero normal y tejido granulomatoso en el trayecto fistuloso. En la actualidad la paciente

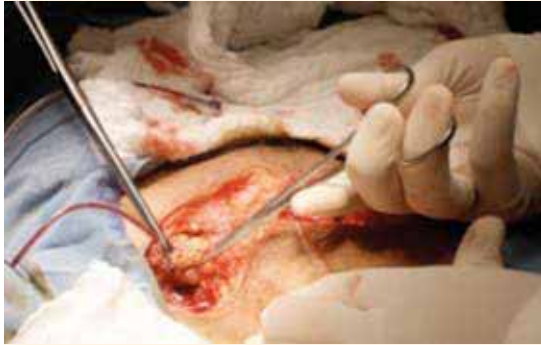

Figura 5. Incisión Pfannenstiel de piel, incluido el orificio externo de la fistula bajo guía de sonda de alimentación.

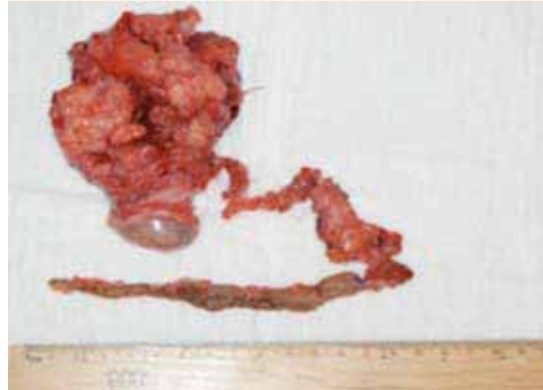

Figura 7. Pieza quirúrgica (útero y trayecto fistuloso).

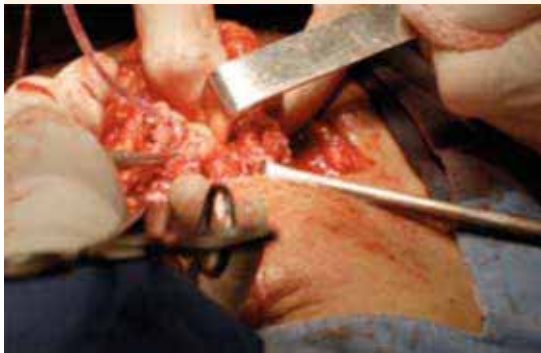

Figura 6. Disección del trayecto.

permanece asintomática, con buena evolución clínica.

DISCUSIÓN

La mayor incidencia de fístulas uterinas es de las útero-vesicales o útero-colónicas. Algunas de las causas más comunes son: cesárea del segmento inferior, embarazo abdominal, multiparidad, cáncer cervicouterino, radioterapia y el legrado uterino.⁵ Puesto que es un padecimiento poco

frecuente su fisiopatología sigue sin comprenderse por completo. Los factores de riesgo incluyen: múltiples cirugías abdominales, drenajes y el cierre incompleto de la histerorrafia después de la cesárea.⁶ La paciente motivo de este reporte tenía el antecedente de tres cesáreas y la colocación de un drenaje Penrose en la fosa iliaca izquierda. Estos factores coinciden con lo reportando por Jain y su grupo, quienes informaron la formación de una fístula útero-cutánea después de la cesárea del segmento inferior.⁷

Debido a su rara manifestación, el enfoque del tratamiento no está claramente definido y en la mayoría de los casos estas fístulas se diagnostican erróneamente como infección de la herida quirúrgica o absceso.⁸ El hallazgo patognomónico es la secreción sanguinolenta a través de la cicatriz abdominal durante la menstruación aunque la fístula útero-cutánea puede confundirse con endometriosis de la cicatriz. Para establecer el diagnóstico definitivo es necesario demostrar el trayecto fistuloso.^{5,9} De acuerdo con lo asentado en la bibliografía, la demostración del trayecto fistuloso puede hacerse con un medio de contraste inyectado transcervicalmente, fistulograma, HSG, tomografía computada con contraste o

resonancia magnética. A la paciente del caso se le realizaron una fistulografía con medio de contraste yodado no iónico y una tomografía en donde se observó un trayecto fistuloso que comunicaba el orificio de salida del drenaje y el segmento uterino del lado izquierdo, en su cara anterior; esto fue lo que corroboró la sospecha.¹⁰

Debido al incremento de la tasa de cesáreas es necesario reconocer cuáles son las técnicas inconvenientes e implementar todas las medidas que eviten las infecciones. Una fístula útero-cutánea debe sospecharse en cualquier paciente con descarga hemorrágica cíclica a través del sitio de la herida quirúrgica.⁹ El diagnóstico oportuno con la atención adecuada siempre resolverán favorablemente el problema.

Puesto que se trata de una complicación rara, se carece de un protocolo al que deba acudir para que el tratamiento sea óptimo. Lo ideal es anticiparse a los hechos en todas las pacientes con cesárea previa en quienes se sospeche adherencia uterina a la pared abdominal anterior. En todas estas pacientes la siguiente cirugía debe practicarla un cirujano experimentado. Deben tomarse precauciones en la forma en que se abre el abdomen, con una incisión longitudinal, comenzando desde el área libre de adhesión y delineando el plano apropiado.¹¹

Por lo que se refiere a las opciones de tratamiento, están indicados los análogos de la hormona liberadora de gonadotropina (GnRH) que ayudan al cierre espontáneo del trayecto de la fístula si la paciente desea preservar el útero. A este respecto es importante recalcar que solo dos estudios han demostrado un tratamiento no quirúrgico exitoso con GnRH.^{11,12} El tratamiento idóneo de la fístula útero-cutánea es la escisión quirúrgica del trayecto con o sin histerectomía, dependiendo de los deseos de fertilidad de la paciente. En el caso aquí reportado se efectuó fistulectomía con histerectomía, lo que permitió

el cese de la descarga por la herida y la mejoría total del cuadro clínico. Muchas causas posibles pueden predisponer a las mujeres a un padecimiento tan extremadamente raro y las mujeres afectadas deben recibir asesoramiento para tratamiento médico o quirúrgico conforme a su edad, patología uterina asociada y el deseo de preservar la fertilidad.¹³

CONCLUSIÓN

A pesar de que la fístula útero-cutánea es un problema realmente excepcional, aun así, debe considerarse después de la cesárea. El dato clínico patognomónico es el sangrado menstrual a través de la herida quirúrgica. El diagnóstico certero es preciso, con la demostración del trayecto de la fístula mediante fistulografía, inyección transcervical de azul de metileno, tomografía computada contrastada, resonancia magnética o histerosalpingografía.

REFERENCIAS

1. Rubio-Lorente AM, y col. Fístula cutáneo-uterina poscesárea. *Prog Obstet Ginecol*. 2010;53(6):252-53. doi: 10.1016/j.pog.2009.02.004
2. Dragoumis K, et al. Endometriotic uterocutaneous fistula after cesarean section. A case report. *Gynecol Obstet Invest*. 2004; 57:90-2. <https://doi.org/10.1159/000075384>
3. Akkurt MÖ, et al. Utero-cutaneous fistula after multiple abdominal myomectomies: A case report. *Balkan Med J* 2015;32(4):426-28. doi:10.5152/balkanmedj.2015.151206
4. Alam IP. Utero-cutaneous fistula after caesarean section. *J Bangladesh Coll Phys Surg* 2018;36:132-34. <http://dx.doi.org/10.3329/jbcps.v36i3.37039>
5. Maddah MD, et al. Uterocutaneous fistula following cesarean section: successful management of a Case. *Iran J Med Sci* 2016; 41(2):157-60.
6. Eldem G, et al. MDCT diagnosis of uterocutaneous fistula. *Eur J Radiol* 2008;67:e129-e30. doi: 10.1016/j.ejrex.2008.05.009.
7. Vellanki VS, et al. Case Report of Uterocutaneous Fistula. *J Women's Health Care* 2015;4: 231. doi:10.4172/2167-0420.1000231
8. Thubert TC, et al. Combined conservative surgical and medical treatment of a uterocutaneous fistula. *J Minim Invasive Gynecol* 2012; 19:244-47. <https://doi.org/10.1016/j.jmig.2011.10.010>



9. Abasiattai AM, et al. Post Caesarean Section Uterocutaneous Fistula: A Case Report. *J Womens Health* 2014;3:5. doi: 10.4172/2325-9795.1000165
10. Taigson MC, et al. Utero- cutaneous fistula following cesarean section. *Niger J Surg Res* 2016;17:58-60. doi: 10.4103/1595-1103.194212
11. Yadav P, et al. Successful medical management of uterocutaneous fistula. *Int J Gynaecol Obstet* 2014;124:263-4. <https://doi.org/10.1016/j.ijgo.2013.09.024>
12. Seyhan A, et al. Medical treatment of uterocutaneous fistula with gonadotropin-releasing hormone agonist administration. *Obstet Gynecol*.2008;111(2):526-28. doi: 10.1097/01.AOG.0000281670.94265.5c
13. Özgür AM, et al. Utero-cutaneous fistula after multiple abdominal myomectomies: A case report. *Balkan Med J* 2015; 32(4): 426-28. doi: 10.5152/balkan-medj.2015.151206

CITACIÓN ACTUAL

De acuerdo con las principales bases de datos y repositorios internacionales, la nueva forma de citación para publicaciones periódicas, digitales (revistas en línea), libros o cualquier tipo de Referencia que incluya número DOI (por sus siglas en inglés: Digital Object Identifier) será de la siguiente forma:

REFERENCIAS

1. Katarina V, Gordana T. Oxidative stress and neuroinflammation should be both considered in the occurrence of fatigue and depression in multiple sclerosis. *Acta Neurol Belg* 2018;34(7):663-9. doi: 10.1007/s13760-018-1015-8.
2. Yang M, et al. A comparative study of three different forecasting methods for trial of labor after cesarean section. *J Obstet Gynaecol Res* 2017;25(11):239-42. DOI: <https://doi.org/10.1016/j.gyobfe.2015.04.015>