



Ruptura uterina e invasión trofoblástica a la vejiga. Reporte de un caso

Uterine rupture and trophoblastic invasion to the bladder. A case report.

Edgar Allan Villagómez-Mendoza,¹ Alejandra Gómez-Fernández,² Israel Orozco-Gutiérrez³

Resumen

ANTECEDENTES: La ruptura uterina por placenta percreta es una complicación extremadamente rara, su incidencia varía de 0.02-0.08% y cuando se relaciona con invasión placentaria a la vejiga, ocurre en aproximadamente 1 de cada 10,000 nacimientos, con una mortalidad materna y fetal estimada de 9.5 y 24%, respectivamente.

CASO CLÍNICO: Paciente de 27 años, con 26 semanas de embarazo, antecedente de una cesárea, que acudió al servicio de Urgencias por dolor abdominal súbito, compatible con abdomen agudo y deterioro hemodinámico. El ultrasonido abdominal reportó líquido libre en la cavidad, por lo que se decidió practicarle una laparotomía exploradora, en donde se encontró ruptura uterina con invasión trofoblástica a la vejiga y 2500 cc de hemoperitoneo. Se practicó cesárea-histerectomía, pinzamiento de arterias uterinas por vía abdominal y ligadura de arterias hipogástricas; debido a la invasión trofoblástica vesical, durante la disección se lesionó la vejiga. La recién nacida pesó 850 g, talla 32 cm, Ballard 27 SDG, Apgar 7/8, pérdida sanguínea total de 3500 cc, con permanencia de 5 días en la unidad de cuidados intensivos (12 días totales de estancia hospitalaria). La paciente evolucionó favorablemente.

CONCLUSIONES: Por su rareza y trascendencia es importante conocer este tipo de alteraciones y no pasar por alto la búsqueda intencionada de factores de riesgo y signos clínicos (hemorragia vaginal o hematuria), que hacen que la detección oportuna sea el objetivo para lograr el éxito en el tratamiento.

PALABRAS CLAVE: Acretismo; placenta previa; invasión placentaria; invasión trofoblástica a la vejiga; ruptura uterina.

Abstract

BACKGROUND: The Uterine rupture by placenta percreta is an extremely rare complication between the 0.02-0.08% frequency, the concomitant incidence of placental to bladder invasion occurs in approximately 1 in every 10,000 births, and when this occurs maternal and fetal mortality increases by 9.5% and 24% respectively.

CLINICAL CASE: A 27 years-old patient, with 26 weeks of gestation (SDG), antecedent of a caesarean, who goes to the emergency department for sudden abdominal pain, compatible with acute abdomen and hemodynamic deterioration, abdominal ultrasound was performed reporting free liquid in cavity, enters the operating room for exploratory laparotomy, finding uterine rupture with presence of trophoblastic invasion to bladder, 2500cc of hemoperitoneum, cesarean section hysterectomy, clamping of uterine arteries via abdominal and ligation of hypogastric arteries, by bladder trophoblastic invasion, during dissection the bladder was injured; a newborn with a weight of 850gr, size 32cm, Ballard 27SDG, APGAR 7/8, total blood loss 3500cc, course 5 days in the Intensive Care Unit (ICU) and 12 days of hospital stay was obtained, the patient progressed favorably, it is graduated with reference to gynecological urology.

CONCLUSIONS: Knowledge of this type of diagnostic entities is fundamental, given its rarity and transcendence, the intentional search for risk factors, clinical signs such as vaginal bleeding or hematuria, make timely detection the goal to achieve success in the treatment.

KEYWORDS: Acretism; Previous placenta; Placental invasion; Bladder trophoblastic invasion; Uterine rupture.

¹ Residente de segundo año de Ginecología y Obstetricia.

² Residente de cuarto año de Ginecología y Obstetricia.

³ Adscrito al servicio de Ginecología y Obstetricia.

Hospital General de Ecatepec Dr. José María Rodríguez, ISEM, Estado de México.

Recibido: julio 2018

Aceptado: agosto 2018

Correspondencia

Edgar Allan Villagómez Mendoza
allan.villagomez.m@gmail.com

Este artículo debe citarse como

Villagómez-Mendoza EA, Gómez-Fernández A, Orozco-Gutiérrez I. Ruptura uterina e invasión trofoblástica a la vejiga. Reporte de un caso. Ginecol Obstet Mex. 2018 diciembre;86(12):841-849.
DOI: <https://doi.org/10.24245/gom.v86i12.2309>

ANTECEDENTES

La ruptura uterina por placenta percreta es una complicación extremadamente rara, su incidencia varía de 0.02-0.08% y cuando se relaciona con invasión placentaria a la vejiga, ocurre en aproximadamente 1 de cada 10,000 nacimientos, con una mortalidad materna y fetal de 9.5 y 24%, respectivamente. Es una alteración difícil de predecir, sus consecuencias son graves y ponen en riesgo la vida del feto y la madre, incluso su futuro genésico.¹ Entre los factores predisponentes destacan: cirugía uterina anterior, con subsiguiente riesgo de anomalías en la inserción placentaria. La cesárea es el factor de riesgo más importante durante el segundo y tercer trimestre, y en el transquirúrgico destaca el legrado uterino instrumentado. La hematuria ocurre en 25% de los casos de invasión trofoblástica a vejiga; por tanto, la cistoscopia constituye parte importante del protocolo diagnóstico.¹⁻³

La ruptura uterina es una de las complicaciones más graves en obstetricia. Puede originarse espontáneamente, por algún traumatismo o por la cicatriz quirúrgica. Una causa reconocida de ruptura uterina, aunque poco frecuente, es la placenta percreta y su localización más frecuente de ruptura es el fondo uterino, seguido de la cicatriz de histerorrafia.⁴ Lamentablemente, el diagnóstico de ruptura uterina por placenta percreta se establece al momento del cuadro clínico; supone uno de los diagnósticos diferenciales en casos de embarazo y abdomen agudo porque el comienzo habitual de ruptura uterina es dolor abdominal severo, en ausencia de sangrado transvaginal, y la mayoría de las mujeres manifiesta abdomen agudo, signos de choque y pérdida del bienestar fetal, incluso desaparición de la frecuencia cardíaca fetal.⁴⁻⁹

La laparotomía exploradora es un procedimiento importante en pacientes embarazadas con abdomen agudo; sin embargo, con el advenimiento

de nuevas técnicas quirúrgicas, la histerectomía total es el método de elección.¹⁰⁻¹³ Actualmente, la radiología intervencionista tiene participación preponderante, porque disminuye considerablemente la hemorragia intraoperatoria; no obstante, los casos de invasión trofoblástica a la vejiga pueden requerir cistectomía parcial, por lo que debe contarse con un equipo multidisciplinario.^{12,14}

En 2017, la Secretaría de Salud reportó un incremento en la tasa de cesárea de 36.7%, y como consecuencia han aumentado los casos de acretismo placentario, convirtiéndose en un problema de salud pública. La importancia del diagnóstico oportuno y sospecha de la alteración en la inserción placentaria obedecen al aumento significativo de la morbilidad y mortalidad materna y fetal, pues las consecuencias suelen ser graves y se requieren procedimientos quirúrgicos agresivos.^{14,15}

A continuación se informa un caso de ruptura uterina por percretismo placentario con invasión a la vejiga, complicación que debe considerarse en el diagnóstico diferencial de pacientes embarazadas con signos o síntomas de abdomen agudo y deterioro hemodinámico.

CASO CLÍNICO

Paciente de 27 años, con embarazo de 26 semanas, que acudió al servicio de Urgencias por dolor abdominal, súbito e incapacitante, en el hipogastrio (intensidad 10/10), sin pérdidas transvaginales y con percepción de movimientos fetales; negó datos de vasoespasmo. Signos vitales: tensión arterial 75/38 mmHg, frecuencia cardíaca de 100 y respiratoria de 27 por minuto, temperatura 37 °C e índice de choque 1.3. Entre sus antecedentes ginecoobstétricos de importancia refirió: cesárea previa por preeclampsia severa dos años antes. Tuvo control prenatal desde el primer trimestre con tres consultas en su



centro de salud. De acuerdo con su última fecha de menstruación, el ultrasonido reportó un embarazo de 8 semanas, saco gestacional con feto único, vivo, longitud cráneo-caudal de 16 mm; frecuencia cardíaca fetal 161 lpm, con hematoma retrodecidual de aproximadamente 30%.

A la exploración física se encontró consciente, somnolienta, diaforética, con palidez tegumentaria generalizada, pupilas isocóricas normoreflécticas, mucosa oral deshidratada, campos pulmonares ventilados, sin fenómenos agregados; ruidos cardíacos aumentados en intensidad y frecuencia, abdomen globoso a expensas del útero gestante con altura de fondo uterino de 25 cm; frecuencia cardíaca fetal 145 lpm; percibió dolor a la palpación en el hipogastrio, signo Von Blumberg positivo, McBurney positivo, tacto vaginal con cérvix posterior cerrado, consistencia dura, sin pérdidas transvaginales; extremidades íntegras, simétricas, reflejos osteotendinosos normales y sin edema. Con estos datos se estableció el diagnóstico sugerente de abdomen agudo, a descartar desprendimiento prematuro de placenta normoinsera y apendicitis aguda, por lo que se decidió la activación de código mater en el área de choque del servicio de Urgencias y por indicación del servicio de Ginecología y Obstetricia se ingresó a la unidad tocoquirúrgica; se solicitó la valoración del personal de Cirugía general, quienes refirieron ausencia de datos de abdomen agudo que ameritara urgencia quirúrgica; sin embargo, se solicitó el ultrasonido renal para descartar alguna alteración urinaria, como litiasis reno-ureteral o pielonefritis. La ecografía abdominal reportó colección heterogénea de 117.7 cc, que por sus características fue compatible con hematoma. Los estudios de laboratorios indicaron: hemoglobina 9.8 g/dL, hematocrito 26.7%, leucocitos 18.47, plaquetas 293,000; glucosa 244 mg/dL, creatinina 0.9 mg/dL y ácido úrico 4.4; el resto de las pruebas resultaron sin alteraciones.

Se le administraron soluciones cristaloides, sin mejoría del cuadro; debido al continuo deterioro clínico y hemodinámico se decidió efectuar laparotomía exploradora, en la que se observó hemoperitoneo de 2500 cc, con ruptura uterina de aproximadamente 3 x 3 cm, localizada en la cicatriz de la histerorrafia previa, con protrusión del amnios; además, el segmento estaba muy vascularizado y con infiltración trofoblástica a la vejiga, que daba un aspecto de “medusa”. Por las características mencionadas se estableció el diagnóstico de ruptura uterina y percreetismo placentario (**Figura 1**). Se realizó histerotomía corporal, se colocaron pinzas Foerster curvas para pinzamiento de las arterias uterinas por vía abdominal, con esto disminuyó notablemente el sangrado; posteriormente se efectuó la ligadura de las arterias hipogástricas e hysterectomía to-

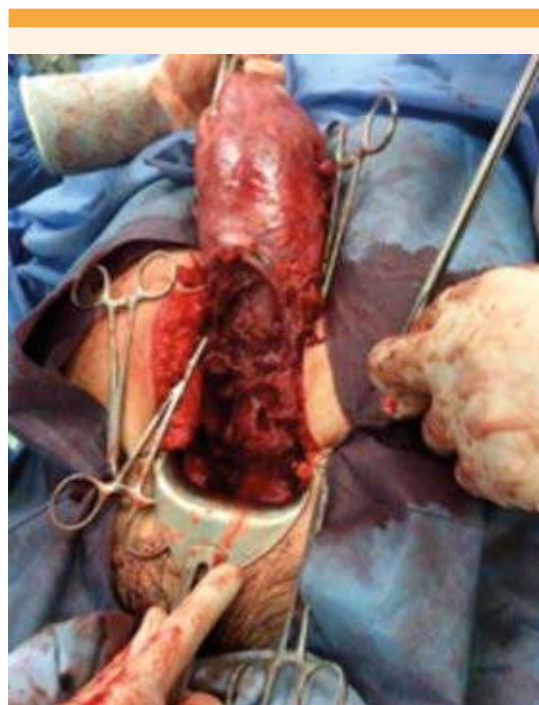

Figura 1. Placenta percreta con ruptura uterina en la cara anterior.

tal abdominal con conservación de los anexos (**Figura 2**). Debido a la infiltración trofoblástica vesical, al realizar la disección vesicouterina se provocó una lesión en la vejiga, en su cara anterior, de aproximadamente 1 x 1 cm (**Figura 3**), que fue reparada por cirugía general en dos planos, con sutura absorbible (Vycril 3-0). Se estimó una pérdida hemática de 3500 cc; durante el transoperatorio se hemotrasfundieron 6 concentrados eritrocitarios y 2 plasmas frescos congelados; se colocó un drenaje penrose por vía vaginal y se envió la pieza quirúrgica para estudio histopatológico (**Figura 4**). La biometría hemática de control posquirúrgico reportó hemoglobina 8.7 g/dL y plaquetas 87,000. Se ingresó a la unidad de cuidados intensivos para tratamiento de choque hipovolémico, con protocolo de extubación. En total, permaneció 12 días hospitalizada (cinco días en UCI), no ameritó reintervención quirúrgica. La prueba de

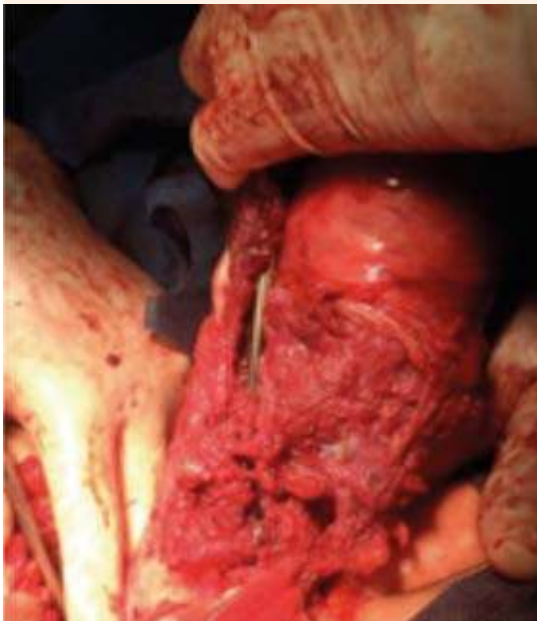

Figura 2. Área de invasión trofoblástica.

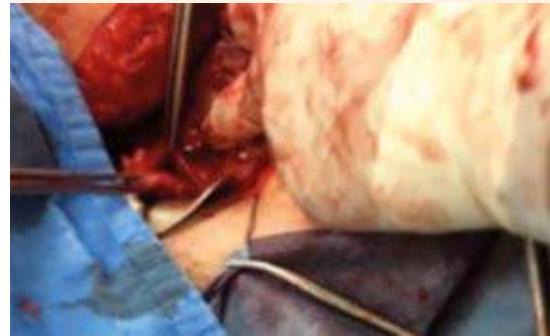


Figura 3. Lesión vesical accidental.

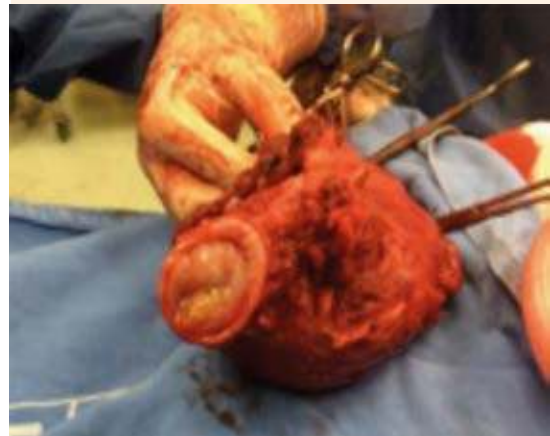

Figura 4. Pieza quirúrgica.

fenazopiridina, efectuada para verificar la salida de orina de manera involuntaria, fue positiva para probable fístula vesicovaginal. Se dio de alta de la unidad tecoquirúrgica y se envió a urología ginecológica, donde descartaron la coexistencia de una fístula vesicovaginal mediante cistoscopia. Se prescribió tratamiento con anti-muscarínicos, en dosis de 4 mg/día por vía oral y continuó con sonda Foley de silastic durante 21 días; posteriormente, tuvo evolución favorable.



Del evento obstétrico se obtuvo una recién nacida, de 850 g, talla 32 cm, Ballard 27 semanas de gestación, Apgar 7/8, líquido amniótico claro, que ameritó maniobras de reanimación neonatal avanzadas, indicación de surfactante e ingreso a la unidad de cuidados intensivos neonatales. Permaneció 38 días en estancia hospitalaria, con evolución favorable, ganancia ponderal, termorregulación, estabilidad respiratoria y alimentación oral adecuada, por lo que fue dada de alta del hospital satisfactoriamente.

El reporte histopatológico fue: vellosidades coriales que penetraban todo el miometrio y llegaban a la serosa perforándola, con lo que se comprobó el diagnóstico de placenta percreta.

DISCUSIÓN

La asociación entre ruptura uterina y percretismo placentario representa una alteración extremadamente grave, con desenlaces catastróficos que suponen una alta morbilidad y mortalidad materna y fetal. La ruptura uterina por percretismo placentario generalmente sucede en orden de frecuencia, en el tercer o segundo trimestre del embarazo, y muy rara vez en el primero.¹⁶ Su incidencia se ha incrementado debido al aumento en la tasa de cesáreas; la ruptura uterina en casos de percretismo es excepcional; sin embargo, la incidencia es de 1 por cada 20,000 embarazos. En la bibliografía se han reportado, únicamente, 46 casos en los últimos 100 años y de estos, 7 corresponden a Latinoamérica.^{17,18} De acuerdo con la revisión bibliográfica de los casos de ruptura uterina asociada con percretismo placentario, se reportó una pérdida sanguínea de 200-10,000 cc; 38 pacientes requirieron histerectomía como tratamiento definitivo; la mortalidad materna y fetal fue de 3 y 38 casos, respectivamente, y la mayoría de las mujeres manifestó la enfermedad durante el segundo trimestre del embarazo (**Cuadro 1**).⁴ La incidencia de invasión trofoblástica a la vejiga

es muy rara, ocurre en 1 de cada 10,000 nacimientos.² En pacientes con placenta percreta se han descrito pérdidas sanguíneas de 12.140 ± 8.343 mL y en increta de 3.630 ± 2.216 mL.¹⁴ La mortalidad materna varía de 7-11% y 75% de las mujeres con placenta percreta se asocia con placenta previa.¹⁶⁻²⁰ El antecedente de mayor importancia incluye cirugías uterinas previas como: miomectomía, cesárea y legrado uterino instrumentado. A mayor número de lesiones en el útero por cicatrización anómala, mayor incidencia de acretismo placentario;¹⁹ sin embargo, en pacientes con ruptura uterina se observa el mismo factor de riesgo. Entre las causas predisponentes para ruptura uterina se encuentran: hiperdinamia, hiperestimulación uterina, multiparidad, versiones externas, parto distócico, endometriosis y traumatismos externos.³

El reconocimiento de esta alteración debe sospecharse por los factores de riesgo durante el control prenatal. El *American College of Obstetricians* indica que toda paciente con placenta previa debe evaluarse mediante ecografía para descartar alguna placentación anómala, con atención especial en quienes tienen antecedente de cesárea anterior. Por tanto, la ecografía es el estudio de elección, porque demuestra sensibilidad de 80% y especificidad de 95%. En cuanto a la resonancia magnética, su sensibilidad varía de 77-88% y especificidad de 96-100%,^{11-13,19} y se reserva para pacientes con placenta localizada en la cara posterior, cuando la ecografía no es concluyente, incluso para evaluar la afectación de órganos adyacentes. En general, esta alteración tiene curso asintomático, hasta que deviene el sangrado transvaginal indoloro, debido a placenta previa. La manifestación de algunos síntomas urinarios (hematuria en 25% de los casos) sugiere de invasión trofoblástica a la vejiga,² evento no detectado en nuestra paciente por el estado de choque. En este caso, la cistoscopia es un estudio auxiliar para descartar el daño a la vejiga. Cuando la detección

Cuadro 1. Casos reportados en la bibliografía (n = 46) (continúa en la siguiente página)

Año	Autor	Edad gestacional (semanas)	Tratamiento	Pérdida sanguínea (mL)
1968	Hassim	26	Histerectomía total	2000
1969	Botha	16	Histerectomía total	-
1972	Valtchev	28	Histerectomía total	1000
1972	Dick	21	Histerectomía subtotal	-
1972	Dick	16	Histerectomía total	-
1983	Veridiano, et al.	16	Histerectomía total	2000
1984	Hornstein, et al.	15	Histerectomía total	2000
1985	Gribble y Fits Simmons	26	Histerectomía total	-
1987	Woolcott, et al.	10	Histerectomía total	2750
1987	Archer y Furlong	21	Histerectomía total	-
1989	Nagy	23	Legrado + cierre primario	2000
1994	Aboulafia, et al.	23	Cierre primario	300
1995	Veenstra, et al.	25	Histerectomía total	4100
1996	Kinoshita, et al.	25	Histerectomía total	6300
1998	Moriya, et al.	28	Histerectomía total	3888
2001	LeMaire, et al.	17	Histerectomía subtotal	1500
2001	Morken y Henriksen	21	Resección y cierre primario	3000
2001	Carlton	11	Histerectomía total	2900
2002	Hopker, et al.	10	Histerectomía total	800
2004	Esmans, et al.	13	Histerectomía total	3000
2004	Hlibczuck	16	Histerectomía total	1500
2005	Young Park, et al.	6	Legrado + cierre primario	-
2005	Honig et al	15	Histerectomía total	200
2006	Beacher y Grobman	28	Cierre primario	2000
2006	Balkanli-Kaplan, et al.	7	Histerectomía total	-
2007	Dabulis y McGuirk	9	Histerectomía total	3500
2008	Fleisch, et al.	20	Histerectomía total	3000
2008	Papadakis, et al.	11	Histerectomía total	3200
2009	Roca, et al.	28	Histerectomía total	7000
2009	Le-Ming Wang, et al.	31	Cierre primario	3700
2010	Martínez Medel, et al.	18	Histerectomía total	3000
2010	Ponta, et al.	13	Histerectomía total	-
2010	Aguilar-Hernández, et al.	16	Histerectomía total	3000
2010	Bustos et al	25	Histerectomía total	2000
2011	Dong Gyu Jang, et al.	14	Histerectomía total	1000
2011	Ching-Hui, et al.	35	Histerectomía total	10000
2011	Konan Ble, et al.	22	Histerectomía total	2500
2012	Gupta, et al.	17	Histerectomía total	8700

**Cuadro 1.** Casos reportados en la bibliografía (n = 46) (continuación)

Año	Autor	Edad gestacional (semanas)	Tratamiento	Pérdida sanguínea (mL)
2012	Sathasivam, et al.	10	Resección + legrado + cierre primario	2000
2012	Andrade Martínez-Garza, et al.	20	Histerectomía subtotal	3500
2012	Andrade Martínez-Garza	18	Resección cuerno izquierdo	1800
2013	Ramírez-Palomino, et al.	19	Histerectomía	3000
2014	Lago-Leal, et al.	20	Histerectomía subtotal	2000
2015	Nicolás-Perea, et al.	17	Histerectomía subtotal + salpingectomía izquierda	1500
2017	Hernández-Tiria, et al.	21	Histerectomía total + omentectomía parcial + cistectomía	4000
2017	Villagómez-Mendoza, et al.	26	Histerectomía total + ligadura de arterias hipogástricas	3500

Tomado de Lago L y col.⁴ y ampliado por los autores de este artículo.

se realiza de manera oportuna, el consenso de interrupción del embarazo se indica entre las 34-35 semanas de gestación;¹² sin embargo, en la mayoría de los casos reportados en la bibliografía, incluido el nuestro, el diagnóstico se estableció intraoperatoriamente, iniciando como urgencia obstétrica. La complicación clínica más grave es la ruptura uterina espontánea con hemoperitoneo, que provoca dolor abdominal severo, súbito, compatible con abdomen agudo y deterioro hemodinámico, con subsecuente sangrado transvaginal. El dolor abdominal suele ser súbito, irradiado en cinturón, incluso omalgia como signo de Lafont, además de hipotensión materna en conjunto con taquicardia y signos de pérdida del bienestar o muerte fetales. En la paciente de este estudio la ruptura uterina fue espontánea, como suele suceder en estos casos. El diagnóstico diferencial se establece con un cuadro apendicular y desprendimiento prematuro de placenta normoinsera,^{3,5,6} por lo que requiere sospecha diagnóstica y tratamiento oportunos, con la finalidad de evitar consecuencias graves asociadas; sin embargo, en la mayoría de las

pacientes se practica histerectomía obstétrica urgente.¹⁰⁻¹²

En 1973 se publicó uno de los primeros casos de placenta percreta con invasión a la vejiga y desde 1900 había menos de 40 casos de ruptura uterina por placenta percreta; sin embargo, no en todos los casos se encontró relación con la invasión trofoblástica a la vejiga, incluso reportan evolución tórpida, con múltiples complicaciones y requerimiento de 46 paquetes globulares trasfundidos.²¹ Hoy día existen diversas técnicas quirúrgicas, además de tratamiento conservador, destinadas a disminuir la morbilidad y mortalidad materna y fetal provocada por hemorragia obstétrica masiva. La recomendación actual consiste en cesárea-histerectomía, con inicio de una incisión media infraumbilical o incisión Cherney, histerotomía corporal lejana al borde placentario, y después de la extracción del neonato deberá dejarse la placenta in situ y evitar la ligadura de arterias hipogástricas, pues es una técnica dependiente del operador, del tiempo de realización y, en algunas ocasiones, poco

efectiva para el control de la hemorragia pélvica. En caso de invasión placentaria a la vejiga debe efectuarse cistectomía parcial, de preferencia en colaboración con un uroginecólogo o urólogo para evitar complicaciones mayores. A su vez se recomienda la colocación de catéteres intraarteriales con balones de oclusión durante el preoperatorio, que también pueden utilizarse en caso de embolización.¹² Este protocolo depende de la experiencia del cirujano y los recursos disponibles; existen diversas variantes, como la indicada en el Hospital General de México, donde se practican cesáreas con placenta in situ, embolización selectiva de arterias uterinas inmediatamente posterior a la cesárea, quimioterapia con metotrexato (aunque su indicación permanece en discusión) y, finalmente, en un segundo tiempo quirúrgico ligadura de arterias hipogástricas e histerectomía total abdominal, con lo que han obtenido excelentes resultados.¹⁵ El reporte de nuestro caso ofrece ampliar el protocolo diagnóstico y de tratamiento llevado a cabo en una institución de segundo nivel de atención, con evolución materna y fetal favorable. Se insiste en el control prenatal, para lograr un diagnóstico oportuno y planeación preoperatoria temprana, con la finalidad de disminuir desenlaces mortales.

CONCLUSIÓN

Es fundamental el conocimiento de la ruptura uterina con invasión a la vejiga. Debido a su rareza y trascendencia, la búsqueda intencionada de factores de riesgo y signos clínicos (hemorragia vaginal o hematuria) hacen que la detección oportuna sea el objetivo para lograr el éxito en el tratamiento; sin embargo, en la mayoría de las pacientes se atiende como urgencia obstétrica. Con base en lo anterior, esta complicación debe considerarse en el diagnóstico diferencial de pacientes embarazadas con abdomen agudo, reforzando el tratamiento con detección de líquido libre en la cavidad peritoneal y factores de

riesgo asociados. El tratamiento actual consiste en histerectomía obstétrica, incluso en 42% de los casos se realiza sin planeación preoperatoria, con alguna de las variantes de tratamiento o modificaciones según la experiencia quirúrgica y los recursos disponibles.

REFERENCIAS

1. Nicolás-Perea I, et al. Rotura uterina por percretismo placentario a las 17 semanas de gestación. *Prog Obstet Ginecol* 2015;46(5):193-231. DOI: <http://dx.doi.org/10.1016/j.pog.2015.04.016>
2. Smith ZL, et al. Placenta percreta with invasion into the urinary bladder. *Urol Case Rep* 2014; 2(1): 31-32. DOI: 10.1016/j.eucr.2013.11.010
3. Airam AG, et al. Rotura uterina espontánea en embarazo de segundo trimestre: presentación de un caso y revisión de la literatura. *Avan Biomed* 2013;2(3):158-161. <http://erevistas.saber.ula.ve/index.php/biomedicina/article/view/4532>
4. Lago LV, et al. Rotura uterina espontánea durante el segundo trimestre asociado a placenta percreta. Caso clínico y revisión de la literatura. *Prog Obstet Ginecol* 2014;57(9):422-428. <http://dx.doi.org/10.1016/j.pog.2014.05.008>
5. Ching HC, et al. Uterine rupture secondary to placenta percreta in a near term pregnant woman with a history of hysterotomy. *J Obstet Gynecol Res* 2011;37(1): 71-74. DOI:10.1111/j.1447-0756.2010.01305.x
6. Briceño PC, et al. Placenta percreta con ruptura uterina espontánea temprana. *Rev Obstet Ginecol Venez* 2002; 62:273-277.
7. Dong GJ, et al. Placenta percreta-induced uterine rupture diagnosed by laparoscopy in the first trimester. *Int J Med Sci* 2011;8(5):424-427.
8. Ramírez A, et al. Rotura uterina en la semana 19 de gestación por placenta percreta. *Rev Med Panacea* 2013;3(3):89-92.
9. Martínez G, et al. Rotura uterina espontánea: reporte de dos casos. *Cir Cir* 2012;80(1):81-85. <http://www.redalyc.org/html/3313/331329479007/>
10. Allen L, et al. FIGO consensus guidelines on placenta accreta spectrum disorders: Nonconservative surgical management. *Int J Gynecol Obstet* 2018;140:281-290. DOI:10.1002/ijgo.12409
11. Palacios-Jaraquemada J. Caesarean section in cases of placenta praevia and accrete. *Best Practice and Research Clinical Obstetrics and Gynaecology* 2017;27:221-232. DOI: <http://dx.doi.org/10.1016/j.bpobgyn.2012.10.003>
12. Resnik R, Silver R. Placenta accreta spectrum. *N Eng J Med* 2018;378(16):1529-1536. DOI: 10.1056/NEJMcp1709324
13. Committee Opinion, ACOG, Placenta Accreta, Number 529 July 2012, Reaffirmed 2017. <https://www.acog.org/-/>



- media/Committee-Opinions/Committee-on-Obstetric-Practice/co529.pdf?dmc=1
14. Hasbun SH, et al. Percreta placentario: Manejo con oclusión de arterias ilíacas internas embolización de arterias uterinas y oclusión de arterias ilíacas comunes. *Rev Chil Obstet Ginecol* 2014;79(6):524-530. DOI: <http://dx.doi.org/10.4067/S0717-75262014000600011>
 15. Torrez MF, et al. Percreta placentario con invasión a vejiga y recto. *Cir y Cir* 2017;85(1):66-69. DOI: <http://dx.doi.org/10.1016/j.circir.2015.08.011>
 16. Fidas NM, et al. Acretismo placentario, un problema en aumento. El diagnóstico oportuno como éxito del tratamiento. *Ginecol Obstet Mex* 2013;81:99-104.
 17. Bustos P, et al. Ruptura uterina espontánea por placenta percreta. *Rev Chil Obstet Ginecol* 2003;68(6):519-522. DOI: <http://dx.doi.org/10.4067/S0717-75262003000600012>
 18. Aguilar HO, et al. Rotura uterina por acretismo placentario. *Ginecol Obstet Mex* 2010;78(4):250-253.
 19. Karchmer S, et al. Acretismo placentario. Diagnóstico prenatal. *Rev Latin Perinatol* 2016;19(4):260. http://www.revperinatologia.com/images/10_Acretismo_placentario-ilovepdf-compressed.pdf
 20. Hernandez OH, et al. Acretismo placentario con placenta previa. Reporte de un caso. *Caso clínico. Ginecol Obstet Mex* 2014;82:552-557.
 21. Silber SJ, et al. Placenta percreta invading bladder. *J Urol* 1973;109(4):615-618.

CITACIÓN ACTUAL

De acuerdo con las principales bases de datos y repositorios internacionales, la nueva forma de citación para publicaciones periódicas, digitales (revistas en línea), libros o cualquier tipo de Referencia que incluya número DOI (por sus siglas en inglés: Digital Object Identifier) será de la siguiente forma:

REFERENCIAS

1. Katarina V, Gordana T. Oxidative stress and neuroinflammation should be both considered in the occurrence of fatigue and depression in multiple sclerosis. *Acta Neurol Belg* 2018;34(7):663-9. doi: 10.1007/s13760-018-1015-8.
2. Yang M, et al. A comparative study of three different forecasting methods for trial of labor after cesarean section. *J Obstet Gynaecol Res* 2017;25(11):239-42. DOI: <https://doi.org/10.1016/j.jyobfe.2015.04.015>