



Disgenesia gonadal mixta: un caso de síndrome de Turner en mosaicismo 45,X/47,XYY

González JL, ¹ Sepúlveda-Agudelo J²

Resumen

ANTECEDENTES: alrededor de 45% de los pacientes con síndrome de Turner tienen línea monosómica 45,X. La existencia del cromosoma Y en mosaicos corresponde a 2-5% de los casos. La severidad del fenotipo se relaciona con el porcentaje y distribución de las células normales, inclusive se estima que 90% de las presentaciones en mosaico podrían no llegar a tener diagnóstico.

OBJETIVO: reportar un caso atípico de una adulta joven con síndrome de Turner en mosaico 45,X/47,XYY.

CASO CLÍNICO: paciente de 27 años de edad, que acudió a consulta al Hospital Universitario de Santander, Colombia, debido al antecedente de amenorrea primaria, apariencia femenina normal, talla y peso promedio para la población colombiana, mamas Tanner 3 y genitales externos Tanner 5. La resonancia magnética nuclear reportó: hipoplasia uterina y ovarios atróficos. El cariotipo de alta resolución diagnóstica fue de síndrome Turner en mosaico 45,X[60%]/47,XYY [40%].

CONCLUSIÓN: en mujeres con amenorrea primaria y talla baja debe sospecharse el síndrome de Turner. En virtud de la variedad fenotípica, las condiciones en mosaico pueden retrasar el diagnóstico hasta la adultez. Incluso 90% de los mosaicos pueden no diagnosticarse.

PALABRAS CLAVE: Síndrome de Turner; cromosoma Y; amenorrea primaria, población colombiana; estatura; ovarios.

Ginecol Obstet Mex. 2018 January;86(1):47-53.

Mixed gonadal dysgenesis, a case of Turner syndrome in mosaicism 45,X/47,XYY.

González JL, ¹ Sepúlveda-Agudelo J²

Abstract

BACKGROUND: approximately 45% of patients with Turner syndrome have monosomic line 45, X. The existence of the Y chromosome in mosaics corresponds to 2 to 5% of the cases, the severity of the phenotype is related to the percentage and distribution of normal cells, it is even estimated that 90% of mosaic presentations may not have diagnosis.

¹Estudiante del décimo nivel de medicina, Escuela de Medicina. Miembro del grupo de investigación GINO.

²Ginecoobstetra, especialista en Cirugía Endoscópica Ginecológica, profesor asociado. Departamento de Ginecoobstetricia, Universidad Industrial de Santander. Grupo de investigación GINO.

Recibido: octubre 2017

Aceptado: diciembre 2017

Correspondencia

Jessica-Lorena González
yeloonerol@gmail.com

Este artículo debe citarse como

González JL, Sepúlveda-Agudelo J. Disgenesia gonadal mixta: un caso de síndrome de Turner en mosaicismo 45,X/47,XYY. Ginecol Obstet Mex. 2018 enero;86(1):47-53.

DOI: <https://doi.org/10.24245/gom.v86i1.1716>

OBJECTIVE: To present an atypical case of a young adult with Turner syndrome in mosaic 45,X / 47,XYY

CLINICAL CASE: A 27-year-old woman visits the University Hospital of Santander for a history of primary amenorrhea, normal female appearance, average height and weight for Colombian population, Tanner 3 breasts and external genitalia Tanner 5. Magnetic resonance imaging reports uterine hypoplasia, ovaries and discards a pituitary tumor. High-resolution karyotype diagnoses Turner mosaic syndrome 45,X [60%] / 47,XYY [40%].

CONCLUSION: Turner's syndrome should be suspected in women with primary amenorrhea and low stature, however, mosaic conditions may delay their diagnosis until adulthood due to their phenotypic variety, up to 90% of the mosaics can reach no have diagnosis.

KEYWORDS: Turner syndrome; Y chromosome; primary amenorrhea, Colombian population; stature; ovaries.

ANTECEDENTES

De las enfermedades con disgenesia gonadal, el síndrome de Turner es el trastorno cromosómico más común en las niñas; es consecuencia de la ausencia parcial o completa del segundo cromosoma sexual, que se manifiesta como fenotipo femenino.¹ El síndrome de Turner aparece, aproximadamente, en 1 de cada 2500 nacimientos de mujeres en todo el mundo,¹⁻³ aunque su verdadera prevalencia es de difícil determinación, porque 99% de las gestaciones con síndrome de Turner no superviven al nacimiento o, simplemente, corresponden a 20% de las causas de abortos espontáneos porque el segundo cromosoma sexual es necesario para que el feto superviva.⁴⁻⁶ En el síndrome de Turner aproximadamente 45% tiene una línea celular monosómica (45,X), el resto tiene diversos cariotipos en mosaico.⁷ El mosaicismo implica la coexistencia de dos o más poblaciones celulares de diferentes constituciones cromosómicas, derivadas de un solo cigoto. La disgenesia gonadal mixta se asocia con un número anómalo de cromosomas sexuales, producto de mosaicos

del cromosoma Y, que corresponde a 2-5% de los casos con síndrome de Turner en mosaico.^{6,8,9} La severidad del fenotipo en los pacientes con mosaicismo está relacionada con el porcentaje y distribución de las células anormales.⁷ El diagnóstico en pacientes con un fenotipo leve puede pasar inadvertido hasta la adultez; inclusive, se estima que 90% de las presentaciones en mosaico pueden llegar a no tener diagnóstico porque son pacientes sin síntomas específicos en la mayoría de los casos y puede convertirse en un hallazgo;¹⁰ a pesar de ello hay que estar atentos ante la sospecha, como en el caso que aquí se comunica.

CASO CLÍNICO

Paciente de 27 años, residente de Bucaramanga, Colombia; estrato socioeconómico bajo, asiste al médico desde los 17 años por amenorrea primaria. La menarquia se indujo con terapia hormonal, aunque la paciente no tuvo apego al tratamiento durante varios años. Ante la persistencia de la amenorrea primaria acudió al Hospital Universitario de Santander. Al ingreso



de la paciente a este centro no estaba recibiendo complemento hormonal. La exploración física reportó: 157 centímetros de talla y 63 kilogramos de peso (índice de masa corporal 25.5), cráneo y cara de apariencia normal, pabellones auriculares con lóbulos adheridos, cuello sano, tiroides no palpable, mamas Tanner 3, genitales externos Tanner 5, sin lesiones, al tacto vaginal útero atrófico. El perfil hormonal reportó elevación de la hormona folículo estimulante (FSH), disminución del estradiol, y evidente insuficiencia ovárica. Los hallazgos ecográficos revelaron agenesia gonadal con útero hipoplásico, que se corroboraron en la resonancia magnética nuclear, que describió al útero y ovarios atróficos. En la resonancia magnética nuclear de cráneo no se evidenció ninguna lesión hipofisiaria. El estudio citogenético clásico reportó un cariotipo en mosaico 45,X/46,XY. Ante la evidente línea celular Y se efectuó el examen de reacción en cadena de la polimerasa (PCR), que confirmó la existencia de un marcador para el gen SRY. En el contexto de posibles implicaciones pronósticas de tumores embriológicos, y en una junta médica se discutió la resección gonadal total, propuesta que la paciente rechazó y solicitó la realización de más exámenes diagnósticos. Se efectuó la prueba confirmatoria de mayor resolución con cariotipo bandeado G a 100 metafases que reveló síndrome de Turner en mosaico 45,X[60%]/47,XXX [40%]. (Figura 1) Se explicó a la paciente que la posibilidad de fertilidad con células propias era nula, tanto por la disgenesia gonadal como por la alteración de ambas líneas celulares. Aceptó el tratamiento propuesto. Se llevó a cabo la intervención laparoscópica en la que se observó al útero atrófico, remanentes gonadales en banda bilateral en torno de los anexos, con posterior salpingooforectomía. (Figura 2) La histopatología reportó ovarios con cambios escleroatróficos benignos. La paciente se dio de alta del hospital al siguiente día de la intervención, con terapia hormonal complementaria permanente con 0.625 mg de estrógenos del día 1 al 25, más 5 mg al día de

medroxiprogesterona a partir del día 16 al 25, más calcio y vitamina D.

DISCUSIÓN

En este caso clínico, pese a que el mosaicismo permitió el desarrollo puberal (que transcurrió casi inadvertido) y alcanzar una talla promedio para la población colombiana, tuvo manifestaciones clínicas de síndrome de Turner, como: amenorrea primaria, alteración gonadal y útero hipoplásico.^{11,12} La amenorrea primaria tiene una incidencia menor a 0.1% (ausencia de menarquia a los 16 años, a los 14 años en ausencia de pubarquia y a los 13 años en ausencia de telarquia) y se asocia con trastornos endocrinos, anomalías gonadales y alteraciones cromosómicas.^{9,13} Nuestra paciente llegó a la adultez joven sin un diagnóstico claro del nexo causal de la amenorrea primaria. La posibilidad de síndrome de Turner debe sospecharse en cualquier mujer con talla baja inexplicable y amenorrea primaria, porque coexiste en 60-90% de los casos; también ante hallazgos menos comunes como el desarrollo mamario incompleto asociado con la insuficiencia ovárica, característica de las mujeres más afectadas.⁷ En nuestro caso, la insuficiencia ovárica se diagnosticó antes que el síndrome de Turner, lo que es un hallazgo común. A pesar de ello, la no alteración de la FSH no excluye la posibilidad de ausencia del síndrome. Sólo 15-30% de las mujeres con síndrome de Turner pueden tener un desarrollo mamario inicial; estos fenotipos leves son más comunes en niñas con síndrome de Turner en mosaico.¹⁴ En el caso aquí reportado las mamas eran Tanner 3 a los 27 años.

Ante la sospecha de síndrome de Turner los linfocitos en sangre periférica son la muestra de elección para el análisis citogenético clásico en 30 metafases. Para los casos en mosaico debe tenerse en mente que las líneas celulares que estén en bajas frecuencias en sangre periférica o que sean significativas en otros tejidos de origen

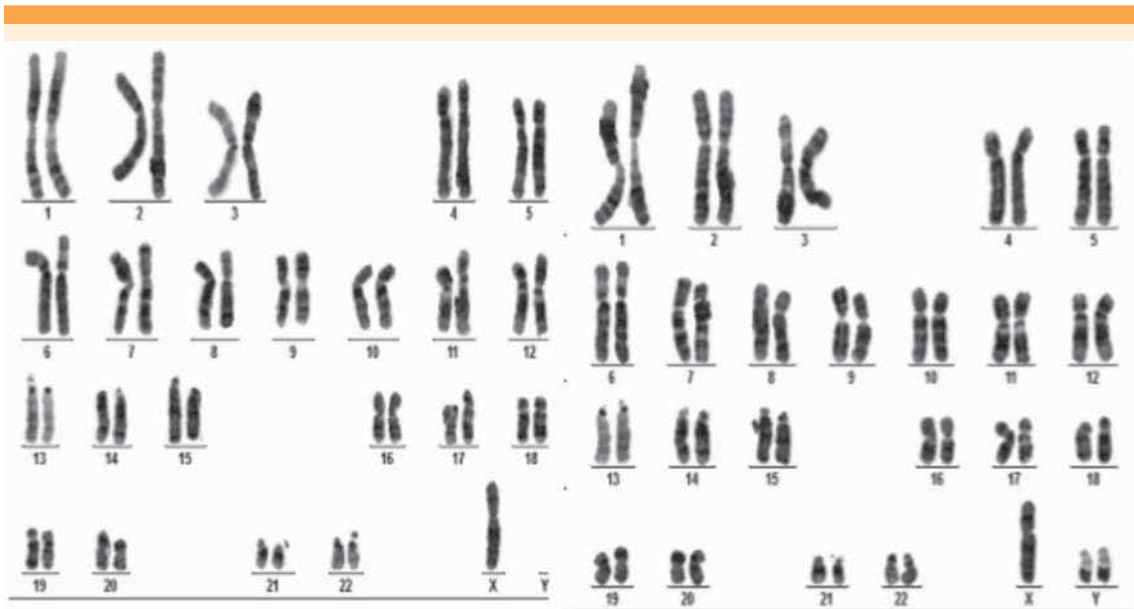


Figura 1. Cariotipo de síndrome de Turner en mosaico 45,X[60%]/47,XYY [40%]. Muestra de sangre periférica en linfocitos. Resolución en banda 600, 100 metafases analizadas (muestra analizada por laboratorio. Higuera Escalante, Bucaramanga, Colombia).

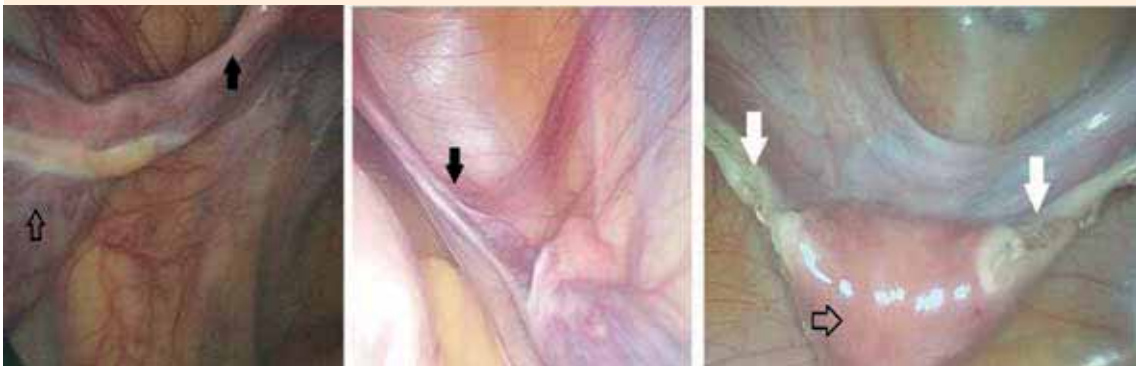


Figura 2. Imágenes de los hallazgos de la cirugía laparoscópica. La flecha negra, sin relleno, señala el útero. La flecha negra los ovarios en banda y la flecha blanca la salpingooforectomía bilateral.

embrionario diferente, podrían no detectarse por este método. Siempre hacen falta otros estudios de mayor resolución.⁶ Hook mencionó que para detectar los mosaicismos de baja frecuencia con un IC95% son necesarias ≥ 59 y ≥ 299 meta-

fases, además de considerar la interface por FISH para los cromosomas Y y X.¹⁵ Los mosaicos que casi siempre acompañan al síndrome de Turner son dos o más cromosomas X. La bibliografía reporta que el cariotipo más frecuente en mosaico



es el 45,X/46,XX en 50% de los casos. De los reordenamientos estructurales el isocromosoma del brazo largo del cromosoma X es el más frecuente de las líneas;^{7,8} mientras que sólo 2 a 5% de los mosaicos tienen línea celular Y (con o sin anomalías estructurales), pese a la coexistencia del cromosoma Y. Muchos casos han mostrado características Turner con o sin morfología gonadal variable, que va hasta el desarrollo testicular o remanentes testiculares.^{6,8,9} En el mosaicismo las líneas celulares son proporcionalmente variables en la distribución en tejidos específicos y en el porcentaje de ésta. Hasta donde se tiene conocimiento, el síndrome de Turner en mosaico 45,X/47,XYY es poco común; en la bibliografía sólo encontramos diez artículos. (Cuadro 1) La

explicación más convincente del mosaicismo X / XYY fue la no disyunción del cromosoma Y en la primera división del cigoto 46, XY.¹⁶

Nuestro caso tiene línea celular Y, más marcadores positivos del gen SRY, condiciones que juegan un papel importante en el desarrollo testicular y la tergiversación a gónadas disgenéticas. La importancia radica en la asociación con inestabilidad celular estructural mitótica, que favorece el riesgo de padecer tumores embrionarios, como el gonadoblastoma (se encuentra en 25-30% de los casos), que se maligniza en 20-25% de los casos, convirtiéndose en indicación de extirpación quirúrgica gonadal.^{1,6} La cirugía laparoscópica tiene varias ventajas para las

Cuadro 1. Estudios encontrados por los autores en la revisión bibliográfica hasta el mes de septiembre de 2017

| Estudio | Referencia | País | Descripción breve del caso |
|---|------------|----------------|--|
| Rubén Lisker y colaboradores [1978] | 18 | NRP | Caso clínico: paciente de 22 años que consultó por amenorrea primaria. Mosaicismo de 45,X [53%]/47,XYY [47%] |
| MJ Pettenati y colaboradores [1991] | 19 | Estados Unidos | Serie de casos: 7 casos con diagnóstico prenatal de 45,X/47,XYY |
| K Kurosawa y colaboradores [1992] | 16 | Japón | Caso clínico: gemelos monocigotos con sexo discordante, niña de 9 años 45,X [17%]/47,XYY [83%] y su hermano 45,X [3%]/47,XYY [97%] |
| Ragg S y colaboradores [1995] | 20 | Alemania | Caso clínico: niño de dos años con testículos en banda, biopsia testicular reporta mosaicismo 45,X/47,XYY |
| Takagi A, Imai A, Tamaya T y colaboradores [1999] | 21 | Japón | Caso clínico: mujer con mosaicismo 45,X/47,XYY y una mutación en el gen SRY |
| Alexandre D. Baldin y colaboradores [2005] | 22 | Brasil | Original: estudio de 50 mujeres con síndrome de Turner, de las cuales un caso tenía 45,X/47,XYY |
| Rajangam y colaboradores [2007] | 9 | NRP | Original: estudio de 620 mujeres con amenorrea primaria, en el estudio citogenético se reportó un caso de 45,X/47,XYY (0.16% de la muestra) |
| Valdy Ostow y colaboradores [2009] | 23 | Estados Unidos | Caso clínico: recién nacido con disgenesia gonadal, cariotipo 45,X[9%] / 47,XYY[91%]. Tras el alta hospitalaria (2 semanas de edad), se asignó el sexo femenino. |
| Caroline Bohec y colaboradores [2010] | 24 | NRP | Caso clínico: gemelos monocigotos con sexo discordante. Gemelo 1 con cariotipo 45,X y gemelo 2 con 45,X/47,XYY. Se finalizó la gestación por aborto voluntario. |
| MK Farrugia y colaboradores [2013] | 25 | NRP | Original: estudio retrospectivo de cariotipos, 3 muestras con cariotipo 45,X/47,XYY |

NRP: no reporta el país. Fuente: Scopus, Springer, Web of Science, UptoDate®, Medline vía PubMed, Embase®, Ovid® y SciELO, sin importar año de publicación, con los términos de búsqueda: síndrome de Turner; mosaicismo; 45,X/47,XYY; 45,X/47,XYY/45,X/47,XYY.

pacientes con digenesia gonadal. La magnificación e iluminación de las estructuras brinda una excelente visualización, incluso de estructuras pélvicas pequeñas, y permite procedimientos de biopsia gonadal, gonadopexia y gonadectomía. También facilita el proceso de cicatrización más estético, lo mismo que el de recuperación.¹⁷ La función reproductiva en pacientes con síndrome de Turner, con o sin mosaico, está deteriorada. Las pacientes deben estar conscientes de la baja posibilidad de embarazo y, de conseguirlo, del alto riesgo de abortos involuntarios, anomalías congénitas y cromosómicas y mortinatos.

CONCLUSIÓN

El síndrome de Turner es un trastorno complejo del desarrollo reproductivo. Para el desarrollo fetal es necesaria la coexistencia de ambos cromosomas sexuales; por ello este síndrome se asocia con abortos. La orientación clínica del mosaicismo es claramente sesgada debido a la mínima probabilidad de características, signos o síntomas clínicos específicos, atribuidos a la gran variación de las diferencias fenotípicas y cariotípicas. La posibilidad de síndrome de Turner debe sospecharse en cualquier mujer con talla baja inexplicable y amenorrea primaria, que se encuentra en 60-90% de los casos. El diagnóstico temprano favorece la mejor intervención médica. La laparoscopia es el procedimiento de elección para la gonadectomía, que siempre debe efectuarse en pacientes con línea celular Y, por el alto riesgo de malignidad.

REFERENCIAS

1. Jung JY, Yang S, Jeong E-H, et al. Mixed gonadal dysgenesis in 45,X Turner syndrome with SRY gene. *Ann Pediatr Endocrinol Metab* 2015; 20(4):226-9.
2. McCann-Crosby B, Mansouri R, Dietrich JE, et al. State of the art review in gonadal dysgenesis: challenges in diagnosis and management. *Int J Pediatr Endocrinol* 2014; (1):4.
3. National Human Genome Research Institute. Learning About Turner Syndrome.[Online] septiembre 24, 2013. [Cited: octubre 29, 2016.] Hallado en URL: <https://www.genome.gov/19519119/learning-about-turner-syndrome/learning-about-turner-syndrome/>.
4. Warren JE, Silver RM. Genetics of pregnancy loss. *Clin Obstet Gynecol* 2008; 51(1): 84-95.
5. Azmanov D, Milachich TV, Zaharieva BM, et al. Profile of chromosomal aberrations in different gestational age spontaneous abortions detected by comparative genomic hybridization. *EJOG*, 2007;131(2):127-31.
6. Rocco de Oliveiral RM, do Nascimento Verreschill IT, Nunes Lipayll MV, Piñero Eçal L, Dourado Guedes A; Bianco B. Y chromosome in Turner syndrome: review of the literature. *Sao Paulo Med. J.* 2009;127(6):373-8.
7. Zhong Q, Layman LC. Genetic Considerations in the Patient with Turner Syndrome—45,X with or without Mosaicism. *Fertil Steril* 2012;98 (4): 775-9.
8. Méndez L, Quiñones O, Roman I, Barrios A, Et al. Mosaicismo de aneuploidias de los cromosomas sexuales en el diagnóstico prenatal. *Rev Cubana Genet Comunt.* 2008; 2(3)28-33.
9. Rajangam S, Nanjappa L. Cytogenetic studies in amenorrhea. *Saudi Med J.* 2007; 28 (2)187-92.
10. Gunther DF, Eugster E, Zagar AJ, et al. Ascertainment bias in Turner syndrome: new insights from girls who were diagnosed incidentally in prenatal life. *Pediatrics* 2004; 114(3):640-4.
11. Zhong Q, Layman LC. Genetic Considerations in the Patient with Turner Syndrome—45,X with or without Mosaicism. *Fertil Steril* 2012;98 (4): 775-9.
12. Rajangam S, Nanjappa L. Cytogenetic studies in amenorrhea. *Saudi Med J.* 2007; (2)187-92.
13. Sepúlveda Agudelo J, Alarcón Nivia MA, Jaimes Carvajal H. Amenorrea primaria. *Rev Colomb Obstet Ginecol.* 2009; 60(1): 57-67.
14. Lunding SA, Aksglaede L, Anderson RA, et al. AMH as Predictor of Premature Ovarian Insufficiency: A Longitudinal Study of 120 Turner Syndrome Patients. *J Clin Endocrinol Metab* 2015;100(7):E1030-8.
15. Hook EB. Exclusion of chromosomal mosaicism: tables of 90%, 95% and 99% confidence limits and comments on use. *Am J Hum Genet* 1977;29:94-7.
16. Kurosawa K, Kuromaru R, Imaizumi K, et al. Monozygotic Twins with Discordant Sex. *Acta Genet Med Gemellol* 1992;41:301-10.
17. Burgmeier C, Leriche C. Laparoscopy in the Surgical Treatment of Disorders of Sexual Development. *J Laparoendosc Adv Surg Tech A.* 2016; 26(9): 730-3.
18. Lisker R, Ruz L, Mutchinick O. 45,X/47,XXY Mosaicism in a Patient With Turner's Syndrome. *Hum. Genet* 1978; 41:231-3.
19. Pettenati MJ, Wheeler M, Bartlett DJ, Subrt I, Rao N, Kroovand RL, et al. 45,X/47,XXY Mosaicism: Clinical Discrepancy Between Prenatally and Postnatally Diagnosed Cases. *Am J Med Genet A.* 1991;39:42-7.



20. Ragg S, Härle M, Scherthan H. Analysis of sex chromosome distribution in the gonadal tissue of a 45,X/47,XYY mosaic by fluorescence in situ hybridization. *Mod Pathol* 1995; 8(3):295-8.
21. Takagi A, Imai A, Tamaya T. A novel sex-determining region on Y (SRY) nonsense mutation identified in a 45,X/47,XYY female. *Fertil Steril* 1999; 72 (1):167-9.
22. Baldin AD, Armani MC, Morcillo AM, Lemos-Marini SH, Baptista MT, et al. Proporções corporais em um grupo de pacientes brasileiras com Síndrome de Turner. *Arq Bras Endocrinol Metab*. 2005; 49(4): 529-35.
23. Ostrow V, De Luca F. Long Term Follow-up of a Child with Ambiguous Genitalia Mixed Gonadal Dysgenesis and Unusual Mosaicism. *J Pediatr Endocrinol Metab* 2009;22 (9):863-6.
24. Bohec C, Douet-Guilbert N, Basinko A, Le Bris MJ, et al. Difficult diagnosis and management of an hetero karyotypic monochorionic twin pregnancy with discordant fetal sex and 45,X/47,XYY karyotypes. *Fetal Pediatr Pathol*. 2010;29(6):424-30.
25. Farrugia MK, Sebire NJ, Achermann JC, Eisawi A, Duffy PG, Mushtaq I. Clinical and gonadal features and early surgical management of 45,X/46,XY and 45,X/47,XYY chromosomal mosaicism presenting with genital anomalies. *J Pediatr Urol*. 2013;9(2):139-44.

AVISO PARA LOS AUTORES

Ginecología y Obstetricia de México tiene una nueva plataforma de gestión para envío de artículos. En: www.revisionporpares.com podrá inscribirse en nuestra base de datos administrada por el sistema *Open Journal Systems* (OJS) que ofrece las siguientes ventajas para los autores:

- Subir sus artículos directamente al sistema.
- Conocer, en cualquier momento, el estado de los artículos enviados, es decir, si ya fueron asignados a un revisor, aceptados con o sin cambios, o rechazados.
- Participar en el proceso editorial corrigiendo y modificando sus artículos hasta su aceptación final.