



## Miomectomía por laparoscopia con extracción por colpotomía posterior: reporte de tres casos

### Laparoscopic myomectomy with extraction by posterior colpotomy: Report of three cases

José Ignacio García-de la Torre,<sup>1</sup> Ricardo Romo-Gutiérrez,<sup>2</sup> Diana Villa-Ponce,<sup>2</sup> Atenas Rodríguez-Valdés<sup>3</sup>

#### Resumen

**ANTECEDENTES:** La extracción de un mioma, posterior a la resección laparoscópica, puede ser: directa, mediante colpotomía posterior, minilaparotomía, morcelación intraabdominal estándar o eléctrica. La mayor parte de estas opciones suele requerir la colocación de un trocar de 10-12 mm o la ampliación de la incisión en la piel y fascia para extraer el tejido; esto implica desventajas estéticas y clínicas, como el riesgo de hernias incisionales.

**CASOS CLÍNICOS:** Se comunican tres casos de pacientes con diagnóstico de miomatosis de grandes elementos (7 cm el menor y 15 cm el mayor) en los que posterior a la miomectomía por laparoscopia se extrae la pieza quirúrgica íntegra mediante colpotomía posterior, con evolución posquirúrgica favorable y sin síntomas concomitantes.

**CONCLUSIÓN:** La extracción transvaginal mediante colpotomía posterior es una alternativa segura y efectiva para retirar piezas quirúrgicas porque la elasticidad de la vagina permite extraer de forma segura piezas grandes, y evitar así el uso del morcelador y sus posibles riesgos. Además, se evita ampliar las incisiones abdominales, lo que implica menor dolor posoperatorio, recuperación más rápida y mejores resultados cosméticos. La vía vaginal es segura, con mínimo riesgo de complicaciones y con mejores resultados posquirúrgicos comparada con el resto de las opciones de cirugía laparoscópica.

**PALABRAS CLAVE:** Miomectomía laparoscópica; colpotomía posterior; morcelación intraabdominal; hernia incisional.

#### Abstract

**BACKGROUND:** The extraction of the myoma after laparoscopic resection can be done by: direct extraction, standard intra-abdominal morcellation, electric morcellation, extraction by posterior colpotomy or by minilaparotomy. Most of these options generally require placement of a 10-12 mm trocar and / or enlargement of the skin incision and fascia for tissue removal; In addition to the aesthetic disadvantages, it represents clinical implications such as the risk of incisional hernias.

**CLINICAL CASES:** We present 3 cases of patients with diagnosis of myomatosis of large elements, the smallest being 7 cm and the largest being 15 cm, in greater diameter, after the laparoscopic myomectomy the extraction of the complete surgical piece is performed through posterior colpotomy, presenting a favorable postoperative recovery, without associated symptoms.

**CONCLUSIONS:** The transvaginal extraction through posterior colpotomy represents a safe and effective alternative for the extraction of surgical pieces, the elasticity of the vagina allows the safe extraction of large pieces, avoiding the use of the morcellator and its possible risks; It also avoids expanding the abdominal incisions, associating to less postoperative pain, faster recovery and better cosmetic results. The vaginal route is a safe option with minimal risk of complications, and with better postsurgical results compared to the other options in laparoscopic surgery.

**KEYWORDS:** Laparoscopic myomectomy; Posterior colpotomy; Intra-abdominal morcellation; Incisional hernias.

<sup>1</sup> Ginecoobstetra, jefe del servicio de Ginecología y Obstetricia del Hospital Universitario de Saltillo

<sup>2</sup> Ginecoobstetra.

<sup>3</sup> Ginecoobstetra, maestro adjunto del servicio de Ginecología y Obstetricia. Hospital Universitario de Saltillo, Coahuila, México.

**Recibido:** febrero 2018

**Aceptado:** marzo 2018

#### Correspondencia

José Ignacio García de la Torre  
drignacio82@hotmail.com

#### Este artículo debe citarse como

García-de la Torre JI, Romo-Gutiérrez R, Villa-Ponce D, Rodríguez-Valdés A. Miomectomía por laparoscopia con extracción por colpotomía posterior: reporte de tres casos. Ginecol Obstet Mex. 2018 mayo;86(5):342-350.  
DOI: <https://doi.org/10.24245/gom.v86i5.2038>



## ANTECEDENTES

La miomatosis uterina es la neoplasia ginecológica benigna más frecuente, se estima que afecta a 70-80% de las mujeres alrededor de los 50 años; de éstos solo 20-50% son sintomáticos.<sup>1</sup> Existen varias alternativas de tratamiento: expectante, médico, intervencionista y quirúrgico, este último, a su vez, se divide en conservador (miomectomía) y radical (histerectomía) por medio de laparotomía o laparoscopia.<sup>1,2,3</sup>

La miomectomía por laparoscopia se describió por primera vez en el decenio de 1970, exclusivamente para miomas subserosos. Para comienzos de la década de 1990 se desarrolló la técnica para la resección de miomas intramurales, que en la actualidad es sumamente practicada por las ventajas respecto de la laparotomía.<sup>4</sup>

Una vez efectuada la miomectomía, la extracción del mioma puede realizarse mediante: forma directa, morcelación intraabdominal o eléctrica, colpotomía posterior o minilaparotomía.<sup>4</sup>

La mayor parte de estas opciones suele requerir la colocación de un trocar de 10-12 mm o la ampliación de la incisión en la piel y fascia para extraer el tejido. Aunado a las desventajas estéticas tiene implicaciones clínicas: riesgo de hernias incisionales, que es de 0% con trocates de 5 mm y se incrementa incluso a 3% con los de 12 mm.<sup>5</sup>

En todas partes, el uso de morceladores se cuestiona debido al riesgo de morcelación involuntaria de leiomiomas, con la consecuente diseminación de tejido en la cavidad abdominopélvica y empeoramiento del pronóstico de la paciente. Por esto en abril de 2014 la FDA emitió un comunicado que desalentaba el uso del morcelador.<sup>6</sup>

La colpotomía posterior permite extraer miomas durante la miomectomía por laparoscopia, sin necesidad de ampliar las incisiones en el abdomen y sin tener que usar el morcelador, con lo que la incisión permanece oculta en un orificio natural.<sup>7</sup>

La mayor ventaja de esta técnica es la extracción segura de especímenes durante la cirugía laparoscópica, conservar el beneficio estético de las incisiones abdominales, que se asocian con menor dolor posquirúrgico y no con dispareunia, infección o adherencias obliterantes en el fondo de saco posterior.<sup>7</sup>

## CASOS CLÍNICOS

### Caso 1

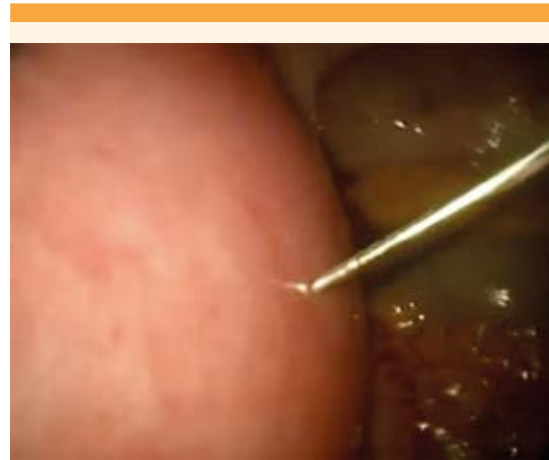
Paciente de 36 años, con antecedentes personales patológicos de diabetes mellitus tipo 2 de reciente diagnóstico. Antecedentes ginecoobstétricos relevantes: 3 embarazos, 1 aborto, 2 cesáreas y obstrucción tubaria bilateral durante la última cesárea. El padecimiento se inició en septiembre de 2016 con aumento de volumen abdominal y sensación de masa en pelvis; tres meses después se agregó sangrado uterino anormal caracterizado por flujo menstrual abundante y ciclos menstruales cada vez más cortos, acompañado de dolor abdominal, opresivo.

En la exploración física los signos vitales estaban normales, neurológicamente íntegra. Pesó 75 kg y midió 1.62 m; con IMC de 28.6. La auscultación cefálica, de tórax y mamas se reportó sin datos patológicos aparentes. El abdomen era globoso, a expensas del panículo adiposo y la tumoración abdominal que involucraba al hipo y mesogastrio por arriba de la cicatriz umbilical. La tumoración era dolorosa a la palpación, móvil, de consistencia intermedia. El resto de la auscultación se efectuó sin datos patológicos aparentes. Los genitales se encontraron

sin alteraciones aparentes; al tacto bimanual el útero estaba muy aumentado de tamaño, de aproximadamente 25 x 20 cm, doloroso a la palpación. Las extremidades se encontraron sin datos patológicos aparentes. Se hospitalizó con diagnóstico de sangrado uterino anormal secundario a hipertrofia uterina por miomatosis de grandes elementos. Se efectuó la miomectomía laparoscópica. Con base en la adecuada evolución posquirúrgica se dio de alta del hospital a las 24 horas posquirúrgicas. A la valoración tres semanas posteriores a la cirugía la paciente estaba asintomática, con los sitios de las heridas quirúrgicas sin datos patológicos. A las 8 semanas posquirúrgicas reinició la actividad sexual, sin dispareunia.

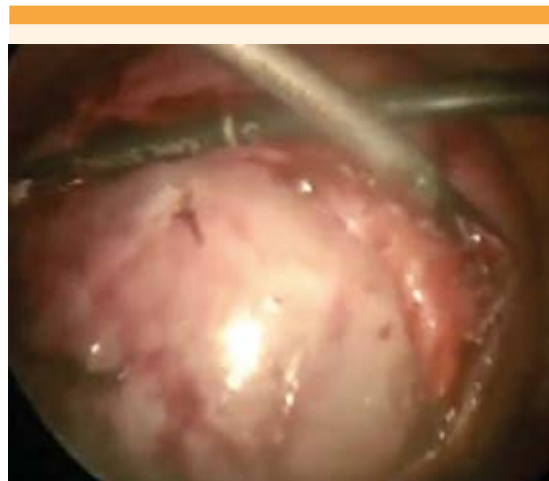#### Técnica quirúrgica

Previo protocolo quirúrgico se accedió, por vía supraumbilical, con un trocar de 5 mm; el útero se encontró deformado y aumentado de tamaño debido a la existencia de un tumor intramural en el fondo y cara posterior del útero. Los anexos se observaron sin alteraciones aparentes. Se colocaron 3 puertos operatorios, 2 en el flanco derecho (de 5 mm) y 1 en el flanco izquierdo (de 10 mm). Se infiltró el mioma con vasopresina, luego de diluirla con 20 UI en 40 mL (**Figura 1**). Se procedió a efectuar la incisión con un bisturí armónico, en la parte superior, hasta identificar la cápsula. La disección se continuó con una pinza Ligasure de 5 mm y bisturí armónico (**Figura 2a**), con hemostasia cuidadosa hasta llegar a los vasos de mayor calibre y liberar totalmente la tumoración. La pared uterina se cierra con vicryl 1 en dos planos con puntos continuos. Enseguida se efectúa la colpotomía posterior, mediante un corte con energía monopolar; se delimita el fondo de saco de Douglas con copa de movilizador uterino (**Figura 3**); se insinúa el mioma en el fondo de saco; se fija con una pinza vía vaginal y se amplía la colpotomía de manera roma. La pieza quirúrgica se extrae íntegra (**Figura 4**) y la colpotomía se cierra con vicryl 1, por vía vaginal. Por vía vaginal y laparoscópica se corrobora la hemostasia del lecho quirúrgico y de la colpotomía. En la histerotomía y el drenaje Jackson, hacia el fondo del saco posterior, se coloca el hemostático local (Surgicel®).

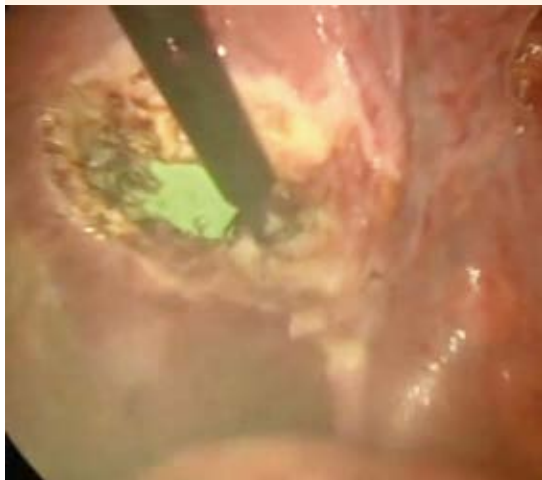

**Figura 1.** Infiltración del mioma con vasopresina, previa dilución.

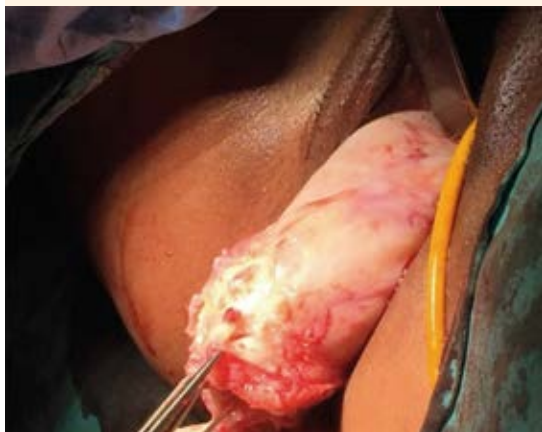ra 4) y la colpotomía se cierra con vicryl 1, por vía vaginal. Por vía vaginal y laparoscópica se corrobora la hemostasia del lecho quirúrgico y de la colpotomía. En la histerotomía y el drenaje Jackson, hacia el fondo del saco posterior, se coloca el hemostático local (Surgicel®).



**Figura 2.** Disección y hemostasia de los vasos nutricios del mioma mediante bisturí armónico y pinza bipolar pulsado de 5 mm.



**Figura 3.** Corte con energía monopolar del fondo de saco de Douglas, donde se observa delimitado por la copa de un movilizador uterino.



**Figura 4.** Extracción por vía vaginal de la pieza de miomectomía laparoscópica. Se conservó la integridad de la pieza quirúrgica.

#### *Hallazgos transquirúrgicos*

Útero deformado y aumentado de tamaño, a expensas de un tumor en la cara posterior, de aproximadamente 15 cm de diámetro y anexos

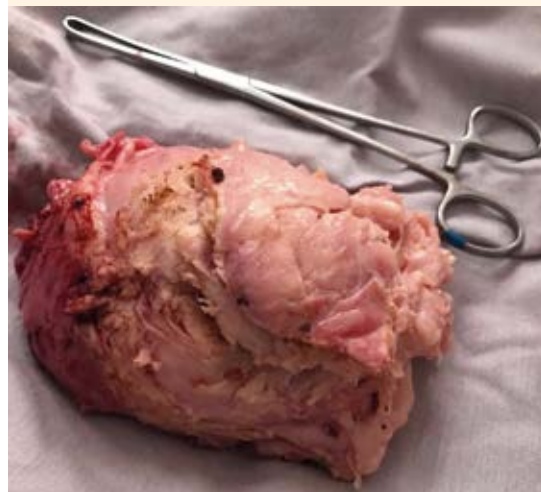
sin alteraciones ni complicaciones transquirúrgicas aparentes. El sangrado estimado fue de 300 cc y el tiempo quirúrgico de 150 minutos.

#### *Reporte anatomopatológico*

Tumoración de color amarillento, de 498 g y 15 x 10 x 10 cm (**Figura 5**), de consistencia firme. Al corte, la superficie es homogénea, del mismo color, de aspecto trabeculado. Los cortes muestran lesiones neoplásicas formadas por fibras musculares lisas que alternan con colágena; se distribuyen en forma de fascículos o patrón historiforme, muy celular, pero no muestra atipias, pero sí cambios degenerativos y linfocitos aislados. Diagnóstico: leiomioma.

#### **Caso 2**

Paciente de 39 años, con antecedentes personales patológicos relevantes: miomectomía por laparotomía en 2008, dos embarazos y dos partos. El padecimiento se inició 18 meses antes, con metrorragias y dolor pélvico.



**Figura 5.** Pieza quirúrgica de la miomectomía laparoscópica, de 15 x 10 x 10 cm, íntegra, posterior a la extracción por vía culdotomía posterior.

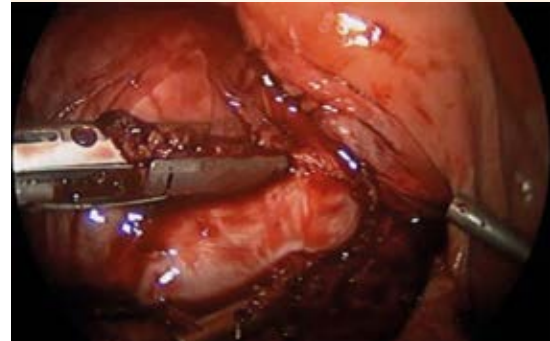


A la exploración física los signos vitales eran estables, neurológicamente íntegra. El aparato cardiorrespiratorio sin daño aparente; el abdomen blando, depresible. Se palpó una masa de aproximadamente 15 cm de diámetro, móvil, discretamente dolorosa a la palpación, sin más alteraciones aparentes. Los genitales externos estaban sin alteraciones. Al tacto bimanual el útero se encontró aumentado de tamaño, móvil, de aproximadamente 16 cm, discretamente doloroso a la movilización. Las extremidades sin datos patológicos aparentes.

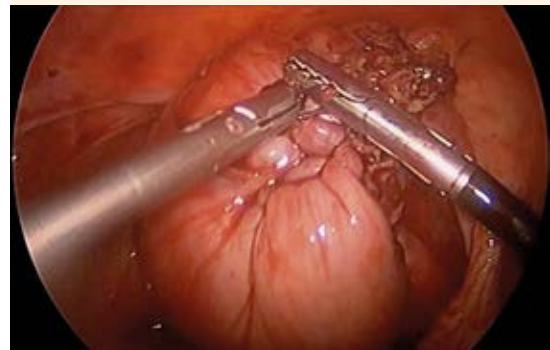Ingresa con diagnóstico de sangrado uterino anormal, secundario a miomatosis uterina de grandes elementos. Se programó y efectuó la miomectomía laparoscópica, con base en la adecuada evolución se dio de alta del hospital a las 24 horas posteriores a la cirugía. Se valoró a las 2, 4 y 8 semanas, siempre asintomática.

#### *Técnica quirúrgica*

Previo protocolo quirúrgico, el acceso fue por vía umbilical, con un trocar de 5 mm. El útero se encontró deformado y aumentado de tamaño debido a la existencia de un tumor intramural en el fondo y la cara posterior del útero, de aproximadamente 12 cm de diámetro. Los anexos se observaron sin alteraciones aparentes. Se colocaron tres puertos operatorios: dos en el flanco derecho (uno de 5 mm y otro de 10 mm) y uno en el flanco izquierdo (de 5 mm). El mioma se infiltró con 20 mL de vasopresina (previa dilución en 20 UI y 40 mL). En la parte superior se hizo una incisión con energía monopolar, hasta identificar la cápsula; se continuó la disección y la hemostasia vascular con una pinza ligasure, de 10 milímetros (**Figura 6**) hasta liberar por completo la tumoración. La pared uterina se cerró con Vicryl 1 en dos planos, con puntos continuos (**Figura 7**). Se procedió a la colpotomía posterior; al identificar el fondo de saco de Douglas (**Figura 8**) se colocó un trocar de 10 mm,

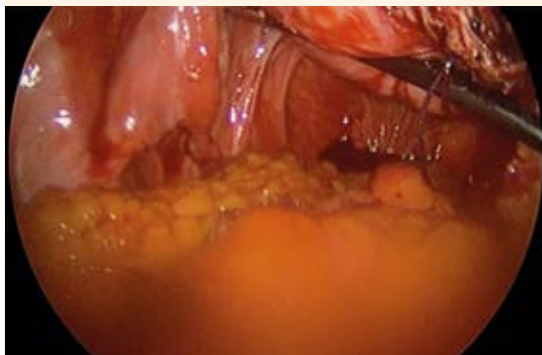


**Figura 6.** Disección del mioma y hemostasia vascular mediante pinza bipolar pulsado de 10 mm.



**Figura 7.** Cierre de la pared uterina efectuado en dos planos con vicryl 1, mediante puntos continuos.

con guía laparoscópica, para prevenir una lesión intestinal. Se amplió con corte frío, por vía vaginal. Se insinuó el mioma hacia el fondo de saco y se fijó con una pinza, por vía vaginal. Posteriormente se retiró el trocar y se amplió la colpotomía de manera roma. Se extrajo la pieza quirúrgica íntegra y se cerró la colpotomía con vicryl 1, por vía vaginal. Se corroboró la hemostasia del lecho quirúrgico y de la colpotomía, tanto por vía vaginal como laparoscópica. Se colocó un drenaje tipo Jackson, dirigido hacia el fondo de saco posterior.



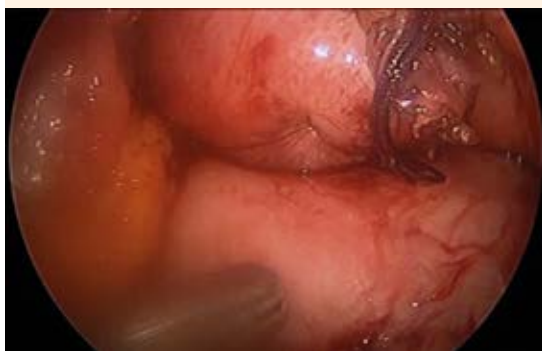**Figura 8.** Identificación del fondo de saco de Douglas para la posterior introducción del trocar de 10 mm en visión directa por vía vaginal.

#### *Hallazgos transquirúrgicos*

Sin complicaciones transquirúrgicas aparentes. Sangrado estimado de 300 cc. Tiempo quirúrgico: 190 minutos.

#### *Resultado anatomopatológico*

Lesión miomatosa de 600 g, de 12.5 x 10 x 8 cm (**Figura 9**), de superficie irregular, marrón claro. Al seccionarla se encontraron: proliferación de



**Figura 9.** Insinuación del mioma hacia la culdotomía para su posterior fijación y extracción por vía vaginal.

células musculares lisas, fusiformes, con bordes redondeados, algunos núcleos elongados y otros circulares, zonas con proliferación celular, sin atipia y áreas hialinizadas. No se identificaron datos de necrosis o mitosis atípicas. Diagnóstico: leiomioma celular sin atipia.

#### **Caso 3**

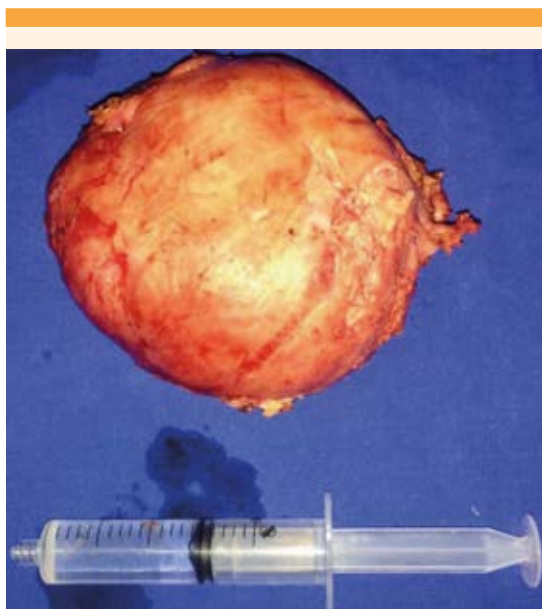
Paciente de 50 años, con antecedentes personales patológicos relevantes de oclusión tubaria bilateral por minilaparotomía en 2004, diabetes mellitus tipo 2 de 12 años de evolución, en tratamiento con metformina e insulina. Hipertensión arterial sistémica de siete años de evolución, en tratamiento con losartán y clortalidona. Dislipidemia de dos años de evolución, en tratamiento con bezafibrato y ezetimiba. Antecedentes ginecoobstétricos de tres embarazos y tres partos. El padecimiento se inició, aproximadamente, un mes antes con dolor pélvico intermitente.

En la exploración física se encontraron signos vitales estables; neurológicamente íntegra. El aparato cardiorrespiratorio sin daño aparente. El abdomen se palpó blando, depresible, discretamente doloroso a la palpación hipogástrica. El resto de la auscultación sin alteraciones aparentes. Los genitales externos sin alteraciones. Al tacto bimanual de la parte posterior del cuello uterino, el útero era de aproximadamente 8 cm. Se palpó una masa adyacente al útero, de aproximadamente 8 cm de diámetro, móvil, discretamente dolorosa a la movilización. Las extremidades sin datos patológicos aparentes.

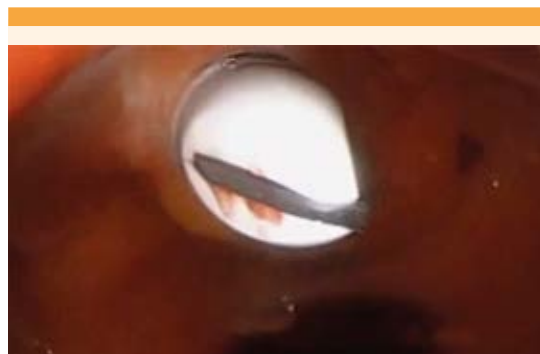
Ingresó con diagnóstico de probable mioma subseroso. La miomectomía se efectuó por laparoscopia y se dio de alta del hospital a las 24 horas posteriores a la operación, con adecuada evolución. A los 60 días de haber sido intervenida permanecía asintomática.

### Técnica quirúrgica

Previo protocolo quirúrgico el acceso fue por vía umbilical, con un trocar de 5 mm. En el fondo uterino se encontró un mioma pediculado de aproximadamente 8 cm de diámetro, con pedículo de alrededor de 3 cm de diámetro. Los anexos se observaron sin alteraciones aparentes. Se colocaron dos puertos operatorios, en los flancos derecho e izquierdo (de 5 mm). Se efectuaron la coagulación y el corte del pedículo con una pinza bipolar pulsada de 5 mm, hasta liberar por completo la tumoración. En la colpotomía posterior se identificó el fondo de saco de Douglas; se colocó un trocar de 10 mm mediante guía laparoscópica (**Figura 10**) para prevenir alguna lesión intestinal. Se amplió con corte frío por vía vaginal. Se visualizó el mioma en el fondo de saco y se fijó con una pinza, por vía vaginal (**Figura 11**). Posteriormente se retiró el trocar y se amplió la colpotomía de manera roma. Se extrajo la pieza quirúrgica íntegra y el



**Figura 10.** Pieza quirúrgica de la miomectomía por laparoscopia, de 12.5 x 10 x 8 cm, posterior a la extracción por vía culdotomía posterior.



**Figura 11.** Colocación del trocar de 10 mm en el fondo de saco de Douglas, con visualización directa para la prevención de una lesión intestinal.

cierre de la colpotomía se hizo con vicryl 1, por vía vaginal. Por vía vaginal y laparoscópica se corroboró la hemostasia del lecho quirúrgico y de la colpotomía (**Figura 12**).

### Hallazgos transquirúrgicos

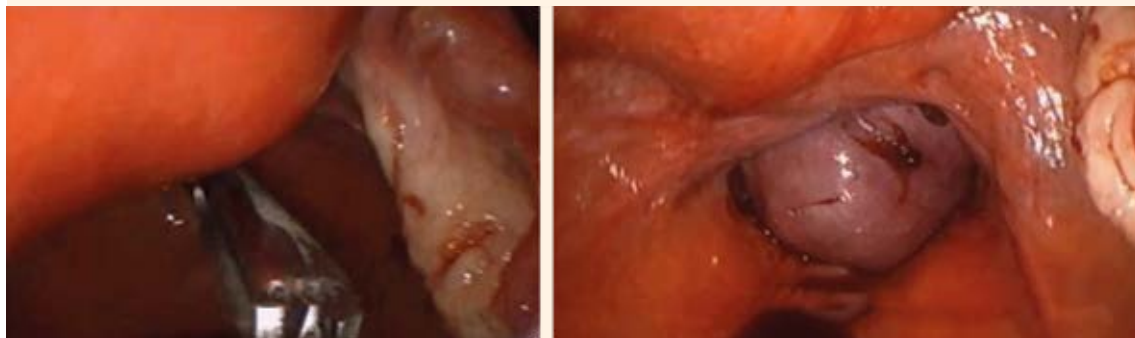
Sin complicaciones transquirúrgicas aparentes. Sangrado estimado mínimo. Tiempo quirúrgico: 40 minutos.

### Resultado anatomopatológico

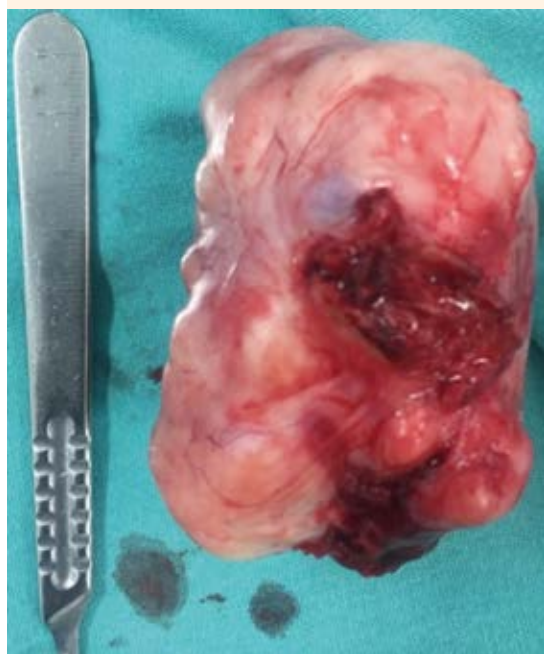Tejido de forma nodular, de 150 g y 7 x 5 x 4 cm (**Figura 13**). A las múltiples secciones es de color blanquecino, de aspecto arremolinado y de consistencia firme. Diagnóstico: leiomioma de 7 x 5 cm.

### DISCUSIÓN

En las últimas dos décadas ha habido una mejora notable de las técnicas y de los instrumentos utilizados en la cirugía laparoscópica; sin embargo, la extracción de las piezas quirúrgicas sigue siendo un reto desafiante que se enfrenta a la frustrante situación de ampliar alguna de las incisiones abdominales.<sup>5,8</sup>



**Figura 12.** A la izquierda se observa la introducción de una pinza a través de la colpotomía posterior, con la intención de fijar la pieza quirúrgica para su extracción. A la derecha se observa la vía laparoscópica para la extracción de la pieza quirúrgica mediante colpotomía.



**Figura 13.** Pieza quirúrgica de la miomectomía laparoscópica, de 7 x 5 x 4 cm, íntegra, posterior a la extracción por vía culdotomía posterior.

Este paso debe garantizar la recuperación completa de la muestra quirúrgica, con preservación de su integridad (si es posible) para evitar la

contaminación intraabdominal de procesos infecciosos o malignos.<sup>8</sup>

La extracción transvaginal, mediante colpotomía posterior, representa una alternativa segura y efectiva para la extracción de piezas quirúrgicas porque la elasticidad de la vagina permite que la extracción de piezas grandes, a través de una pequeña incisión de hasta 1-2 cm, sea segura y no se requiera utilizar un morcelador, que implica riesgos.<sup>9</sup> En los casos descritos se consiguió extraer los miomas íntegros mediante colpotomía posterior.

En un estudio efectuado en la Universidad de Insubria, Varese (Italia), en el que se evaluaron 169 mujeres a quienes se realizó miomectomía por laparoscopia, y se comparó la extracción de miomas con morcelador y la vía transvaginal, se observó que la extracción transvaginal es un método seguro, factible y eficaz porque reduce el tiempo operatorio y mejora los efectos posoperatorios, en comparación con el uso de morcelador.<sup>9</sup>

En una revisión bibliográfica de 1966, de extracción de piezas quirúrgicas mediante colpotomía posterior, se reportó que el riesgo de complica-



ciones infecciosas y no infecciosas relacionadas con la colpotomía en la laparoscopia, para la extracción de tejido u órganos, es extremadamente bajo. La infección pélvica constituyó la principal preocupación por la que esta vía no es ampliamente utilizada; otras complicaciones hipotéticas son: la dispareunia posoperatoria, dehiscencia y preocupación por la fertilidad futura.<sup>5,8</sup>

La ventaja de la culdotomía o colpotomía es que evita la ampliación de las incisiones abdominales, lo que implica menos dolor posoperatorio, recuperación más rápida y mejores resultados cosméticos; además, la elasticidad de la vagina permite la remoción de especímenes de gran tamaño.<sup>10</sup>

La excepción al uso de la culdotomía es cuando el fondo de saco posterior está obliterado por adherencias densas secundarias a endometriosis, enfermedad pélvica inflamatoria o posquirúrgicas.<sup>10</sup>

## CONCLUSIONES

Para los cirujanos ginecológicos el acceso por vía vaginal representa, por definición, una de las formas más lógicas y accesibles de entrar a la cavidad pélvica. Con base en la bibliografía constituye una ruta segura con mínimo riesgo de complicaciones, y con mejores resultados posquirúrgicos comparada con el resto de las opciones para la extracción de piezas quirúrgicas durante la cirugía laparoscópica.

## REFERENCIAS

1. The Society of Obstetricians and Gynaecologists of Canada. Clinical practice guideline No. 318, February 2015 (Replaces, No. 128, May 2003). The Management of Uterine Leiomyomas. *J Obstet Gynaecol Can* 2015;37(2):157-178.
2. Nirmala D. Current and emerging treatments for uterine myoma. An update. *Int J Womens Health* 2011;3: 231-241.
3. ACOG Committee Practice Bulletin. NUMBER 96, AUGUST 2008 (Replaces Practice Bulletin Number 16, May 2000 and Committee Opinion Number 293, February 2004).
4. Jean-Bernard Dubuisson, Arnaud Fauconnier, Katayoun Babaki-Fard and Charles Chapron. Laparoscopic myomectomy: a current view. *Human Reproduction Update* 2000, Vol. 6, No. 6 pp.588-594.
5. F. Ghezzi, L. Raio, M. D. Mueller, T. Gyr, M. Buttarelli, M. Franchi. Vaginal extraction of pelvic masses following operative laparoscopy. *Surg Endosc* (2002) 16: 1691-1696.
6. Marit Lieng, Espen Berner and Bjorn Busund. Risk of Morcellation of Uterine Leiomyosarcomas in Laparoscopic Supracervical Hysterectomy and Laparoscopic Myomectomy, a Retrospective Trial Including 4791 Women. *Journal of Minimally Invasive Gynecology*, 2015 Mar-Apr;22(3):410-4.
7. Ceana Nezhat, MD, and Erica Dun, MD. The posterior colpotomy: An alternative approach to tissue extraction. *OBG Management*, December 2014, Vol. 26 No. 12
8. Stefano Uccella, MD, Antonella Cromi, MD, PhD, Giorgio Bogani, MD, Jvan Casarin, MD, Maurizio Serati, MD, and Fabio Ghezzi, MD. Transvaginal Specimen Extraction at Laparoscopy Without Concomitant Hysterectomy: Our Experience and Systematic Review of the Literature. *J Minim Invasive Gynecol*. 2013 Sep-Oct;20(5):583-90.
9. Bogani G, Uccella S, Cromi A, Serati M, Casarin J, Sturla D, Ghezzi F, Electric Motorized Morcellator Versus Transvaginal Extraction for Myomas Retrieval Following Laparoscopic Myomectomy: a propensity-matched analysis, *J Minim Invasive Gynecol*. 2014; 21(5):928-934. DOI: 10.1016 / j.jmig.2014.04.012.
10. Chin-Jung Wanga, Jiah Min Lee, Hsing-Tse Yu, Chen-Ying Huang, Hung-Yen Chin, Shih-Ming Wang. Comparison of morcellator and culdotomy for extraction of uterine fibroids laparoscopically. *Eur J Obstet Gynecol Reprod Biol*. 183 (2014) 183 – 187.