



Acretismo placentario con abordaje predictivo y preventivo de hemorragia obstétrica

Placental accreta with predictive and preventive approach to obstetric hemorrhage.

José Ignacio García-de la Torre,¹ Gerardo González-Cantú,² Atenas Rodríguez-Valdéz,³ Abril Mujica-Torres,⁴ Diana Villa-Ponce,⁴ Jessica Aguilar-Zamudio⁵

Resumen

OBJETIVO: Exponer el tratamiento médico y quirúrgico indicado en el Hospital Universitario de Saltillo a pacientes con acretismo placentario.

MATERIALES Y MÉTODOS: Estudio retrospectivo, transversal y analítico efectuado en pacientes tratadas con enfoque predictivo y preventivo de hemorragia obstétrica atendidas entre los años 2015-2017. Se incluyeron todas las pacientes operadas con la técnica descrita. Se analizan las variables maternas y fetales posquirúrgicas que aportan información para evaluar los resultados obstétricos mediante medias y porcentajes.

RESULTADOS: Se incluyeron 10 pacientes con media de edad de 31 años, 70% con antecedente de cesárea y 50% de legrado. El sangrado transquirúrgico tuvo una media de 1067 cc, con un tiempo quirúrgico promedio de 3.6 h, la media de transfusión de concentrados eritrocitarios fue de 2.3, el Apgar de los recién nacidos se reportó en ≥ 7 , no se requirió reintervención y no se encontraron casos de muerte materna.

CONCLUSIONES: Si bien el tamaño de la muestra es pequeño continuaremos recabando datos de lo sucedido con otras pacientes. Es indispensable estudiar más casos para tener evidencias de nuestra propuesta de tratamiento con pruebas aún más sólidas. También hace falta un seguimiento prolongado a las pacientes para conocer si hay o no complicaciones tardías.

PALABRAS CLAVE: Antecedente de cesárea; legrado; tiempo quirúrgico; muerte materna; resultados fetales.

Abstract

OBJECTIVE: Expose the medical and surgical treatment indicated in the University Hospital of Saltillo to patients with placental accreta.

MATERIAL AND METHODS: A retrospective, cross-sectional and analytical study, patients treated with a predictive and preventive approach of obstetric hemorrhage were studied in Hospital Universitario de Saltillo during 2015-2017.

RESULTS: 10 patients were included, with a mean age of 31 years, 70% had a history of cesarean section and 50% curettage. Transsurgical bleeding averaged 1067 cc, an average surgical time of 3.6 hrs, average of transfusion of erythrocyte concentrates was 2.3, Apgar of newborns was reported ≥ 7 , no surgical reoperation was required, no cases were found of maternal death.

CONCLUSIONS: Although the size of the sample is small, we will continue to collect data on what happened with other patients. It is essential to study more cases to have evidence of our treatment proposal with even more solid evidence. There is also a need for prolonged follow-up of patients to determine whether there are late complications or not.

KEYWORDS: Cesarean section; curettage; surgical time; maternal death; fetal results.

¹ Jefe del servicio de Ginecología y Obstetricia.

² Profesor titular del posgrado en Ginecología y Obstetricia.

³ Maestro adjunto de Ginecología y Obstetricia.

⁴ Residente del servicio de Ginecología y Obstetricia.

⁵ Médico interno de pregrado. Hospital Universitario de Saltillo, Universidad Autónoma de Coahuila, Saltillo, Coahuila, México.

Recibido: febrero 2018

Aceptado: mayo 2018

Correspondencia

José Ignacio García de la Torre
drignacio82@hotmail.com

Este artículo debe citarse como

García-de la Torre JI, González-Cantú G, Rodríguez-Valdéz A, Mujica-Torres A, Villa-Ponce D, Aguilar-Zamudio J. Acretismo placentario con abordaje predictivo y preventivo de hemorragia obstétrica. Ginecol Obstet Mex. 2018 junio;86(6):357-367.

DOI: <https://doi.org/10.24245/gom.v86i6.2034>

ANTECEDENTES

La placenta acreta es la que se adhiere demasiado profundo en la pared uterina, pero sin penetrar al músculo uterino. Cuando las vellosidades coriónicas solo invaden el miometrio se denomina placenta increta; la placenta percreta describe la invasión a través del miometrio y la serosa, y ocasionalmente a los órganos adyacentes, como la vejiga.¹

La incidencia mundial actual de acretismo es de 3 casos por cada 1000 embarazos, consecuencia del incremento de la cesárea y asociación con la mortalidad materna, incluso de 7%. Del total de casos 81.6% corresponden a placenta acreta, 11.8% a increta, y 6.6% a percreta.^{2,3} En nuestro servicio, durante 2016, registramos una incidencia de 0.6% de casos en relación con el total de pacientes atendidas.

Por su extensión se reconocen tres tipos: focal, que solo se adhieren pequeñas áreas de la placenta; parcial, en la que uno o varios cotiledones se pegan; y total, donde la superficie completa de la placenta está anormalmente adherida.⁴

Para explicar la fisiopatología de la placenta acreta se han propuesto varios mecanismos; el más antiguo se fundamenta en la teoría de un defecto en las funciones del trofoblasto, que conducen a la adherencia excesiva o invasión del miometrio.⁵ La hipótesis actual más prevalente refiere que el trofoblasto, al requerir un ambiente hipóxico, tiene una alta predilección por cicatrices o lesiones en la decidua uterina que tienden a ser acelulares y avasculares, condiciones que permiten la inserción anómala de la placenta con ausencia de la decidua basal y anomalía en la membrana de Nitabuch, así como la invasión de las vellosidades coriales al miometrio.⁶

Ante la sospecha de acretismo puede recurrirse a los marcadores ultrasonográficos:

- Múltiples “lagunas” intraplacentarias.
- Interfase útero-vejiga irregular o ausente.
- Miometrio anormalmente delgado en el sitio de placentación.
- Datos sugerentes de placenta previa.⁷

Cuando los hallazgos ultrasonográficos son dudosos puede recurrirse a la imagen por resonancia magnética. El diagnóstico definitivo es histopatológico pero 18 a 29% de los casos no tienen confirmación patológica de acretismo.⁸

Existen dos opciones de tratamiento: el conservador que busca preservar la fertilidad y el expectante con embolización arterial uterina y metotrexato. Con este último el riesgo estimado de histerectomía posterior varía de 10 a 85%, de ahí que su indicación siga siendo motivo de controversia.⁹

El tratamiento quirúrgico radical implica, en la mayoría de los casos, una alta probabilidad de hemorragia obstétrica masiva. Existen diferentes técnicas quirúrgicas que siguen pasos secuenciales debidamente establecidos.

Nuestra opción de tratamiento quirúrgico se acompaña de medidas preventivas de la hemorragia. Se inicia con el adecuado control prenatal y tratamiento de las comorbilidades, mantenimiento de la hemoglobina que garantice un sangrado permisible, aceptable para el tipo de procedimiento. De acuerdo con nuestro protocolo interno se clasifica según el riesgo de sangrado (alto riesgo) y la disponibilidad de banco de sangre de hemoderivados. La reanimación de la coagulación es decisiva con trasfusión de plasmas antes de la cirugía y un antifibrinolítico (ácido tranexámico) antes y después del procedimiento quirúrgico.

Durante la intervención quirúrgica se reportan procedimientos en los que se asocia la ligadura



arterial previa a la incisión uterina y la extracción del recién nacido; en nuestra experiencia posponer este paso no ha significado aumento del sangrado pero sí la correcta perfusión.¹⁰ También obviamos el cierre de la histerotomía sustituyéndolo por sutura coronal.^{6,10} Nos enfocamos en disminuir el sangrado transquirúrgico mediante reanimación de la coagulación, ligadura arterial y de neoformaciones vasculares.

El objetivo de esta investigación consistió en: exponer el tratamiento médico y quirúrgico indicado en el Hospital Universitario de Saltillo a pacientes con acretismo placentario.

MATERIALES Y MÉTODOS

Estudio retrospectivo, transversal y analítico efectuado en pacientes tratadas con enfoque predictivo y preventivo de hemorragia obstétrica atendidas entre los años 2015-2017. Se incluyeron todas las pacientes operadas con la técnica descrita. Se analizan las variables maternas y fetales posquirúrgicas que aportan información para evaluar los resultados obstétricos mediante medias y porcentajes.

Descripción del protocolo para predicción y prevención de la hemorragia obstétrica en anomalías de la placentación

Control prenatal riguroso, con mapeo placentario ultrasonográfico transvaginal con delimitación de límites y probable invasión placentaria, maduración pulmonar en la semana 32 de gestación, mantenimiento de la hemoglobina ≥ 12 mg/dL, diagnóstico y tratamiento oportuno de infecciones urinarias o vaginales, 6 paquetes globulares y 6 plasmas frescos para reserva en el banco de sangre y disponibles para aplicación en caso necesario. La paciente se interna cuatro días antes de la operación y se le administra plasma fresco congelado 24 y 12 horas antes de ingresar al quirófano. Se corrobora la disponibilidad de

recursos materiales y humanos 24 horas antes y se indica un antibiótico profiláctico 1 hora antes de la incisión.

Durante la cirugía preventiva se siguen una serie de pasos:

1. Anestesia mixta (regional e intravenosa).
2. Lavado vaginal con yodopovidona.
3. Se coloca una sonda Foley de 3 vías por la que se infunde una solución fisiológica (1000 cc) mezclada con 2 mL de azul de metileno.
4. El área quirúrgica se lava con yodopovidona.
5. Cinco minutos antes de iniciar la intervención se administra, por vía intravenosa, 1 g de ácido tranexámico.
6. Para la exposición adecuada del campo quirúrgico se hace una incisión media infra y supraumbilical.
7. Se realiza un corte y la disección por planos, con hemostasia minuciosa, hasta llegar a la cavidad. **Figura 1**
8. Se exterioriza el útero y se lleva a cabo una histerotomía fúndica longitudinal, con prolongación roma. **Figuras 2 y 3**
9. Con pinzamiento y corte del cordón umbilical se extrae el feto; el extremo placentario de éste se liga y se deja la placenta in situ; el surjete coronal se ancla en los bordes de la histerotomía. **Figura 4** En caso de óbito se difiere el paso anterior y se realiza la histerectomía en bloque.
10. Posterior al nacimiento se administran, por vía intravenosa, 0.3 mcg por kg de peso de desmopresina; como medio de disolución se usa solución fisiológica a 0.9% para administración en 20 minutos.

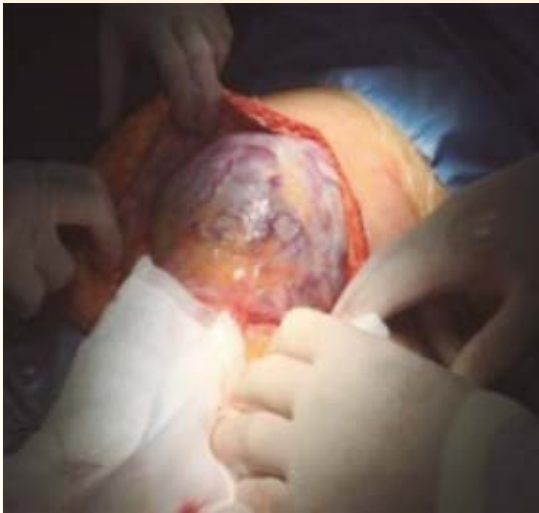


Figura 1. Percretismo placentario con exposición de campo quirúrgico.

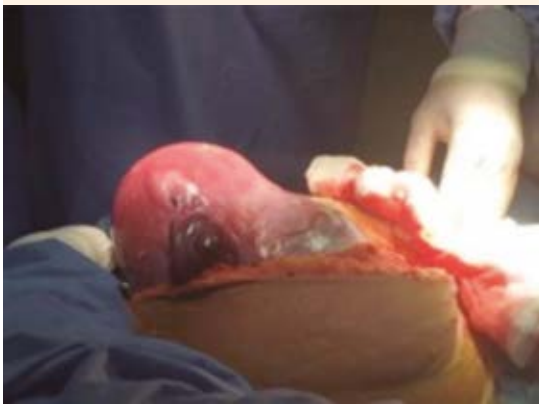

Figura 2. Exteriorización uterina.

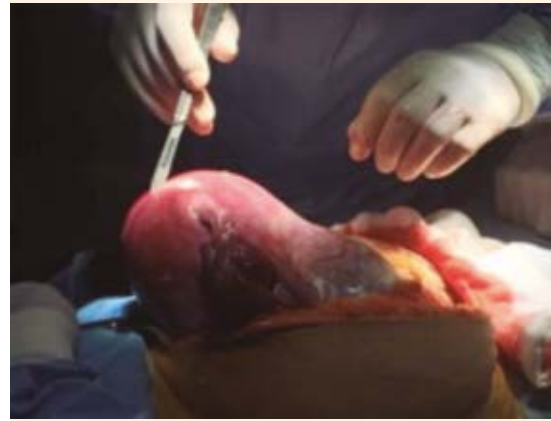

Figura 3. Histerotomía fúndica.

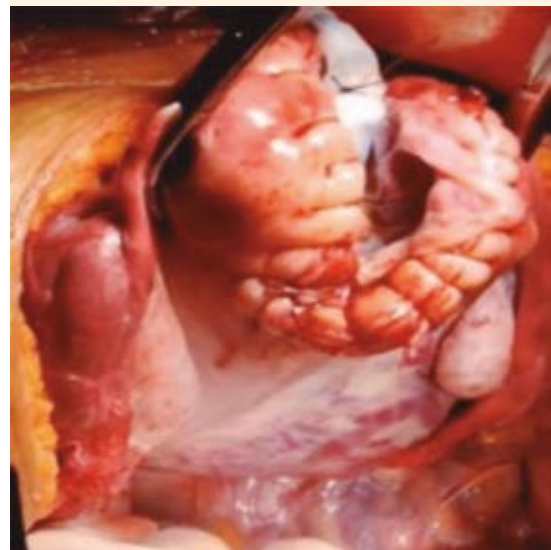


Figura 4. Placenta in situ con surjete coronal anclado en borde de histerotomía.

11. Se continúa con la desarterialización: a) ligadura de las arterias uterinas mediante técnica García-González. **Figura 5** b) Ligadura de las arterias ováricas, tubarias internas y Sampson. La ligadura de las arterias hipogástricas es opcional. **Figura 6**

12. Se prosigue a la histerectomía: primero se diseca la vejiga, antes se llena con solución a la que se agrega azul de metileno mediante una sonda de tres vías. (**Figura 7**) Se abre una ventana avascular en la hoja anterior del ligamento ancho, cerca

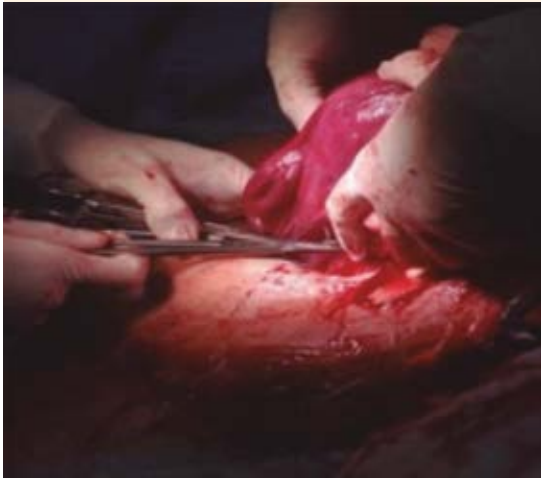

Figura 5. Ligadura de las arterias con técnica García-González.

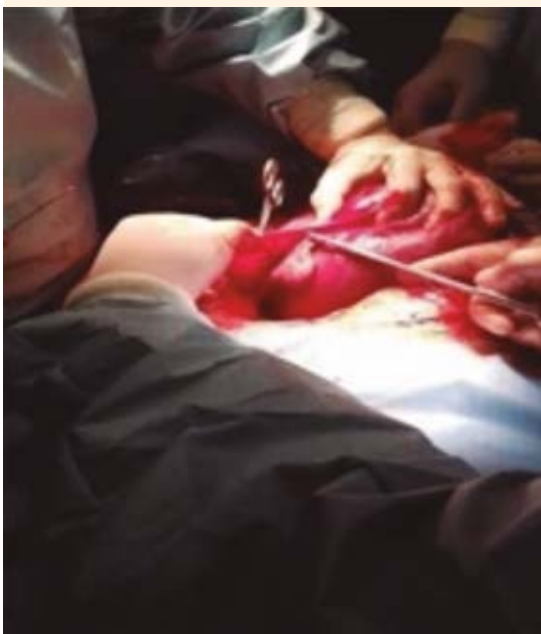

Figura 6. Ligadura de las arterias tubarias, ováricas y Sampson.

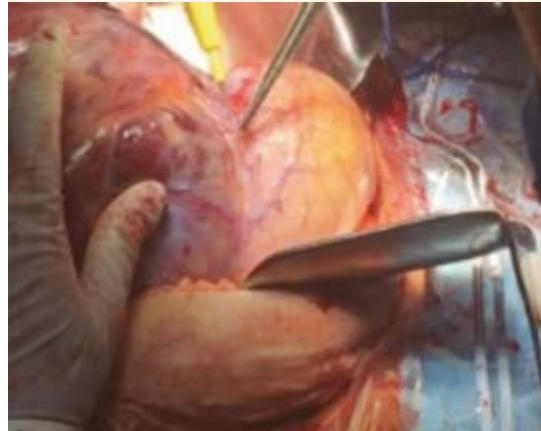


Figura 7. Disección vesical.

del tercio medio del ligamento redondo. Se disecciona el espacio paravesical y separa la vejiga con dirección lateral a central y de inferior a superior. Además, se efectúa la microdesvascularización minuciosa con pinzas de ángulo y ligadura vaso por vaso con seda 2/0 hasta lograr la disección completa de la vejiga. **Figura 8**

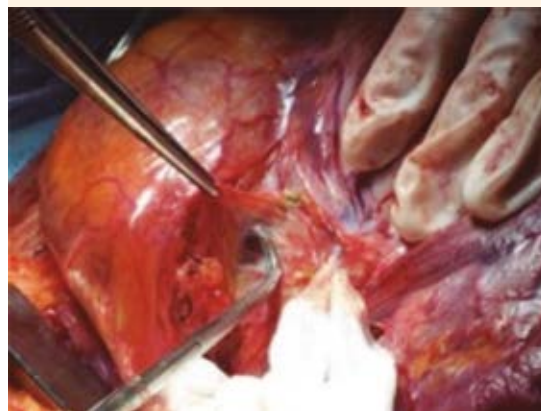


Figura 8. Microdesvascularización con pinzas de ángulo.

13. El ligamento útero-ovárico y las salpinges bilaterales se pinzan, cortan y se conservan ambos ovarios. **Figura 9**
14. Los ligamentos redondos se pinzan, ligan y cortan con catgut crómico 1.
15. Se ligan y cortan ambas arterias uterinas.
16. Se pinzan, ligan y cortan ambos ligamentos cardinales y uterosacros.
17. La vaginotomía se efectúa mediante palpación vaginal hacia el fondo de saco anterior y se delimita el área de corte. Al llegar a la cavidad vaginal por el saco anterior se completa el rodete vaginal hasta lograr la extracción de la pieza quirúrgica.
18. El borde vaginal se sujeta con pinzas de Allis, la cúpula se fija con puntos de Richardson y se hace un surjete coronal anclado.
19. Se corrobora la hemostasia y se colocan hemostáticos locales con trombina activada sobre todo el lecho quirúrgico. **Figuras 10 y 11**

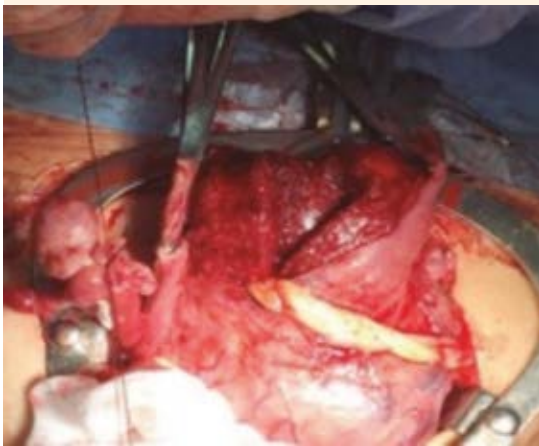

Figura 9. Pinzamiento y corte del ligamento útero-ovárico y la salpinge.

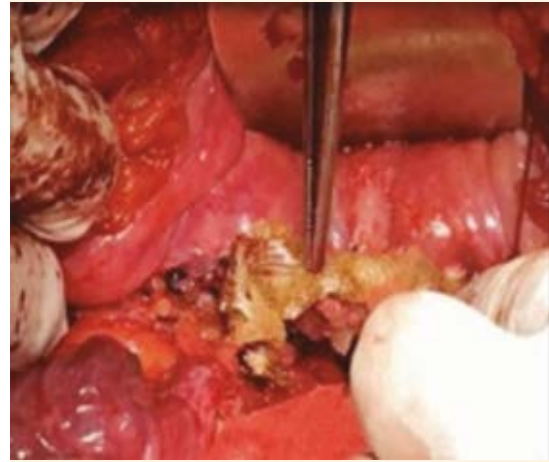


Figura 10. Colocación de hemostáticos locales en el lecho quirúrgico.

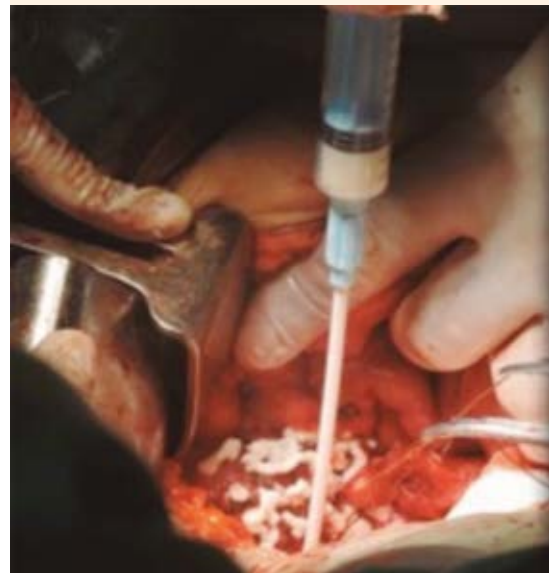

Figura 11. Colocación de hemostático local en el lecho quirúrgico.

20. Por último, en el hueco pélvico se colocan los drenajes tipo Jackson del 10.



Después de la intervención quirúrgica se interconsultó con los especialistas del servicio de Medicina interna para valorar el traslado de la paciente a terapia intensiva. Se insistió en continuar la reanimación de la coagulación mediante la administración de vitamina K, ácido tranexámico y plasmas frescos congelados con horario. Las pacientes reiniciaron tempranamente la deambulación y la alimentación por vía oral. El control de las complicaciones abarcó la vigilancia estrecha de los drenajes colocados y de la biometría hemática de control 12 horas después de la intervención. El alta hospitalaria de las pacientes se valoró a partir de las 72 horas. **Figuras 12 y 13**

REPORTE DE CASOS

Caso 1

Paciente de 29 años, con 2 cesáreas previas. Diagnóstico posquirúrgico: puerperio patológico quirúrgico por embarazo de 38 semanas e



Figura 12. Video del acceso predictivo y preventivo.



Figura 13. Video del acceso predictivo y preventivo.

histerectomía obstétrica indicada por placenta previa con percretismo, hemorragia obstétrica, sangrado transquirúrgico: 1800 cc. Reporte de patología: útero posgestacional con acretismo placentario de tipo placenta percreta implantada sobre el orificio cervical interno.

Caso 2

Paciente de 29 años, con tres embarazos previos, una cesárea, parto eutócico y legrado uterino instrumentado por aborto del primer trimestre. Diagnóstico posquirúrgico: puerperio patológico quirúrgico por embarazo de 37.5 semanas e histerectomía obstétrica por acretismo placentario y hemorragia obstétrica. Sangrado estimado: 2000 cc. Reporte de patología: acretismo placentario.

Caso 3

Paciente de 38 años, con antecedente de dos embarazos y dos cesáreas. Diagnóstico pos-

quirúrgico: puerperio patológico quirúrgico de 26 semanas de gestación e histerectomía obstétrica, probable corioamnionitis, rotura prematura de membranas, placenta previa parcial con incretismo, sangrado transquirúrgico aproximado: 800 cc. Reporte de patología: útero posgestacional con percretismo, corioamnionitis y onfalitis aguda con cambios por sufrimiento fetal inicial.

Caso 4

Paciente de 36 años, con antecedente de dos cesáreas y un legrado uterino instrumentado por aborto del primer trimestre. Con diagnóstico de diabetes mellitus gestacional durante el embarazo actual, en tratamiento y control con metformina. Diagnóstico posquirúrgico: puerperio quirúrgico patológico por embarazo de 35.2 semanas e histerectomía obstétrica por placenta previa total percreta y hemorragia obstétrica. Sangrado estimado: 1000 cc. Reporte de patología: placenta percreta con salida por el orificio cervical más inserción central total, cervicitis crónica con cambios por VPH sin displasia.

Caso 5

Paciente de 23 años con antecedente de dos cesáreas. Diagnóstico posquirúrgico de puerperio patológico quirúrgico de 23.6 semanas de gestación más histerectomía total en bloque, placenta previa total con incretismo. Sangrado estimado: 250 cc. Reporte de patología: útero posgestacional con acretismo placentario de tipo increta, implantada sobre el orificio cervical interno, decidualización del cuello uterino.

Caso 6

Paciente de 24 años de edad con cesárea previa y un aborto. Diagnóstico posquirúrgico: his-

terectomía obstétrica en bloque por placenta previa con percretismo, óbito de 23 semanas de gestación y una lesión en la vejiga. Sangrado estimado: 820 cc. Reporte de patología: percretismo placentario, óbito intracavitario de más de 15 días de evolución.

Caso 7

Paciente de 32 años con antecedente de cinco embarazos, cuatro cesáreas, un aborto, diabetes mellitus tipo 2 de 4 años de evolución. Diagnóstico posquirúrgico: puerperio quirúrgico inmediato por embarazo de 37 semanas, histerectomía obstétrica por placenta previa total con percretismo. Sangrado estimado: 400 cc. Reporte de patología: placenta percreta previa, inmadura.

Caso 8

Paciente de 26 años con antecedentes de tres embarazos: un parto y dos cesáreas. El embarazo actual terminó en parto vaginal seguido de legrado uterino instrumentado 15 días después, secundario a retención de restos placentarios, cesárea por embarazo gemelar. Diagnóstico posquirúrgico: puerperio quirúrgico tardío por embarazo de 36 semanas de gestación, histerectomía obstétrica por placenta previa total con percretismo, hemorragia obstétrica, lesión advertida de vejiga. Sangrado transquirúrgico estimado: 2000 cc. Reporte de patología: útero posgestacional con acretismo placentario de tipo percreta, placenta implantada sobre el orificio cervical interno.

Caso 9

Paciente de 38 años con antecedente de tres partos y una cesárea. Diagnóstico posquirúrgico: puerperio quirúrgico por embarazo de 39.5 semanas más histerectomía obstétrica total por probable percretismo, placenta previa total,



Cuadro 1. Repercusiones del tratamiento quirúrgico preventivo de la hemorragia obstétrica

	Paciente 1	Paciente 2	Paciente 3	Paciente 4	Paciente 5	Paciente 6	Paciente 7	Paciente 8	Paciente 9	Paciente 10	Media
Hb ingreso (mg/dL)	10	12	11.4	11.4	13.5	10.6	12.5	12.2	12.1	12.7	11.8
Hb egreso (mg/dL)	11.9	8.6	10.6	13.8	11	11.4	11	12.1	7.6	11.1	10.8
Sangrado estimado (cc)	820	2000	800	1000	250	1800	400	2000	1000	600	1067
Paquetes globulares	3	4	3	3	0	2	0	6	2	0	2.3
Plasmas frescos congelados	3	4	2	4	1	3	0	6	3	3	2.9
Lesiones urinarias	Vejiga	0	0	0	0	0	0	Vejiga	0	0	0.2
Lesiones vasculares	0	0	0	0	0	0	0	0	0	0	0
Otras complicaciones	0	0	0	0	0	0	0	0	0	0	0
Tiempo quirúrgico (min)	180	210	115	150	195	240	180	540	240	135	218.5
Estancia hospitalaria (días)	5	3	6	5	7	6	2	12	8	6	6
Estancia en UCI (días)	0	0	0	2	0	0	0	1	0	0	0.3
Apgar 1 min	NA*	8	7	7	NA	8	7	8	8	8	7.6
Peso (gr)	NA*	3100	820	2580	NA	3020	3000	2360	2720	2120	2465

*Hb: hemoglobina, UCI: unidad de cuidados intensivos, NA: no aplica.

hemorragia obstétrica, anemia normocítica normocrómica, preeclampsia sin datos de severidad. Sangrado estimado: 1000 cc. Reporte de patología: incretismo placentario.

Caso 10

Paciente de 42 años con antecedente de cinco partos y una cesárea, conización cervical ocho años antes. Diagnóstico posquirúrgico: puerperio quirúrgico por embarazo de 37 semanas e histerectomía obstétrica por placenta previa increta. Sangrado estimado: 600 cc. Reporte de patología: placenta increta que infiltra profundamente al miometrio sin llegar a la serosa.

RESULTADOS

Los resultados se resumen en el **Cuadro 1**. La edad promedio de las pacientes fue de 31 años, con mínima de 23 y máxima de 42 años, 70% de las pacientes tenían antecedente de cesárea y 50% de legrado.

DISCUSIÓN

En la bibliografía se hace referencia a sangrados que van de 3000 a 5000 cc.¹ Con el tratamiento predictivo y preventivo de la hemorragia se consiguió reducir el sangrado a 1067 cc en promedio. El tiempo quirúrgico disminuyó de 5 a 3.6 h, los concentrados eritrocitarios transfundidos de 3.5 a 2.3 unidades y los ingresos a cuidados intensivos de 35 a 20%.³ También se consiguió que los recién nacidos tuvieran mejor Apgar 0 vs 4% con puntuación menor a 7, de acuerdo con lo reportado en la bibliografía consultada.⁶ No hubo reintervenciones posquirúrgicas inmediatas o mediatas. Un rubro importante lo representó la nula mortalidad materna comparada con 7 y 11% reportado en otras fuentes.¹⁰

El tratamiento preventivo incluyó la preparación prequirúrgica basada en la reanimación de la coagulación y una técnica quirúrgica con enfoque en la desarterialización de la neovascularización, que evita hemorragias masivas. Se demostró el éxito del tratamiento de esta grave complicación del embarazo que, lejos de disminuir se ha incrementado, pero no por ello han cesado los esfuerzos en aras del gran índice terminaciones del embarazo por vía cesárea practicadas en los últimos años.

CONCLUSIÓN

Si bien el tamaño de la muestra es pequeño continuaremos recabando datos de lo sucedido con otras pacientes. Es indispensable estudiar más casos para tener evidencias de nuestra propuesta de tratamiento con pruebas aún más sólidas. También hace falta un seguimiento prolongado a las pacientes para conocer si hay o no complicaciones tardías.

REFERENCIAS

1. ACOG Committee Opinion No. 529. Placenta accreta. American College of Obstetricians and Gynecologists. *Obstet Gynecol* 2012;120:207-11.
2. Perelló M, Mula R, López M, Sebastia MC. Anomalías placentarias (placenta previa, placenta accreta y vasa previa) y manejo de la hemorragia de tercer trimestre. *Clínica Barcelona* 2012. <https://medicinafetalbarcelona.org/protocolos/es/patologia-materna-obstetrica/placenta%20previa%20y%20otras%20anomal%C3%ADas.%20hemorragia%203er%20t.pdf>
3. Sumano E, Veloz M, Vázquez J, Becerra G, Jiménez C. Histerectomía programada vs histerectomía de urgencia en pacientes con placenta accreta, en una unidad médica de alta especialidad. *Cir Cir* 2015;83(4):303-308.
4. Muñiz M, Álvarez V, Cutié W. Acretismo placentario. *Rev Cubana Obstet Ginecol* 2015;41(2):190-196.
5. Jauniaux E, Collins S, Jurkovic D, Burton G. Accreta placentation: a systematic review of prenatal ultrasound imaging and grading of villous invasiveness. *Am J Obstet Gynecol*. 2016;215:712-21. doi: <https://doi.org/10.1016/j.ajog.2016.07.044>.
6. Sánchez-Peña R, García-Padilla FE, Corona-Gutiérrez AA, Sánchez-García BF. Técnica cesárea-histerectomía modifi-



- cada para el tratamiento del acretismo placentario. *Ginecol Obstet Mex* 2014;82(02):105-110.
7. Castelazo-Morales E, Monzalbo-Núñez DE, López-Rioja MJ, Castelazo-Alatorre S. Acretismo placentario, una de las repercusiones de la obstetricia moderna. *Ginecol Obstet Mex* 2013;81(09):525-529.
 8. Dannheim K, A. Shainker S, Hecht J. Hysterectomy for placenta accreta; methods for gross and microscopic pathology examination. *Arch Gynecol Obstet.* 2016;293:951-8. <https://doi.org/10.1007/s00404-015-4006-5>.
 9. Maroto A, Costa J, Morillas B, et. al. Tratamiento conservador del acretismo placentario. *Prog Obstet Ginecol* 2012;55(8):393-398.
 10. Bautista-Gómez E, Morales-García V, Hernández-Cuevas J, Calvo-Aguilar O, Flores-Romero AL, Santos-Pérez U. Una alternativa quirúrgica para acretismo placentario. *Ginecol Obstet Mex* 2011;79(5):298-302.

Puntaje para mantener la vigencia

El Consejo Mexicano de Ginecología y Obstetricia otorga puntos para la vigencia de la certificación a los ginecoobstetras que envíen, a la página web del Consejo, un comentario crítico de un artículo publicado en la revista GINECOLOGÍA Y OBSTETRICIA DE MÉXICO. El comentario deberá tener mínimo 150 y máximo 500 palabras.

AVISO PARA LOS AUTORES

Los autores de GINECOLOGÍA Y OBSTETRICIA DE MÉXICO estarán de acuerdo en que los artículos aceptados para publicación serán objeto de una revisión de sintaxis y ortografía del español y editorial para adaptar el escrito al estilo de esta publicación y de las revistas internacionales.