



Divertículo uretral en la mujer: diagnóstico y resección quirúrgica temprana

Female urethral diverticulum: early diagnosis and surgical resection.

Denise N Benardete-Harari,¹ Maitane Alonso de Mendieta,² Paola P Soto-Hurtado,² Daniel Pascal-Pontón,³ Diego Meraz-Ávila¹

Resumen

ANTECEDENTES: El divertículo uretral es la formación de un saco entre la uretra y la vagina. El tratamiento, dependiente de los síntomas, puede ser conservador o quirúrgico. El primero consiste en la descompresión por aspiración, antibióticos profilácticos y dilatación uretrales. Para el tratamiento quirúrgico existen diversas técnicas, su elección dependerá de la ubicación del divertículo.

OBJETIVO: Reportar el caso clínico de un padecimiento infrecuente y describir cómo se trató.

CASO CLÍNICO: Paciente de 59 años que acudió a consulta debido a una disuria severa de varios meses de evolución, asociada con aumento del volumen de la uretra distal, goteo postmiccional y dolor severo en la región vaginal. Se estableció el diagnóstico de divertículo uretral, se efectuó la escisión de la lesión y la evolución fue favorable.

CONCLUSIONES: El divertículo uretral es un diagnóstico poco frecuente y sospechado, por lo que debe haber un alto grado de sospecha en los cirujanos que intervienen esta área para evitar diagnósticos erróneos, reoperaciones innecesarias y complicaciones. Los tratamientos son variados según el tipo, lugar anatómico y síntomas de la lesión.

PALABRAS CLAVE: Divertículo uretral; uretra; infección de vías urinarias; disuria; diverticulectomía.

Abstract

BACKGROUND: The urethral diverticulum is the formation of a sac between the urethra and the vagina. The treatment, dependent on the symptoms, can be conservative or surgical. The first consists of aspiration decompression, prophylactic antibiotics and urethral dilators. For surgical treatment there are several techniques, their choice will depend on the location of the diverticulum.

OBJECTIVE: To report the clinical case of an infrequent condition that generates ignorance of the health professional to detect, treat and refer this type of patients.

DESCRIBE the management of an uncommon case, reporting a favorable mediate and long-term postoperative evolution.

CLINICAL CASE: A 59-year-old patient attended the clinic due to a severe dysuria lasting several months, associated with an increase in the volume of the distal urethra, post-voiding drip, and severe pain in the vaginal region. Diagnosis of urethral diverticulum was made, and excision of the lesion was performed with favorable evolution.

CONCLUSIONS: The urethral diverticulum is a rare and suspected diagnosis, so there should be a high degree of suspicion in surgeons who address this area to avoid poor diagnosis, unnecessary reoperations and complications. The treatments are varied according to the type, anatomical location and symptomatology of the lesion.

KEYWORDS: Urethral diverticulum; Urethra; Urinary tract infections; Dysuria; Diverticulectomy.

¹ Ginecoobstetra y uroginecólogo, Hospital Ángeles Lomas.

² Departamento de Ginecología y Obstetricia, Centro Médico ABC.

³ Departamento de Ginecología y Obstetricia, Hospital Ángeles Lomas, Huixquilucan, Estado de México.

Recibido: enero 2018

Aceptado: abril 2018

Correspondencia

Denise N. Benardete Harari
dbh1714@gmail.com

Este artículo debe citarse como

Benardete-Harari DN, Alonso de Mendieta M, Soto-Hurtado PP, Pascal-Pontón D, Meraz-Ávila D. Divertículo uretral en la mujer: diagnóstico y resección quirúrgica temprana. Ginecol Obstet Mex. 2018 junio;86(6):406-411. DOI: <https://doi.org/10.24245/gom.v86i6.1933>



ANTECEDENTES

El divertículo uretral es la formación de un saco entre la uretra y la vagina, cubierto por mucosa uretral. La incidencia mundial real se desconoce, pero en estudios documentados con autopsias se estima que varía de 0.6 a 5% en la población femenina de entre 30 y 50 años; la incidencia en México no se ha reportado hasta ahora.^{1,2,3}

Los factores de riesgo más conocidos son: traumatismo pélvico o procedimientos periuretrales, multiparidad e infecciones de repetición que ocasionan herniación de la fascia periuretral.^{1,4,5}

Los divertículos uretrales se clasifican en congénitos y adquiridos, estos últimos son los más comunes.⁶ Los congénitos son causados por remanentes embriológicos y su mayor incidencia se ubica en la primera década de la vida. La localización más común de este tipo de divertículos es en la unión ureterovesical, y se asocia con reflujo vesicoureteral.⁶

Por lo que se refiere a los adquiridos la teoría más aceptada sugiere que las infecciones de repetición generan crecimiento e inflamación de las glándulas periuretrales, que forman un absceso suburetral que, eventualmente, fistuliza hacia la luz y da lugar a un saco.⁷ En la mayoría de los casos hay sacos únicos, pero hasta en 30% de las ocasiones se forman múltiples.⁸

De acuerdo con su localización, el tipo de epitelio que recubre al divertículo puede variar. El 13% de los divertículos, que se encuentran en el tercio distal, están formados por epitelio escamoso, 63 y 24% se localizan en el tercio medio y proximal, respectivamente, y se caracterizan por tener epitelio transicional. Lo común es que haya cambios histológicos, como metaplasia escamosa o adenomatosa.^{7,9}

CASO CLÍNICO

Paciente de 59 años de edad, originaria de la Ciudad de México. Antecedentes heredo-familiares sin importancia y personales no patológicos. Mencionó no haber tenido padecimientos alérgicos, traumatismos o haber recibido transfusiones. Es hipertensa en tratamiento con irbersartan e hidroclorotiazida; diabética tipo 2 de 8 años de evolución en tratamiento con metformina; insuficiencia renal AKIN 1.

Antecedentes ginecoobstétricos: menarquia a los 14 años; ritmo menstrual regular de 28 x 5 días, eumenorreica, consumo de hormonales orales durante 4 años; dejó de tomarlos hace 20 años. Tuvo dos embarazos y dos cesáreas. Menopausia a los 46 años, sin terapia de remplazo hormonal. La última citología cervical resultó negativa para células neoplásicas. Detección oportuna de cáncer de mama en la mastografía, hacía 1 año, negativa para malignidad. Acudió a consulta debido a una disuria severa de varios meses de evolución, multitratada con antibióticos no especificados y sin mejoría, asociada con aumento de volumen y dolor continuo severo en la región vaginal, goteo postmiccional y dispareunia.

Al tacto vaginal se encontró una tumoración de 2 x 1 cm suburetral, dolorosa, 7/10 a la palpación. Se intentó realizar una cistoscopia de consultorio pero no fue posible debido al dolor. La cistouretrografía miccional seriada reportó un divertículo en el tercio medio de la uretra de 2.1 x 3.6 x 3.3 cm. (**Figura 1**) La resonancia magnética de pelvis en secuencia T2 evidenció saculación hipointensa en sentido anterior a la vagina con extensión alrededor de la uretra. **Figura 2**

La exéresis del divertículo se efectuó por vía vaginal mediante diverticulectomía abierta, con cistouretroscopia de control con hallazgo de un divertículo de 3 x 3 cm que se extendía a la cara

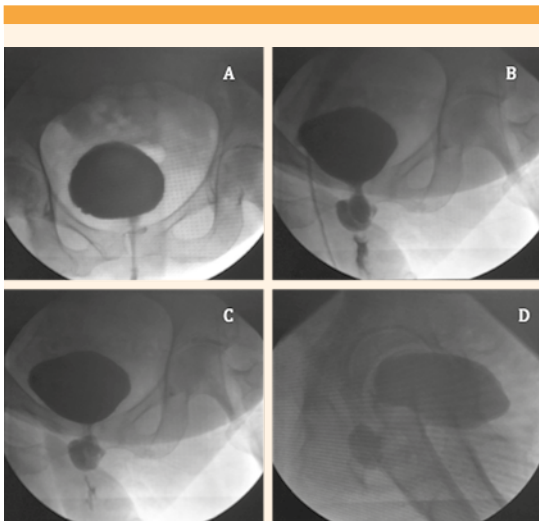


Figura 1. Cisturoretrografía miccional seriada con medio de contraste hidrosoluble. **A.** Proyección anteroposterior con adecuado llenado vesical con paredes de bordes regulares. **B.** Dilatación del segmento medial de la uretra. **C.** Proyección oblicua-lateral derecha con dilatación del trayecto uretral. **D.** Proyección lateral con persistencia de la dilatación en relación con el divertículo uretral.

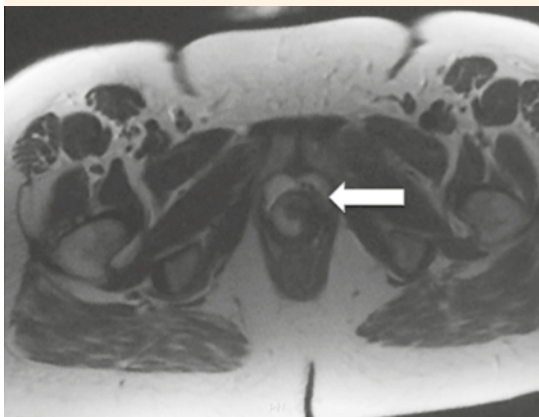


Figura 2. Resonancia magnética de la pelvis en secuencia T2.

lateral de la uretra. La lesión se envió al servicio de patología para su estudio definitivo.

La evolución posquirúrgica fue satisfactoria, sin dolor ni complicaciones inmediatas. (**Figura 3**) La paciente salió del hospital un día después del procedimiento con prescripción de antibiótico, analgésico y sonda Foley. Acudió a valoración una semana después del tratamiento quirúrgico, sin complicaciones; se retiró la sonda y continuó con evolución favorable.

DISCUSIÓN

Los síntomas urinarios son un motivo común de consulta. Para poder diagnosticar un divertículo uretral es necesario sospecharlo. La paciente del caso aquí comunicado tenía 59 años, edad superior a la del grupo con mayor incidencia que es de 30 a 50 años.^{1,2,3} Los síntomas urinarios se asocian con dolor y aumento de volumen en torno de la vagina, en 50% de estas pacientes es posible que no se palpe la masa.^{10,11} Entre los antecedentes relevantes estuvo la terminación de los embarazos

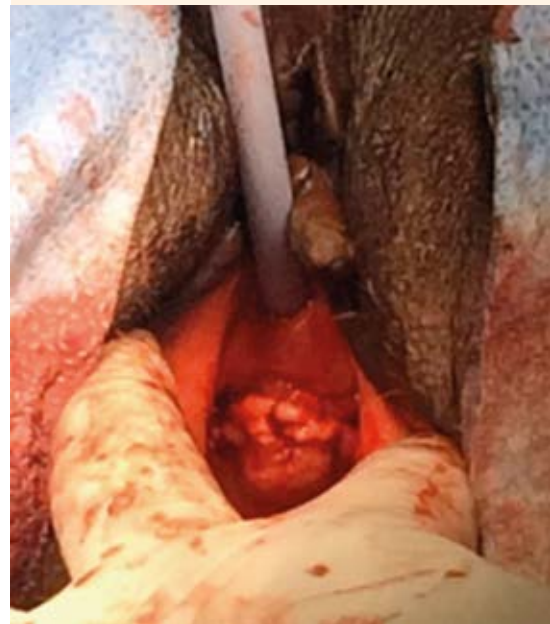

Figura 3. Apariencia posquirúrgica con incisión en U invertida.



por vía abdominal. En la exploración física se palpó, con dolor, una masa. El hallazgo de una masa parauretral durante la exploración física es indicación suficiente para realizar una resonancia magnética que permita establecer el diagnóstico correcto;⁸ sin embargo, en esta paciente se optó primero por la cistouretrografía miccional seriada que reportó un divertículo en el tercio medio de la uretra de 3.6 cm, que posteriormente se corroboró con resonancia magnética. Debido a que se trató de un divertículo en el tercio medio se decidió la diverticulectomía abierta, técnica más comúnmente utilizada en la actualidad por sus buenos resultados y ausencia de complicaciones. La evolución clínica inmediata de la paciente fue favorable.

En divertículos uretrales el diagnóstico, inicialmente, se sospecha en la historia clínica y la exploración física. Debido a lo inespecífico de los síntomas, como el goteo postmiccional, disuria, dispareunia y a la ausencia de una masa palpable hasta en 50% de las pacientes, el padecimiento es poco diagnosticado.^{10,11}

La resonancia magnética es el método de elección para el diagnóstico, por su alta sensibilidad y especificidad de casi 100%.¹² Este recurso, por su alta resolución, aporta información acerca del tamaño, localización, distancia del divertículo al meato uretral y relaciones del cuello vesical.⁸ Además, permite descartar datos de malignidad: engrosamiento de la pared y contorno irregular.^{10,13,14} De forma alterna puede practicarse un ultrasonido transvaginal o transperineal; tiene menor especificidad porque depende de la experiencia y habilidad del operador. La uretroscopia solo está indicada como estudio complementario a la resonancia magnética o ultrasonido porque aporta información prequirúrgica valiosa para identificar con exactitud el orificio de entrada del divertículo.¹⁴

Durante muchos años el estudio de elección fue la uretrocistografía retrógrada, que permitía

confirmar el diagnóstico, pero no descartarlo porque si el divertículo se encontraba ocupado por pus o residuos no se opacificaba y, por tanto, no se observaba.⁸

El retraso en el diagnóstico puede resultar en morbilidad importante, con mayor riesgo de formar cálculos uretrales, infecciones recurrentes del aparato urogenital e, incluso, atipias en el tejido hasta en 10% de los casos.^{8,15,16}

El tratamiento depende del cuadro clínico de la paciente. En casos con síntomas leves y sin datos de malignidad puede tratarse de manera conservadora, con descompresiones periódicas mediante aspiración con aguja, dilatadores uretrales y antibiótico profiláctico.^{15,16} El tratamiento quirúrgico está indicado en pacientes con síntomas francos, cálculos uretrales o datos de malignidad.¹

Existen dos tipos de accesos quirúrgicos: endoscópico y abierto, que es el procedimiento de elección.

La técnica abierta más común es la diverticulectomía transvaginal porque es la única que permite restablecer la anatomía uretral normal y disminuye en 70% los síntomas.⁸ Los divertículos distales infectados pueden tratarse con marsupialización transuretral, con resultados similares.¹

Diverticulectomía abierta

Se coloca a la paciente en posición de decúbito prono, para mejorar la visualización de la pared anterior de la vagina. Enseguida, se localiza con exactitud el divertículo y, posteriormente, se coloca un catéter vesical para delimitar el trayecto de la uretra. Para poder preservar el colgajo vaginal se realiza una incisión vaginal en "U" invertida. Se hace la disección de la fascia periuretral con corte frío; en ocasiones los planos pueden estar adheridos por los procesos de in-

flamación e infección. Es importante no efectuar la disección alta porque puede dañar al esfínter.

Enseguida de la disección entre la fascia periuretral y la pared del divertículo debe disecarse y liberar por completo el cuello tratando de no abrir el contenido. Se efectúa la exéresis del divertículo y, posteriormente, se repara en tres planos. El primero consiste en la reparación de la uretra, que se sutura con polidioxanona con surgete o puntos simples. El segundo plano es la fascia periuretral, que se sutura con puntos separados de poliglactina 910 porque esto disminuye el riesgo de fistulizar. En el tercer plano se repara la colpotomía con puntos simples de poliglactina 910. Siempre debe colocarse una sonda vesical para corroborar la integridad uretral, y se retira a las 48 horas.⁸

Marzupialización vaginal

Consiste en la punción del divertículo por vía vaginal o en la incisión de la uretra, desde el meato hasta el orificio de entrada del divertículo para permitir el vaciamiento del contenido que, posteriormente, se reparará en un segundo tiempo o dejar el cierre por segunda intención.⁸

Las complicaciones asociadas con el tratamiento quirúrgico son: infección recurrente de las vías urinarias en 31% de los casos, recurrencia del divertículo en 10-20% de los casos, incontinencia urinaria hasta en 16% (más común en marzupialización), formación de fístula uretrovaginal hasta en 8% y estenosis uretral 5%.^{1,3}

CONCLUSIÓN

Los síntomas urinarios son frecuentes; el divertículo uretral es poco común y requiere un alto grado de sospecha para poder diagnosticarlo. El retraso en el diagnóstico y tratamiento incrementa la morbilidad por lo que para poder establecerlo es necesario sospecharlo. El con-

junto de síntomas, la exploración física y los estudios complementarios permiten orientar e individualizar el tratamiento más adecuado para cada paciente. El tipo de intervención quirúrgica está condicionado, sobre todo, por la localización. En la actualidad se utiliza con mayor frecuencia la diverticulectomía abierta porque permite restaurar la anatomía y disminuir en 70% los síntomas. En términos generales se han logrado resultados favorables, con una tasa de complicaciones aceptable.

REFERENCIAS

1. Di Gregorio M, Lorge F, Dupont M, et al. Female Urethral Diverticulum: Diagnosis, Treatment and Outcome. *Gynecol Obstet.* 2016;6:4. doi: 10.4172/2161-0932.1000374.
2. Mårtensson O, Duchek M. Translabial ultrasonography with pulsed colour-Doppler in the diagnosis of female urethral diverticula. *Scand J Urol Nephrol* 1994;28:101. <https://www.tandfonline.com/doi/abs/10.3109/00365599409180480>.
3. Burrows LJ, Howden NL, Meyn L, Weber AM. Surgical procedures for urethral diverticula in women in the United States, 1979-1997. *Int Urogynecol J Pelvic Floor Dysfunct* 2005;16:158-161. <https://www.tandfonline.com/doi/abs/10.3109/00365599409180480>.
4. Athanasopoulos A, McGuire EJ. Urethral diverticulum: a new complication associated with tension-free vaginal tape. *Urol Int* 2008; 81:480-82. <https://www.karger.com/Article/Abstract/167852>.
5. Morton HC, Hilton P. Urethral injury associated with minimally invasive mid-urethral sling procedures for the treatment of stress urinary incontinence: a case series and systematic literature search. *BJOG* 2009; 116:1120. <https://doi.org/10.1111/j.1471-0528.2009.02199.x>
6. Cox L, Gilchrist AS, Rovner ES. Urethral Diverticulectomy. In: Goldman H. (eds) *Complications of Female Incontinence and Pelvic Reconstructive Surgery*. Current Clinical Urology. Humana Press, Cham. https://doi.org/10.1007/978-3-319-49855-3_20
7. Foley CL, Greenwell TJ, Gardiner RA. Urethral diverticula in females. *BJU Int* 2011; 108 Suppl 2:20.
8. Bastien L, Cortesse A. Tratamiento del divertículo uretral en la mujer. *EMC-Urología* 2014; 46(4):1-7.
9. Thomas AA, Rackley RR, Lee U, et al. Urethral diverticula in 90 female patients: a study with emphasis on neoplastic alterations. *J Urol* 2008; 180:2463.
10. Katmawi-Sabbagh S, Al-Qassim Z, Al-Sudani M, et al. Female urethral diverticulectomy: a new surgical approach. *Trends in Urology and Men's Health*. 2018;14(6). <https://doi.org/10.1002/tre.130>.



11. Aspera AM, Rackley RR, Vasavada SP. Contemporary evaluation and management of the female urethral diverticulum. *Urol Clin North Am* 2002; 29:617-24.
12. Singla P, Long SS, Long CM, et al. Imaging of the female urethral diverticulum. *Clin Radiol* 2013;68(7): e418-e425. DOI: <https://doi.org/10.1016/j.crad.2013.02.006>. Venyo AKG, Gopall A. Female urethral diverticula: a review of the literature. *WebmedCentral UROLOGY* 2012;3(5):WMC003428. <https://doi.org/10.9754/journal.wmc.2012.003428>.
13. Chou CP, Levenson RB, Elsayes KM, et al. Imaging of female urethral diverticulum: an update. *Radiographics* 2008;28:1917. <https://doi.org/10.1148/rg.287075076>.
14. Romanzi LJ, Groutz A, Blaivas JG. Urethral diverticulum in women: diverse presentations resulting in diagnostic delay and mismanagement. *J Urol* 2000;164:428. [https://doi.org/10.1016/S0022-5347\(05\)67377-6](https://doi.org/10.1016/S0022-5347(05)67377-6).
15. Fortunato P, Schettini M, Gallucci M. Diagnosis and therapy of the female urethral diverticula. *Int Urogynecol J Pelvic Floor Dysfunct* 2001;12:51. <https://doi.org/10.1007/s001920170>

AVISO PARA LOS AUTORES

GINECOLOGÍA Y OBSTETRICIA DE MÉXICO tiene una nueva plataforma de gestión para envío de artículos. En: www.revisionporpares.com podrá inscribirse en nuestra base de datos administrada por el sistema *Open Journal Systems (OJS)* que ofrece las siguientes ventajas para los autores:

- Subir sus artículos directamente al sistema.
- Conocer, en cualquier momento, el estado de los artículos enviados, es decir, si ya fueron asignados a un revisor, aceptados con o sin cambios, o rechazados.
- Participar en el proceso editorial corrigiendo y modificando sus artículos hasta su aceptación final.

Puntaje para mantener la vigencia

El Consejo Mexicano de Ginecología y Obstetricia otorga puntos para la vigencia de la certificación a los ginecoobstetras que envíen, a la página web del Consejo, un comentario crítico de un artículo publicado en la revista GINECOLOGÍA Y OBSTETRICIA DE MÉXICO. El comentario deberá tener mínimo 150 y máximo 500 palabras.