



## Fibroadenoma gigante juvenil: reporte de un caso

### Giant juvenile fibroadenoma: Case report.

Oscar de la Garza-Lozano,<sup>1</sup> Víctor Díaz-Manjarrez,<sup>2</sup> Mario Paz-Salinas,<sup>1</sup> Jocelyn Pamela Rodríguez-Arredondo,<sup>3</sup> Irasema Apodaca-Ramos<sup>3</sup>

#### Resumen

**ANTECEDENTES:** El fibroadenoma gigante es raro; suele aparecer en mujeres entre 10 y 18 años. Se caracteriza por el crecimiento rápido de una tumoración encapsulada. De 0.5 a 4% corresponden a una forma especial descrita como fibroadenoma gigante o juvenil. La ecografía es el método de elección para el diagnóstico primario. Si bien la causa principal de una masa asimétrica mamaria en niñas es benigna, la extirpación quirúrgica temprana es la mejor manera de asegurar un buen resultado estético.

**CASO CLÍNICO:** Paciente femenina de 12 años, llevada a la consulta debido al aumento de tamaño de la mama izquierda en el lapso de los tres meses previos. Sin antecedentes personales de importancia, sin cirugías previas, sin consumo de medicamentos y sin alergias conocidas. En la exploración física se apreció la asimetría de las mamas debido al aumento de tamaño de la izquierda; la forma de la areola y el pezón sin alteraciones. Se palpó una tumoración de bordes delimitados, consistencia homogénea blanda que ocupaba toda la glándula mamaria de aproximadamente 20 cm.

**CONCLUSIONES:** El fibroadenoma juvenil es una lesión de crecimiento rápido y exponencial que distorsiona la asimetría y afecta la calidad de vida de la paciente. Es importante establecer el diagnóstico diferencial con tumoraciones mamarias para poder aclarar las dudas de nuestras pacientes acerca de su pronóstico. En pacientes jóvenes es importante tener en cuenta un solo acceso para la reconstrucción.

**PALABRAS CLAVE:** Fibroadenoma gigante; mujeres adolescentes; ultrasonografía; fibroadenoma gigante juvenil; diagnóstico diferencial.

#### Abstract

**BACKGROUND:** Giant fibroadenoma is rare; It usually appears in women between 10 and 18 years old. It is characterized by the rapid growth of an encapsulated tumor. From 0.5 to 4% correspond to a special form described as giant or juvenile fibroadenoma. Ultrasound is the method of choice for primary diagnosis. Although the main cause of an asymmetric mammary mass in girls is benign, early surgical removal is the best way to ensure a good aesthetic result.

**CLINICAL CASE:** Female patient of 12 years, taken to the consultation due to the increase in size of the left breast in the span of the three previous months. No significant personal history, no previous surgeries, no medication and no known allergies. On physical examination, the asymmetry of the breasts was seen due to the increase in size of the left; the shape of the areola and nipple without alterations. A tumor of delimited edges was palpated, smooth homogenous consistency that occupied the entire mammary gland of approximately 20 cm.

**CONCLUSIONS:** The juvenile fibroadenoma is a rapidly growing and exponential lesion that distorts the asymmetry and affects the quality of life of the patient. It is important to establish the difference diagnosis with mammary tumors in order to clarify the doubts of our patients about their prognosis. In young patients it is important to consider only one access for reconstruction.

**KEYWORDS:** Giant fibroadenoma; Adolescent girls; Ultrasonography; Giant juvenile fibroadenoma; Differential diagnosis.

<sup>1</sup> Ginecoobstetra.

<sup>2</sup> Cirujano plástico.

<sup>3</sup> Ginecología y Obstetricia, Programa Multicéntrico de Residencias Médicas. Hospital San José, TecSalud, Instituto Tecnológico de Monterrey, Monterrey, NL.

**Recibido:** noviembre 2017

**Aceptado:** mayo 2018

#### Correspondencia

Jocelyn Pamela Rodríguez Arredondo  
jocelyn.rdz@gmail.com

#### Este artículo debe citarse como

De la Garza-Lozano O, Díaz-Manjarrez V, Paz-Salinas M, Rodríguez-Arredondo JP, Apodaca-Ramos I. Fibroadenoma gigante juvenil: reporte de un caso. Ginecol Obstet Mex. 2018 septiembre;86(9):616-620. doi: <https://doi.org/10.24245/gom.v86i9.1823>



## ANTECEDENTES


Los fibroadenomas son lesiones benignas de la mama, muy frecuentes, compuestas por tejido glandular y estromal (conectivo).<sup>1</sup> Son más frecuentes en mujeres de 20 a 39 años de edad, aunque pueden aparecer en mujeres de cualquier edad. Tienden a encogerse en la posmenopausia. El fibroadenoma gigante es una masa de más de 500 g o mayor de 5 cm de diámetro.<sup>2,3</sup>

En las mamas de mujeres jóvenes es infrecuente encontrar masas palpables; cuando así sucede suele tratarse de tumoraciones benignas.<sup>2,3</sup> La causa de los fibroadenomas se desconoce pero existen hipótesis que señalan que se deben a hipersensibilidad a las concentraciones normales de estrógenos por el órgano blanco.<sup>3,4</sup> El fibroadenoma juvenil o gigante constituye 4% de los fibroadenomas, se manifiesta en adolescentes, poco tiempo antes o después de la menarquia.<sup>1,5</sup>

## CASO CLINICO

Paciente femenina de 12 años, llevada a la consulta debido al aumento de tamaño de la mama izquierda en el lapso de los tres meses previos. Sin antecedentes personales de importancia, sin cirugías previas, sin consumo de medicamentos y sin alergias conocidas. En la exploración física se apreció la asimetría de las mamas debido al aumento de tamaño de la izquierda; la forma de la areola y el pezón sin alteraciones (**Figura 1**). Se palpó una tumoración de bordes delimitados, consistencia homogénea blanda que ocupaba toda la glándula mamaria de aproximadamente 20 cm.

El ultrasonido de la mama reportó una gran masa sólida, homogénea, de bordes nítidos, en su interior una imagen lineal que sugería la posibilidad de una tumoración benigna. No se observaron aumento de la vascularidad ni otras alteraciones. **Figura 2**



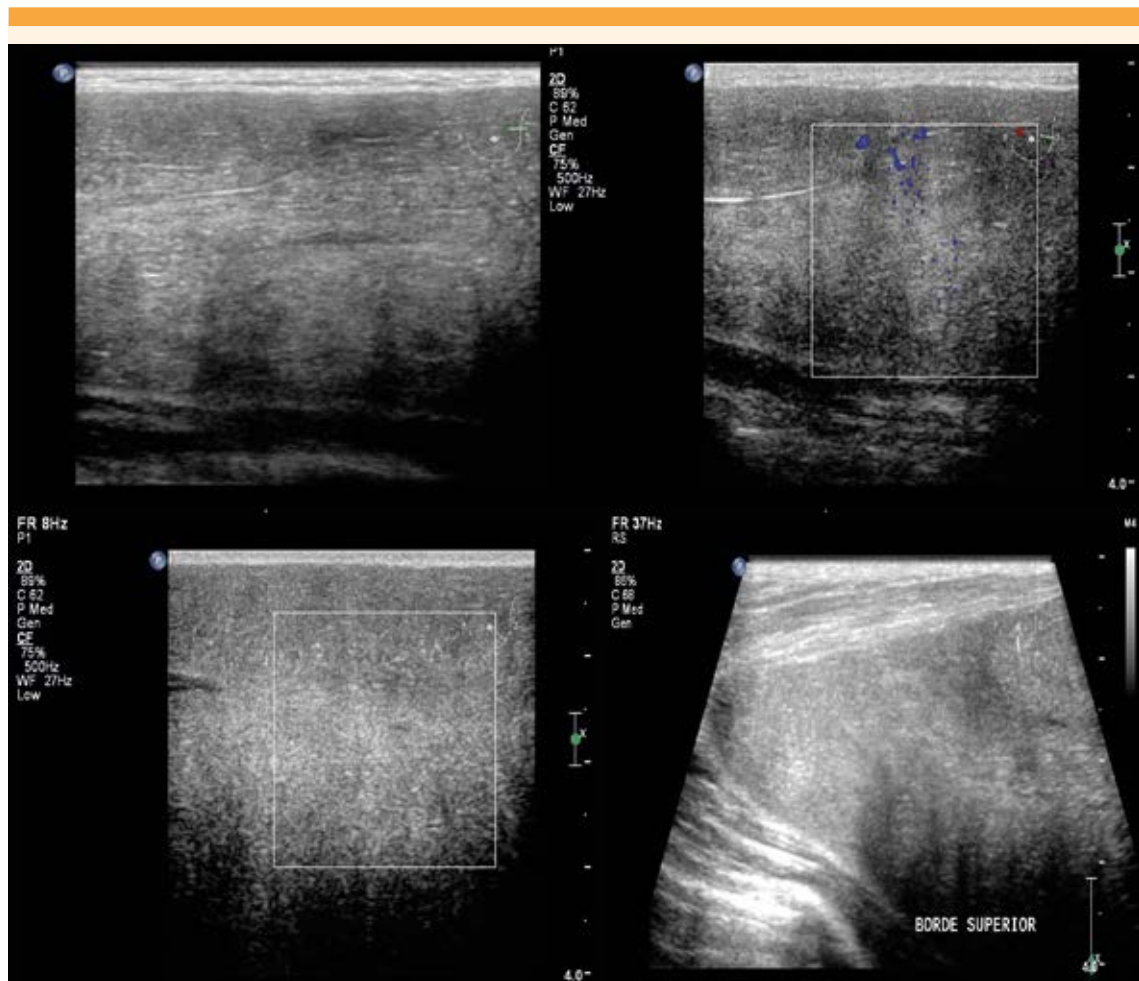**Figura 1.** Mama ocupada en su totalidad; el pezón y la areola aumentaron de tamaño sin distorsión de la forma.

Ante la situación descrita se decidió la resección de esa tumoración y la reconstrucción de la mama en un mismo tiempo quirúrgico. **Figura 3**

La exéresis de la masa se efectuó mediante una incisión periareolar por donde se extrajo una tumoración lobulada de aproximadamente 18 cm y peso de 850 g. **Figura 4**

En el examen transoperatorio, con cortes por congelación, se diagnosticó como fibroadenoma gigante.

El reporte histopatológico fue de un fragmento macronodular de tejido, de 850 g y 17.0 x 16.0 x 8.0 cm, de color marrón-blancuecino, aspecto lobulado y consistencia renitente. Al corte, la sección era homogénea, de las mismas características descritas. Se trató de un tumor con proliferación mixta benigna, compuesta por estroma colágeno denso, con ductos comprimidos



**Figura 2.** Ecografía mamaria. Se observa tejido homogéneo de bordes nítidos.

y epitelio sin datos de atipia. No hubo evidencia de malignidad. **Figura 5**

La paciente evolucionó sin contratiempos y, en el control a los seis meses luego de la operación se corroboraron la simetría mamaria, la buena cicatrización de la incisión y el resultado estético satisfactorio. **Figura 6**

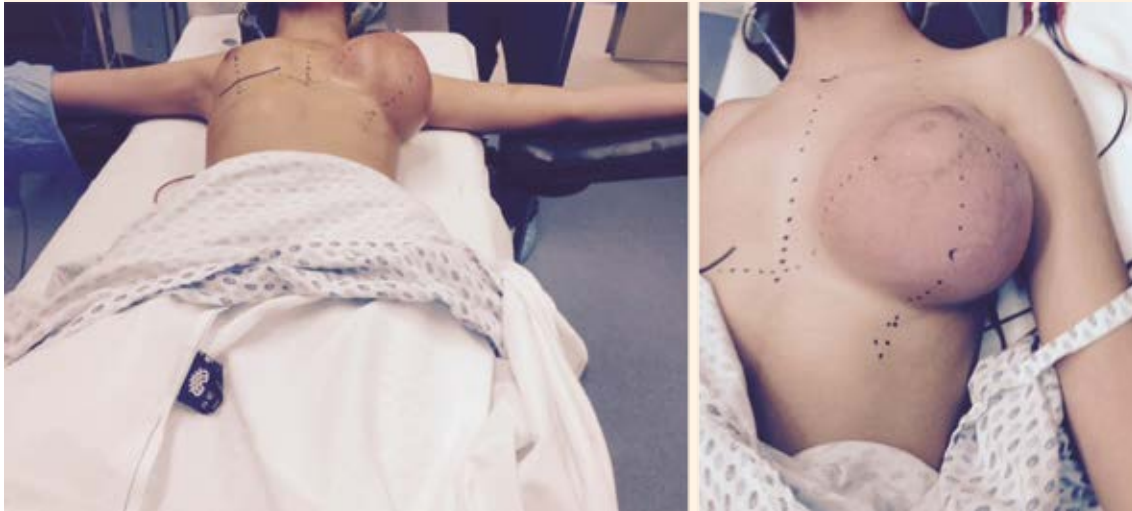## CONCLUSIONES

El fibroadenoma gigante es raro y cuando aparece es en mujeres de entre 10 y 18 años; se

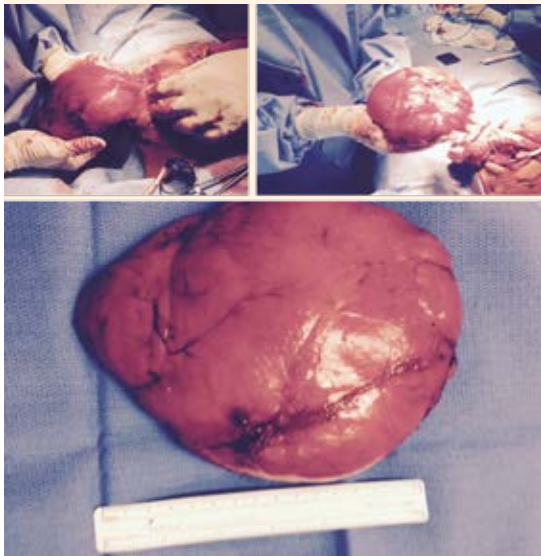caracteriza por el rápido crecimiento de una tumoración encapsulada.<sup>1,6,7,8</sup> Alrededor de 0.5 a 4% son fibroadenomas gigantes o juveniles.<sup>6</sup>

El fibroadenoma juvenil es una masa indolora, solitaria y de crecimiento unilateral, sin evidencia de infección y que puede duplicar su tamaño en 3 a 6 meses hasta alcanzar 20 cm de diámetro, lo que distorsiona la forma de las mamas.<sup>6,7</sup>

A pesar del rápido crecimiento y de ulceraciones en algunos casos, estos tumores son benignos.<sup>8,9</sup> El diagnóstico diferencial incluye: cistosarcoma

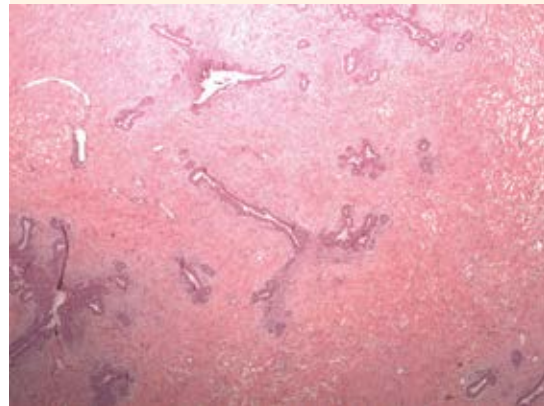


**Figura 3.** Preparación preoperatoria, con marcaje de la incisión para la resección y reconstrucción.



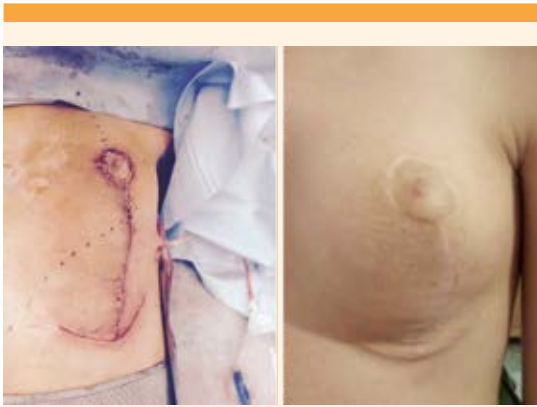**Figura 4.** Tumor lobulado de aproximadamente 18 cm y 850 g.

filodes, infecciones e hipertrofia virginal. Esta última es bilateral, con dolor, calor y rubor en la tumoración.<sup>6</sup>



**Figura 5.** Corte histopatológico de la muestra quirúrgica. Confirmación del diagnóstico de fibroadenoma gigante con estroma colágeno denso donde se observan ductos comprimidos con epitelio, sin datos de atipia.

Souba clasifica a los fibroadenomas en cuatro categorías: 1) fibroadenoma común, que alcanza 2 a 3 cm y constituye 80% de estas lesiones; 2) fibroadenoma pequeño, masa palpable de 3 a 4



**Figura 6.** La imagen del lado izquierdo corresponde al estado posquirúrgico inmediato. La del lado derecho a los seis meses posteriores a la operación.

cm; 3) fibroadenoma intermedio, con diámetro de 4 a 5 cm y 4) fibroadenoma gigante, que aparece en adolescentes y mujeres en la perimenopausia.<sup>10</sup>

El tratamiento puede limitarse, simplemente, a la observación o a la escisión de la tumoración porque 10% de los casos desaparecen espontáneamente.<sup>3,4</sup>

## REFERENCIAS

1. Garcia-Rodríguez R y col. Fibroadenoma gigante juvenil. *Clin Invest Gine Obst.* 2008;35(6): 221-4.
2. Ng KW, et al. Juvenile fibroadenoma of the breast: Treatment and literature review. <https://doi.org/10.1177/229255031101900308>
3. Guerra I y col. Fibroadenoma gigante en una adolescente. Hospital Clínico-Quirúrgico Universitario Dr. Ambrosio Grillo Portuondo, Santiago de Cuba, Cuba. *Medisan* 2014;18(4):569. [http://scielo.sld.cu/scielo.php?script=sci\\_arttext&pid=S1029-30192014000400016](http://scielo.sld.cu/scielo.php?script=sci_arttext&pid=S1029-30192014000400016)
4. Sulleyman U y col. Fibroadenoma gigante juvenil de mama: presentación de un caso clínico. <http://dx.doi.org/10.5546/aap.2017.e428>
5. Quintero S y col. Fibroadenoma juvenil (gigante) bilateral. Un caso poco común. V Congreso Virtual Hispanoamericano de Anatomía Patológica. [en línea] Dirección URL: <https://conganat.uninet.edu/autores/trabajos/T122/> (Consultado diciembre 2017)
6. Wolfram D, et al. Unilateral gigantomastia related to juvenile fibroadenoma with idiopathic thoracic scoliosis. <https://doi.org/10.1016/j.jpap.2008.01.076>
7. Stehr K, et al. Fibroadenoma of the breast in an 11-Year-old girl. *Eur J Pediatr Surg.* 2004;14(1): 56-59.
8. Song BS, et al. Gigant juvenile fibroadenoma of the breast: a case report and brief literature review. doi: 10.6065/apem.2014.19.1.45
9. Santino A y col. Patología quirúrgica de mama en pacientes pediátricos. *Rev Peru Ginecol Obstet.* 2012; 58: 177-82.
10. Souba WW. Evaluation and treatment of benign breast disorders. In: Bland KI, Copeland III. Philadelphia: Saunders, 1999; 715-19.

### Puntaje para mantener la vigencia

El Consejo Mexicano de Ginecología y Obstetricia otorga puntos para la vigencia de la certificación a los ginecoobstetras que envíen, a la página web del Consejo, un comentario crítico de un artículo publicado en la revista GINECOLOGÍA Y OBSTETRICIA DE MÉXICO. El comentario deberá tener mínimo 150 y máximo 500 palabras.