



Hematoma espontáneo en la pared abdominal de una embarazada a término

Spontaneous rectus sheath hematoma in a term pregnancy.

Leyre Ruiz-Campo,¹ María Vicente Iturbe,¹ Rocío de Andrés-González,² Olivia Lafalla-Bernad,¹ Jorge González-Gambau,³ María Teresa Abadía-Forcen,⁴ Mónica Hernández-Aragón¹

Resumen

ANTECEDENTES: El hematoma espontáneo de la pared abdominal, que aparece durante el embarazo, es una rara colección de sangre que origina síntomas inespecíficos que se asemejan a otros padecimientos más frecuentes en el embarazo. Esto dificulta el establecimiento temprano del diagnóstico y favorece que las opciones de tratamiento sean erróneas, con el consecuente aumento en la morbilidad materna y fetal.

CASO CLÍNICO: Paciente con 37 + 2 semanas de embarazo, que acudió a Urgencias debido a un dolor intenso en el hipocondrio derecho, de inicio súbito. La paciente cursaba su cuarto embarazo, hasta entonces sin contratiempos. Los análisis de laboratorio practicados al ingreso no demostraron alteraciones. La ecografía abdominal reportó una masa heterogénea, de predominio ecogénico en el hemiabdomen derecho de 12 x 7 x 10 cm aparentemente localizada en la parte anterior de la pared abdominal. En su interior no había vascularizaciones. Se localizó un feto único, en posición cefálica, con latidos cardíacos positivos y placenta anterior con inserción normal. El índice de líquido amniótico también se reportó normal. El registro cardiotocográfico evidenció un trazo reactivo, sin advertir dinámica uterina. Ante la sospecha diagnóstica de hematoma espontáneo en la pared abdominal se optó por la conducta expectante, con controles seriados de hemograma y administración de analgesia intravenosa. Ante la evolución favorable de la paciente se la dio de alta al octavo día del proceso y, posteriormente, en la semana 40+3 el embarazo finalizó mediante parto eutócico, sin contratiempos agregados.

CONCLUSIONES: En la embarazada es importante incluir al hematoma espontáneo en el diagnóstico diferencial de dolor abdominal agudo, para poder indicar el tratamiento adecuado.

PALABRAS CLAVE: Hematoma de la pared abdominal; embarazo; diagnóstico diferencial; tratamiento del dolor; dolor abdominal; placenta.

Abstract

BACKGROUND: The spontaneous abdominal wall hematoma during pregnancy is a rare entity with nonspecific symptoms that resemble other more frequent pathologies in pregnancy. This makes difficult a proper initial diagnosis, which leads to erroneous management actions with the consequent adverse maternofetal outcomes.

OBJECTIVE: Spread this unusual pathology in daily practice.

CLINICAL CASE: Fourth pregnancy of 37 + 2 weeks who comes to the Emergency Room due to severe pain in the right hypochondrium of sudden onset. Regular gestational course so far. Analytics at the admission does not show alterations. Abdominal ultrasound was performed, where a heterogeneous mass of echogenic predominance was observed in the right hemiabdomen of 12x7x10 cm which appears to be located in the anterior abdominal wall. There was no vascularization inside. Single fetus in cephalic, positive heartbeat and anterior placenta well implanted. The amniotic liquid was normal. A non-stress test was performed which showed a reactive fetus, without objectifying uterine dynamics. Due to the diagnostic suspicion of spontaneous hematoma of the abdominal wall, expectant management with serial blood count controls was decided, and endovenous analgesia was established. The patient presented favorable evolution, so she was discharged on the eight day and later on week 40+3 of pregnancy she presented an eutocic delivery, without any additional incidence.

¹ Facultativo especialista de área, servicio de Obstetricia y Ginecología.

² Médico interno residente, servicio de Obstetricia y Ginecología.

³ Facultativo especialista, servicio de Radiología.

⁴ Facultativo especialista, servicio de Cirugía general.
Hospital San Jorge, Huesca, España.

Recibido: enero 2019

Aceptado: julio 2019

Correspondencia

Leyre Ruiz Campo
leyrukamp@hotmail.com

Este artículo debe citarse como

Ruiz-Campo L, Vicente-Iturbe M, de Andrés-González R, Lafalla-Bernad O, González-Gambau J, Abadía-Forcen MT, Hernández-Aragón M. Hematoma espontáneo en la pared abdominal de una embarazada a término. Ginecol Obstet Mex. 2019 octubre;87(10):680-687. <https://doi.org/10.24245/gom.v87i10.2886>



CONCLUSIONS: It is important to include this entity within the differential diagnosis of acute abdominal pain in pregnancy in order to carry out an adequate management.

KEYWORDS: Abdominal Wall hematoma; Pregnancy; Diagnosis differential; Pain management; Abdominal pain; Placenta.

ANTECEDENTES

El hematoma de aparición espontánea en la pared abdominal es poco frecuente, infradiagnosticado, incluso fuera del embarazo. En la población general representa menos de 2%^{1,2} de los casos de dolor abdominal agudo, y la cifra es menor para la población de embarazadas. Al no estar incluido en los esquemas iniciales de diagnóstico diferencial se incrementan las tasas de mortalidad, que en la población general se sitúan alrededor de 4% y ascienden, incluso, a 13% durante el embarazo.³

Conforme avanzan las semanas de embarazo el útero grávido favorece el incremento de la tensión de la pared abdominal anterior y la diástasis del recto asociada incrementa la debilidad de esta estructura. Así, la musculatura abdominal es más vulnerable a pequeños traumatismos que pueden provocar la aparición de un hematoma espontáneo. Por esto el embarazo es uno de los principales factores de riesgo que predisponen al hematoma espontáneo.^{1,4,5}

Otras circunstancias que favorecen la aparición del hematoma espontáneo son: problemas de coagulación, traumatismos (sobre todo si ocurren de forma directa en la pared abdominal),⁸ factores iatrogénicos o postquirúrgicos (amniocentesis, paracentesis, inyecciones intra-abdominales),^{1,6} episodios de tos-contracciones intensas producidas por infecciones respiratorias, exacerbaciones de crisis asmáticas o cualquier

actividad que implique un esfuerzo en Valsalva^{6,7} y diferentes enfermedades: hipertensión arterial, aterosclerosis, vasculitis, alteraciones hematológicas, etc.^{6,9}

Este caso clínico se reporta para divulgar que el hematoma espontáneo, aunque poco frecuente en la práctica clínica habitual, debe incluirse en el diagnóstico diferencial de un cuadro de dolor abdominal agudo, sobre todo en las embarazadas.

CASO CLÍNICO

Paciente en las 37+2 semanas de embarazo, que acudió a urgencias debido a un cuadro de dolor intenso de inicio súbito en el hipocondrio derecho, de tres horas de evolución. La paciente no tenía sangrado vaginal, ni emisión de líquido amniótico. No refería el dolor como dinámica uterina y percibía movimientos fetales.

Entre sus antecedentes personales destacaron: tiroiditis de Hashimoto, en tratamiento con levotiroxina, con buen control. Como antecedentes obstétricos: cuarto embarazo, con dos abortos espontáneos en el primer trimestre, y un parto eutócico a término, sin contratiempos.

El curso del embarazo, hasta ese momento, había sido normal, con todas las visitas y pruebas complementarias de acuerdo con la guía de control y seguimiento habitual del embarazo establecida en el hospital.

En la visita previa a la consulta de Obstetricia, 12 días antes, la paciente refirió un cuadro de infección respiratoria de vías altas, sin fiebre, con episodios intermitentes de tos intensa, sin haber requerido tratamiento sintomático.

La paciente tuvo malestar general, cuadro de hipotensión de 77-87 mmHg de sistólica y 52-58 mmHg de diastólica, sudoración profusa y ligera palidez cutánea. La frecuencia cardíaca, y la saturación de oxígeno fueron normales y se encontraba apirética.

A la exploración física se observaron los genitales externos normales, con flujo vaginal normal. La prueba de Bishop para dilatación cervical fue de 1. La altura del fondo uterino era acorde con la fecha de la última menstruación y el útero tenía un tono uterino normal. Se quejó de dolor superficial en el hipocondrio derecho. La exploración del resto de la pared abdominal se reportó normal, y sin delimitar masas.

El registro cardiográfico al ingreso mostró un patrón fetal reactivo, con aceleraciones, con una línea de base a 155 latidos por minuto y sin objetivar contracciones. (**Figura 1**) En la ecografía obstétrica practicada en la sala de Urgencias se visualizó un feto en presentación cefálica, latidos cardíacos positivos, índice de líquido amniótico normal y placenta normoinserta en la cara anterior. Adyacente al útero, en el hipocondrio derecho, se contempló una imagen redondeada, de ecogenicidad intermedia de aproximadamente 9 x 7 cm de diámetro.

El reporte de los análisis de sangre, incluidos el hemograma, bioquímica, pruebas de coagulación, perfil hepático y sedimento de orina, fueron normales con concentraciones de hemoglobina de 11.9 g/dL y hematocrito de 35%.

La ecografía abdominal describió una imagen heterogénea, de predominio ecogénico, en el

hemiabdomen derecho, hacia el hipocondrio derecho, de límites imprecisos, de aproximadamente 12 x 7 x 10 cm, sin relación con la placenta ni registro de vascularización en el interior, en modo Doppler. En el resto de la cavidad abdominal no hubo hallazgos sobresalientes, ni líquido libre intraperitoneal. **Figura 2**

Con base en los reportes se estableció el diagnóstico de hematoma espontáneo en la pared abdominal; se decidió el tratamiento conservador con analgesia intravenosa y controles seriados analíticos. El cirujano indicó vendaje compresivo, en torno al hipocondrio derecho. El hemograma permaneció estable y la mujer mostró mejoría.

A las 48 horas de hospitalización apareció equimosis en el flanco derecho, parte posterior de la parrilla costal derecha, zona del glúteo derecho y parte superior lateral de la extremidad inferior derecha como en la zona periumbilical. (**Figuras 3 y 4**) Hasta entonces, la hemoglobina tuvo un ligero descenso a 9.5 g/dL y el hematocrito a 28%; por eso se inició la administración intravenosa de hierro. En el estudio hematológico no se reportaron alteraciones. La ecografía de control dio una imagen de 10.1 x 4.3 cm, con mayor componente líquido, en relación con la evolución del hematoma. **Figura 5**

Todas las pruebas efectuadas para control de bienestar fetal se reportaron normales. Al octavo día de ingreso, ante la evolución favorable, se otorgó el alta hospitalaria a la paciente. En la semana 40 + 3 ingresó al hospital por trabajo de parto en curso; el embarazo finalizó mediante parto eutócico, de un varón de 3560 g y Apgar 9, 10 y 10, sin contratiempos. La ecografía de control en el puerperio, de la pared abdominal, persistió con la imagen radiológica relacionada con hematoma en evolución. **Figura 6**

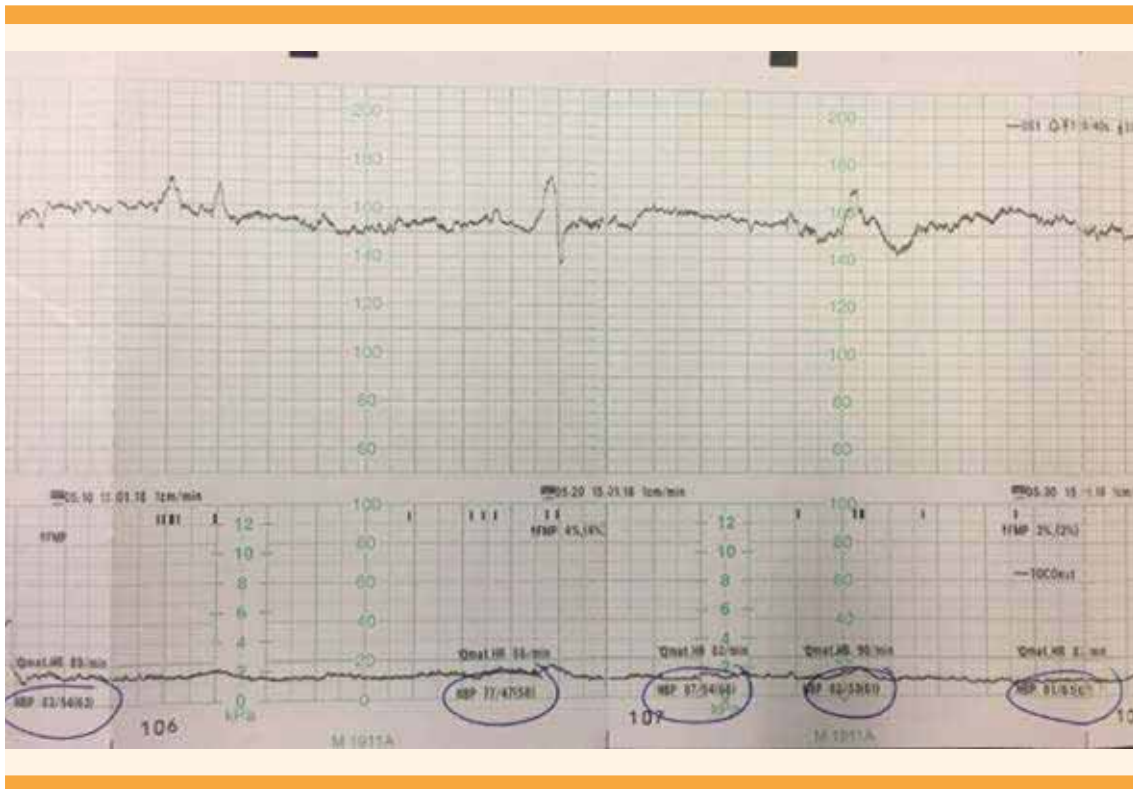


Figura 1. Registro cardiográfico al ingreso.

DISCUSIÓN

Se efectuó una revisión exhaustiva de los casos publicados de hematomas espontáneos en la pared abdominal en pacientes embarazadas y se encontraron 15 casos, incluido el nuestro de 1990 a la fecha. La presentación clínica habitual fue como la aquí reportada, con dolor de inicio súbito en el abdomen, a veces debido a un estado hipovolémico: taquicardia, hipotensión, taquipnea y palidez mucocutánea.⁹ Este cuadro clínico no siempre es concluyente y es inespecífico, varía según el tamaño y localización del hematoma; en algunos casos se reportan: fiebre, anorexia, náuseas y vómitos.^{1,9}

La palpación de una masa abdominal, que con la contracción de los rectos se percibe fija, se

denomina signo de Fothergill. Mediante el signo de Carnett puede filiarse el origen en la pared abdominal, al incrementarse el dolor, luego de una contracción voluntaria de los músculos abdominales.^{1-3,5,10}

A partir del cuarto día después del inicio de los síntomas pueden aparecer signos de Cullen (equimosis periumbilical) y de Gray-Turner (equimosis en el flanco) que se registran, incluso, en 21% de los casos publicados,^{1,8} tal como ocurrió en la paciente de nuestro caso, aunque al apreciarse de forma tardía no contribuyen al diagnóstico inicial.

Ante la gran variedad de signos y síntomas debe buscarse el diagnóstico diferencial entre distintos padecimientos, que incluyen: patología obstétrica-

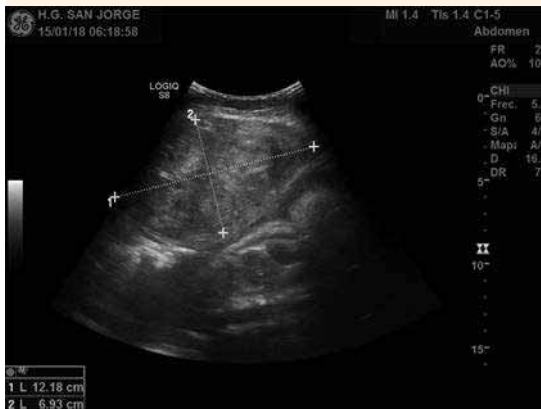

Figura 2. Ecografía abdominal al ingreso que muestra una masa ecogénica compatible con hematoma de pared abdominal.

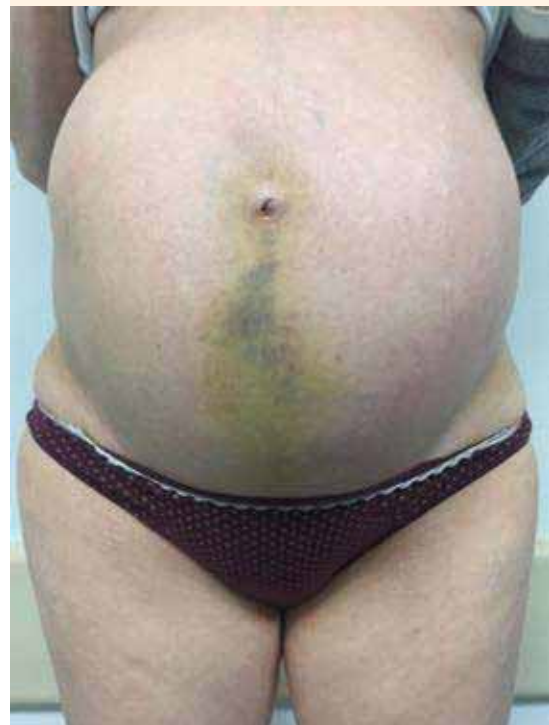

Figura 4. Signo de Cullen, equimosis periumbilical.

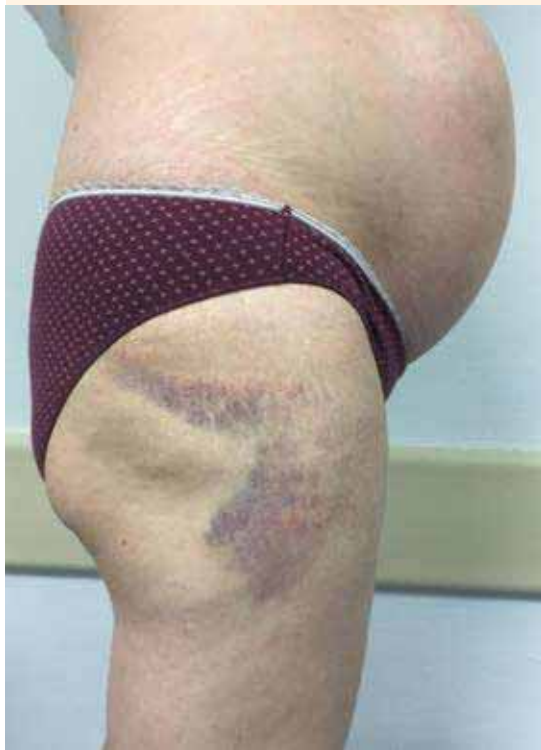

Figura 3. Signo de Gray-Turner. Equimosis en el flanco derecho.

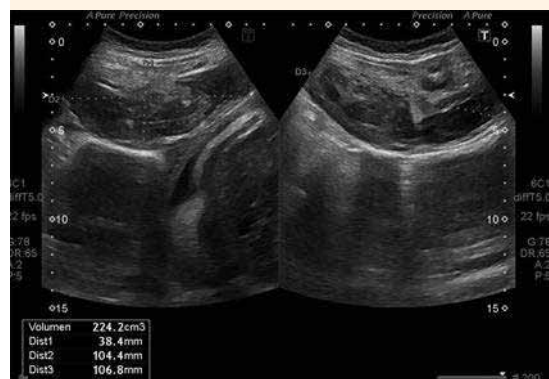

Figura 5. Ecografía de control evolutivo. Mayor componente líquido.

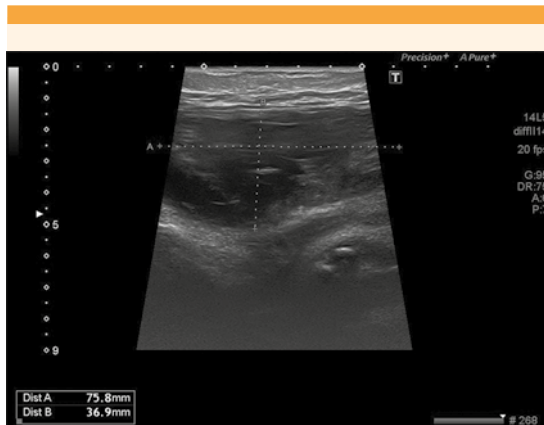


Figura 6. Ecografía posparto. Hematoma en evolución.

ca, ginecológica general u otras no relacionadas con el embarazo (**Cuadro 1**). En la mayoría de los casos publicados en embarazadas con hematoma en la pared abdominal se produce una confusión clínica con desprendimiento prematuro de placenta, que provoca la necesidad de cesárea urgente, sin que la indicación sea correcta.⁴

De los 15 casos publicados, en 10 se encontraron, como factor precipitante, episodios de tos secundarios a procesos infecciosos respiratorios, como fue el caso aquí comunicado.

Solo se estableció un diagnóstico inicial correcto pues se pensó en hematoma espontáneo en la pared abdominal en 7 de los casos. De entre estos 7 casos, se optó por el tratamiento expectante desde el inicio en 5 de ellos, incluido el nuestro, aunque una de las pacientes precisó evacuación quirúrgica posterior.

En los 10 casos restantes en los que se practicó intervención quirúrgica, en 70% el embarazo finalizó en cesárea en el mismo tiempo, por sospecha de patología obstétrica, y solo en 3 se practicó evacuación exclusiva del hematoma, con ligadura del vaso sangrante y continuación del embarazo.

Entre las pruebas complementarias que deben solicitarse al ingreso es fundamental el hemograma. Las concentraciones de hemoglobina pueden variar desde normales hasta anemia severa, dependiendo del tamaño del hematoma. Son decisivas las mediciones seriadas que permitan identificar la pérdida sanguínea e indicar el tratamiento con hierro intravenoso o transfusión sanguínea.^{1,5} En algunas pacientes puede haber cierto grado de leucocitosis, aunque esto representa una baja especificidad y sensibilidad.^{1,11} Es necesario determinar la coagulación sanguínea,

Cuadro 1. Diagnóstico diferencial del dolor abdominal agudo en el embarazo

Causas obstétricas	No relacionadas con el embarazo
Trabajo de parto	Apendicitis
Desprendimiento prematuro de placenta	Obstrucción intestinal
Rotura uterina	Colecistitis y cólico biliar
Síndrome de HELLP	Gastroenteritis aguda
	Diverticulitis
Causas ginecológicas	Nefritis y nefrolitiasis
Degeneración miomatosa en gestación	Obstrucción o infección urinaria
Torsión ovárica	Úlcera perforada
	Hernias atípicas de la pared abdominal
	Hepatitis
	Neoplasias abdominales

sobre todo cuando existe el antecedente de toma de anticoagulantes, por si requieren tratamiento de reversión.^{1,2} Además, un perfil hepático que, en ocasiones, si hubo un traumatismo muscular también puede encontrarse alterado y confundirse con síndrome de HELLP.^{5,12}

La técnica de imagen de elección, para el diagnóstico inicial, es la ecografía abdominal. Es la más costo-efectiva, fácil y segura, sobre todo en pacientes embarazadas. Tiene sensibilidad de 80-90%.^{1,5,11} Se describe como una masa ovoide, homogénea y sonoluscente en las secciones coronal y transversa.¹³ La correcta interpretación y localización de los compartimentos de la pared abdominal, sobre todo en la embarazada, puede ser compleja. Asimismo, en el seguimiento evolutivo ayuda a visualizar la involución del hematoma al disminuir su tamaño progresivamente.¹⁴

La resonancia magnética puede resultar una alternativa segura, aunque puede tener un bajo valor diagnóstico en las primeras 48 horas porque la señal de alta intensidad se visualiza si el hematoma está en fase crónica.^{2,5,9}

Para población general, la tomografía axial computada se considera el patrón de referencia con sensibilidad y especificidad cercanas al 100%. Berná y su grupo¹⁵ propusieron una clasificación radiológica para los hematomas de pared en función de los hallazgos mediante TAC y que tiene implicación en su severidad y pronóstico.^{1,5,6,11,15}

En la mayoría de las pacientes, los hematomas desaparecen espontáneamente y puede indicarse un tratamiento conservador: reposo relativo, analgesia y compresión del hematoma. Es necesario reponer la volemia con suero, hierro intravenoso y, si es necesario, transfusión de concentrados de hemáties. De acuerdo con la revisión bibliográfica efectuada, incluso en 60% de

los casos es necesaria alguna transfusión, aunque no fue en nuestro caso. Es necesario mantener un nivel de hematocrito adecuado para preservar el bienestar fetal.^{1,5,14,16}

Para los casos en los que la mujer se encuentre hemodinámicamente inestable, el hematoma crezca, o aparezcan signos de irritación peritoneal severa será necesario proceder a un tratamiento invasivo mediante embolización arterial¹⁷ o ligadura de la arteria sangrante y evacuación del hematoma mediante intervención quirúrgica.^{1,5,8,9}

CONCLUSIÓN

Si bien el hematoma espontáneo de pared abdominal es una causa rara de dolor abdominal agudo, debe tomarse en cuenta como parte del diagnóstico diferencial en cualquier embarazada con clínica compatible, debido a que la identificación correcta ha permitido, en la mayoría de los casos publicados, indicar un tratamiento conservador que no incrementa la morbilidad materna ni fetal.

REFERENCIAS

1. Hatjipetrou A, et al. Rectus sheath hematoma: a review of the literature. *Int J Surg*. 2015; 13: 267-71. doi: 10.1016/j.ijso.2014.12.015.
2. Chang WW, Dronen SC. Rectus Sheath Hematoma. *Medscape*. <http://www.reference.medscape.com/>
3. Gibbs J, et al. Spontaneous rectus sheath hematoma in pregnancy complicated by the development of transfusion related acute lung injury: A case report and review of the literature. *AJP Rep*. 2016;6(3):e325-8. doi: 10.1055/s-0036-1593353.
4. Ramirez MM, et al. Spontaneous rectus sheath hematoma during pregnancy mimicking abruptio placenta. *Am J Perinatol*. 1997;14(6):321-3. doi: 10.1055/s-2007-994153.
5. Tolcher MC, et al. Spontaneous rectus sheath hematoma pregnancy: case report and review of the literature. *Obstet Gynecol Surv*. 2010;65(8):517-22. doi: 10.1097/OGX.0b013e3181f87eaf.
6. Sheth HS, et al. Evaluation of Risk factors for Rectus Sheath Hematoma. *Clin Appl Thromb Hemost*. 2016;22(3):292-6. doi: 10.1177/1076029614553024.



7. Cherry WB, Mueller PS. Rectus sheath hematoma: review of 126 cases at a single institution. *Medicine (Baltimore)*. 2006;85(2):105-10. doi: 10.1097/01.md.0000216818.13067.5a.
8. Teske JM. Hematoma of the rectus abdominis muscle; report of a case and analysis of 100 cases from the literature. *Am J Surg*. 1946; 71: 689-95.
9. Eckhoff K, et al. Spontaneous rectus sheath hematoma in pregnancy and a systematic anatomical workup of rectus sheath hematoma: a case report. *J Med Case Rep*. 2016; 10 (1): 292. doi: 10.1186/s13256-016-1081-6.
10. Seymour NE, Bell RL. Abdominal wall, omentum, mesentery, and retroperitoneum. En: Brunicaardi FC editor. *Schwartz's Principles of Surgery*. 10th Edition. McGraw-Hill Education, 2015; 1449-65.
11. Moreno Gallego A, et al. Ultrasonography and computed tomography reduce unnecessary surgery in abdominal rectus sheath haematoma. *Br J Surg*. 1997; 84 (9): 1295-7.
12. Roberts J, Funai E. Pregnancy-related hypertension. In: Creasy R, Resnik R, Lams J, Lockwood C, Moore T, Greene M. eds. *Maternal-Fetal Medicine: Principles and Practice*. 6th ed. Philadelphia, PA: Elsevier, 2009; 651-688.
13. Kaftori JK, et al. Rectus sheath hematoma: ultrasonographic diagnosis. *AJR Am J Roentgenol*. 1977; 128 (2): 283-5. doi: 10.2214/ajr.128.2.283.
14. Klingler PJ, et al. The use of ultrasound to differentiate rectus sheath hematoma from other acute abdominal disorders. *Surg Endosc*. 1999; 13 (11): 1129-34.
15. Berná JD, et al. Rectus sheath hematoma: diagnostic classification by CT. *Abdom Imaging*. 1996; 21 (1): 62-4.
16. Salemis NS, et al. Diagnostic evaluation and management of patients with rectus sheath hematoma. A retrospective study. *Int J Surg*. 2010; 8 (4): 290-3. doi: 10.1016/j.ijso.2010.02.011.
17. Riera C, et al. Embolization of a rectus sheath hematoma in pregnancy. *Int J Gynaecol Obstet*. 2009; 104 (2): 145-6. doi: 10.1016/j.ijgo.2008.08.021.

CITACIÓN ACTUAL

De acuerdo con las principales bases de datos y repositorios internacionales, la nueva forma de citación para publicaciones periódicas, digitales (revistas en línea), libros o cualquier tipo de referencia que incluya número doi (por sus siglas en inglés: Digital Object Identifier) será de la siguiente forma:

REFERENCIAS

1. Katarina V, Gordana T. Oxidative stress and neuroinflammation should be both considered in the occurrence of fatigue and depression in multiple sclerosis. *Acta Neurol Belg* 2018;34(7):663-9. doi: 10.1007/s13760-018-1015-8.
2. Yang M, et al. A comparative study of three different forecasting methods for trial of labor after cesarean section. *J Obstet Gynaecol Res* 2017;25(11):239-42. doi: <https://doi.org/10.1016/j.gyobfe.2015.04.015>