



## Alteración en la coordinación miccional: reporte de caso del síndrome de Fowler

### Alteration in the micturition coordination: case report of Fowler's syndrome.

Mauricio Gómez-Londoño,<sup>1</sup> Luis Guillermo Echavarría-Restrepo,<sup>1</sup> Carolina Arango-Montoya,<sup>2</sup> Juan Carlos Castaño-Botero,<sup>4</sup> Daniel Sanín-Ramírez<sup>5</sup>

#### Resumen

**ANTECEDENTES:** El síndrome de Fowler es poco común, con predominio en mujeres jóvenes; se caracteriza por una actividad anormal, con contracciones repetidas en el esfínter uretral externo, en ausencia de enfermedad neurológica.

**CASO CLÍNICO:** Paciente de 51 años, acudió a consulta por prolapso de órganos pélvicos con sensación de masa en la vagina y dificultad para orinar. En la videourodinamia se apreció una onda intermitente, con hipoactividad del detrusor y micción no coordinada, sin incontinencia, hallazgos característicos del síndrome de Fowler. Se le indicó terapia de aprendizaje de relajación del esfínter para coordinar la micción, posteriormente neuromodulación sacra. Durante el seguimiento se observó mejor coordinación y satisfacción después de orinar.

**CONCLUSIONES:** La micción es un proceso complejo, que implica la integridad de la vía urinaria inferior y adecuado sinergismo con el sistema nervioso central, autónomo y somático. La falla en alguna de estas estructuras podría ocasionar un patrón miccional obstructivo.

**PALABRAS CLAVE:** Síndrome de Fowler; esfínter uretral externo; vejiga urinaria; incontinencia urinaria; retención de orina; prolapso de órgano pélvico.

#### Abstract

**BACKGROUND:** Fowler's syndrome is a rare phenomenon mainly in young women in reproductive age with abnormal, repeated contractions in the external urethral sphincter without a neurological disease.

**CLINICAL CASE:** 51-year-old woman with pelvic organ prolapse, symptoms of vaginal bulge and difficult micturition. A videourodynamic study was done showing intermittent waveform, detrusor hypoactivity and uncoordinated micturition without incontinence, suggestive of Fowler's syndrome. The patient underwent therapy for sphincter relaxation and sacral neuromodulation with good response. In the follow up with clinical improvement, referring being satisfied after micturition.

**CONCLUSIONS:** Micturition is a complex process that needs integrity of the lower urinary tract and synergy between this and the central nervous system, autonomous and somatic. Failure in any of these structures can result in an obstructive pattern.

**KEYWORDS:** Fowler syndrome; External urethral sphincter; Middle age; Urinary bladder; Urinary incontinence; Urinary retention; Pelvic Organ Prolapse.

<sup>1</sup> Ginecoobstetra, Universidad Pontificia Bolivariana, especialista en piso pélvico, servicio de Ginecología y piso pélvico, Clínica Universitaria Bolivariana.

<sup>2</sup> Residente de Ginecología y Obstetricia, Universidad CES.

<sup>3</sup> Urólogo, servicio de Uroginecología y piso pélvico, Universidad Bolivariana.

<sup>4</sup> Residente de Ginecología y Obstetricia, Universidad Pontificia Bolivariana.

**Recibido:** junio 2019

**Aceptado:** septiembre 2019

#### Correspondencia

Daniel Sanín Ramírez  
sanindaniel@gmail.com

#### Este artículo debe citarse como

Gómez-Londoño M, Echavarría-Restrepo LG, Arango-Montoya C, Castaño-Botero JC, Sanín-Ramírez D. Alteración en la coordinación miccional: reporte de caso del síndrome de Fowler. Ginecol Obstet Mex. 2020 diciembre;87(12):846-851. <https://doi.org/10.24245/gom.v87i12.3283>



## ANTECEDENTES

La vía urinaria inferior está integrada por dos unidades funcionales: la vejiga (reservorio de orina) y la uretra (drenaje) que incluye al cuello vesical y al esfínter uretral externo. Su función principal consiste en lograr la coordinación entre el almacenamiento de la orina y su vaciamiento de forma voluntaria en condiciones fisiológicas.<sup>1,2,3</sup>

Para que los procesos de almacenamiento y vaciamiento de la orina se completen es necesario que las estructuras estén íntegras, que haya una adecuada coordinación entre la contracción y la relajación de la musculatura lisa y estriada, llevada a cabo por un sistema de control neurológico conformado por la corteza, el tallo cerebral, la médula espinal y los ganglios periféricos, con interrelación entre el sistema nervioso autónomo, somático y central.<sup>1,4,5</sup>

El ciclo de la micción consta de dos fases: almacenamiento y vaciamiento que se sincronizan por circuitos de intercambio entre el simpático y parasimpático. La activación simpática permite el almacenamiento por relajación del detrusor y contracción del esfínter del cuello vesical y la uretra. La activación del sistema parasimpático facilita la evacuación por contracción del detrusor y relajación del sistema simpático, para así mantener la reciprocidad entre la vejiga y la vía de salida. Si estos circuitos funcionan entre sí de manera aislada se genera una micción no coordinada, disinergia detrusor-esfínter o un síndrome de Fowler.<sup>1,6</sup>

## CASO CLÍNICO

Paciente de 51 años, con antecedentes de hipertensión arterial y miomectomía. Ingresó al servicio de Uroginecología y piso pélvico de la Clínica Universitaria Bolivariana debido a un prolapso de órganos pélvicos. Solo refería estreñimiento severo (disfunción del vaciamiento

rectal). Al examen físico se advirtió el prolapso en la pared posterior, grado III (**Cuadro 1**), y pérdida del cuerpo perineal total.

La paciente tenía afectación del vaciamiento, no dependiente del prolapso de órganos pélvicos porque era del compartimiento posterior, sin daño anterior, por lo que se sospechó disquinesia del detrusor del esfínter; por esto se le practicó un estudio de urodinamia. Como diagnóstico diferencial se descartó el fenómeno obstructivo por el prolapso, estenosis de la uretra por no tener antecedentes de traumatismo, infección ni otras enfermedades y no haber sido operada con fines de corrección de la incontinencia. Se indicó la realización del estudio para síndrome de Fowler.

Inicialmente se solicitó urodinamia y tránsito intestinal con marcadores de defecografía por resonancia magnética. La urodinamia inicial reportó: flujo urinario disminuido, con adecuada contracción del músculo detrusor, por esto se solicitó la videourodinamia. La defecografía evidenció intususcepción recto-rectal con tránsito intestinal lento y marcadores positivos.

La videourodinamia (**Cuadro 2**) demostró una onda intermitente, hipoactividad del detrusor y micción no coordinada, sin incontinencia. En la flujometría libre, con uroflujometría libre con electromiografía del esfínter (**Figura 1**), se evidenció una curva de flujo intermitente, con

**Cuadro 1.** Clasificación del prolapso de órganos pélvicos (POP-Q) de la paciente

<b>Aa</b> -2	<b>Ba</b> -2	<b>C</b> -7
<b>Gh</b> 5	<b>Pb</b> 0	<b>Tvl</b> 9
<b>Ap</b> +3	<b>Bp</b> +3	<b>D</b> -7

POP-Q con prolapso anterior grado I, prolapso posterior grado III.

Cuadro 2. Resultado de la videourodinamia de la paciente.

Flujometría libre		Cistomanometría		Estudio presión-detrusor	
Volumen de orina	433 mL	Primera sensación vesical	138 mL	Contracción del detrusor	Débil
Flujo máximo	13 mL/s	Primer deseo de orinar	250 mL	Prensa abdominal	Sí
Flujo medio	7 mL/s	Sensación de llenado vesical	330 mL	Volumen de orina	360 mL
Tiempo de micción	65 s	Sensación de urgencia	360 mL	Residuo posmiccional	40 mL
Morfología de la onda	Plana	Capacidad vesical	400 mL	Presión máxima del detrusor	36 mmH <sub>2</sub> O
Electromiografía del esfínter	No coordinada	Acomodo vesical	Normal	Flujo máximo	12 mL/s
Residuo posmiccional	300 mL	Hiperactividad del detrusor	No	Presión de apertura	9 cmH <sub>2</sub> O
		Incontinencia de esfuerzo	No	Electromiografía durante la micción	No coordinada

Diagnóstico:  
a. Flujo miccional disminuido  
b. Micción descompensada  
c. Micción descoordinada  
d. Vejiga estable  
e. No incontinencia urinaria  
f. Acomodo vesical normal

Datos urodinámicos de afectación (hipoactividad) de la contractilidad del detrusor

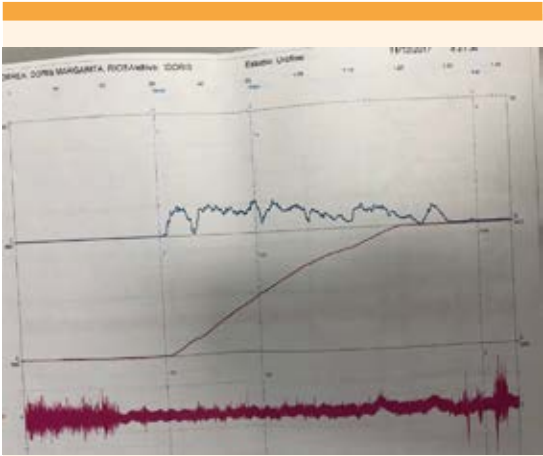


Figura 1. Uroflujometría libre con electromiografía (EMG) del esfínter.

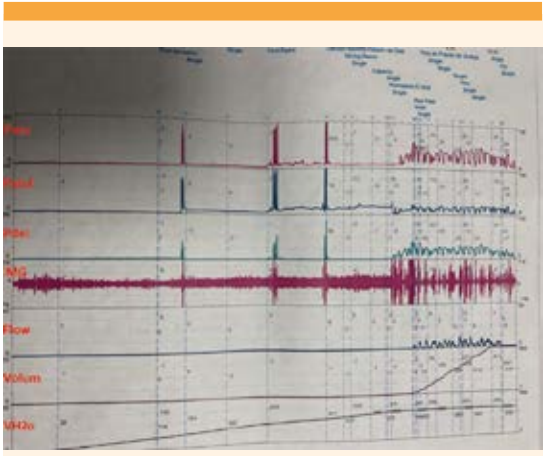


Figura 2. Cistomanometría y presión del flujo con electromiografía del esfínter.

actividad electromiográfica repetida del esfínter. En la cistomanometría (Figura 2) se muestra un adecuado acomodo vesical a los volúme-

nes crecientes; y en la curva presión del flujo se evidenciaron múltiples descargas repetidas en la actividad electromiográfica del esfínter



durante la micción, asociadas con detrusor hipoactivo que no alcanza la presión adecuada para que tenga lugar la micción, con curva miccional intermitente ayudada por una prensa abdominal. Se trató con terapia del piso pélvico y, finalmente, requirió neuromodulación sacra.

## DISCUSIÓN

### Alteraciones en la coordinación detrusor

Cuando la coordinación del detrusor se afecta, se altera la micción: disminuye en flujo, es intermitente o incluso ausente, con adecuada contracción del músculo detrusor (obstrucción de la vía urinaria inferior). Entre las causas de flujo miccional disminuido pueden diferenciarse dos grandes grupos: anatómicas y funcionales. En el primero están el prolapso de órganos pélvicos, las neoplasias ginecológicas o urológicas, las estenosis uretrales y el origen iatrogénico. Y como causas funcionales: detrusor arrefléxico de origen neurológico, disinergia detrusor-esfinteriana, micción no coordinada y síndrome de Fowler.<sup>1-8</sup>

La micción no coordinada ocurre en pacientes neurológicamente sanos, con aumento del tono del esfínter estriado o de los músculos del piso pélvico. Su causa no es aún suficientemente clara, la hipótesis más aceptada propone que se debe a mala higiene miccional o intentos inadecuados de retención, un comportamiento aprendido secundario a una noxa previa como infección urinaria o enfermedad anorrectal; por esta razón también recibe el nombre de disfunción miccional aprendida.<sup>9</sup>

El síndrome de Fowler es poco común, con predominio en mujeres en edad fértil, con actividad anormal y contracciones repetidas en el esfínter uretral externo, en ausencia de enfermedad neurológica. Cuando hay una falla en la relajación del esfínter externo, se produce una inhibición

refleja de las vías aferentes y eferentes para la contracción del músculo detrusor, que es la que genera la retención urinaria de altos volúmenes, sin sensación de contención vesical ni dolor. Este cuadro suele asociarse con ovario poliquístico, sin alteraciones hormonales detectables. Puede ocurrir en algunas pacientes después de una cirugía ginecológica o urológica, pero aún no está claro a qué se debe. Para establecer el diagnóstico se requiere de la videourodinamia en donde realmente pueda apreciarse la ausencia de infundibilización del cuello vesical durante la contracción del detrusor.<sup>10,11,12</sup>

### Conducta médica

El síndrome de Fowler suelen padecerlo mujeres entre la segunda y tercera décadas de la vida. Se manifiesta con incapacidad para orinar durante varias horas o dificultad en cantidad muy escasa, pero sin sensación de plenitud. Se asocia con infecciones urinarias de repetición, por el aumento de residuos después de orinar. Puede haber retención urinaria completa o parcial en la que consiguen micción interrumpida y con flujo y volumen urinario muy disminuidos. La paciente del caso expuesto tuvo dificultad para la micción.<sup>13,14</sup>

Durante la palpación abdominal debe descartarse la existencia de masas que puedan causar obstrucción. Debe evaluarse si hay atrofia vaginal, reproducir prolapsos con Valsalva y verificar si existe pérdida de orina involuntaria. Realizar el *Q-tip test* para medir la movilidad uretral. Evaluar el tono del esfínter, su control voluntario y el reflejo bulbocavernoso. Efectuar un examen neurológico completo, con especial atención en las funciones sensitivas y motoras de las raíces sacras.<sup>8</sup>

Los estudios paraclínicos de utilidad que pueden solicitarse son: uroanálisis, urocultivo, diario miccional y estudio urodinámico. En la

flujometría libre se evidenciará una curva plana, o intermitente, con flujo máximo inferior a 12 mL por segundo, con tiempo miccional prolongado. Durante la cistomanometría en las pacientes con síndrome de Fowler suele encontrarse una alteración en la primera sensación vesical. En estas pacientes es posible que no aparezca o que aparezca en volúmenes considerablemente elevados; con capacidad cistomanométrica muy elevada, mayor de 1 litro. En esta fase también se evalúa la acomodación vesical, alterada en algunas pacientes con disinergia del detrusor del esfínter, en quienes puede haber contracciones involuntarias del detrusor que les generará urgencia miccional como síntoma.<sup>14,15</sup>

La electromiografía del esfínter debe evaluarse en reposo, durante el llenado y el vaciamiento vesical. En condiciones normales, durante la fase de llenado, el esfínter tiene una actividad que se incrementa de forma progresiva al llenado vesical para mantener la continencia, y con aumentos súbitos de la presión intraabdominal e intravesical. La actividad del esfínter se incrementa para evitar pérdidas. Durante la fase de vaciamiento el esfínter debe permanecer en silencio electromiográfico para evidenciar la coordinación con la contracción del detrusor y facilitar la apertura del conducto de salida. En la disinergia del detrusor del esfínter se evidencia la adecuada contracción del músculo detrusor con aumento en la actividad del esfínter. Para diferenciar entre esfínter liso y estriado se requiere la videourodinamia donde se evidencia la infundibulización del cuello vesical en la falla del esfínter estriado. En las pacientes con síndrome de Fowler durante la fase miccional se aprecia hipoactividad en el músculo detrusor, con inadecuada contracción porque se inhibe por la vía aferente y eferente originada en las contracciones repetitivas del esfínter uretral externo, hallazgo encontrado en la paciente del caso aquí reportado.<sup>13</sup>

## CONCLUSIÓN

La micción es un proceso complejo, que implica la integridad de las estructuras que componen el aparato urinario inferior y un adecuado sinergismo de éstas con el sistema nervioso central, autónomo y somático. La falla en alguna de estas estructuras puede ocasionar un patrón miccional obstructivo que amerita una cuidadosa revisión clínica y urodinámica para poder establecer el diagnóstico correcto. El encargado de la continencia inconsciente es el sistema nervioso autónomo a través del nervio hipogástrico, con su acción alfa sobre el músculo liso del cuello vesical y su acción beta 3 en el músculo detrusor. El responsable de la continencia consciente es el sistema nervioso somático, a través del nervio pudendo que inerva el esfínter uretral externo.

## REFERENCIAS

1. Rahn DD, Roshanravan SM. Pathophysiology of urinary incontinence, voiding dysfunction, and overactive bladder. *Obstet Gynecol Clin North Am* 2009; 36 (3): 463-74. doi: 10.1016/j.ogc.2009.08.012.
2. Romano SV. Anatomía y fisiología de la micción. [en línea]. Buenos Aires, Argentina: Sociedad Argentina de Urología, 2001; 1-7. <https://www.sau-net.org/comites/educacion/fasciculos/miccion.pdf>.
3. De Groat WC, Yushimura N. Anatomy and physiology of the lower urinary tract. *Handb Clin Neurol* 2015; 130:61-108. doi: 10.1016/B978-0-444-63247-0.00005-5.
4. Fernández-Tresguerres JA, et al. Fisiología humana. 4a ed. México: <https://accessmedicina-mhmedical-com.bdigital.ces.edu.co:2443/content.aspx?sectionid=134366150&bookid=1858&Resultclick=2#1132161071>.
5. Valdevenito SJP, et al. Fisiología del tracto urinario inferior. *Rev Hosp Clín Univ Chile*. 2013; 24: 235-44. [https://www.redclinica.cl/Portals/0/Users/014/14/14/Publicaciones/Revista/fisiologia\\_tracto\\_urinario\\_inferior.pdf](https://www.redclinica.cl/Portals/0/Users/014/14/14/Publicaciones/Revista/fisiologia_tracto_urinario_inferior.pdf)
6. Lobo RA, et al. Comprehensive gynecology. 7. ed. Amsterdam: ClinicalKey. 2017; 474-504. <https://www-clinicalkey-es.bdigital.ces.edu.co:2443/#!/content/book/3-s2.0-B978-0323322874000211?scrollTo=%23hl0000907>
7. Fariña Rey L, et al. Vejiga neurógena. Amsterdam: ClinicalKey, 2017. [https://www-clinicalkey-es.bdigital.ces.edu.co:2443/#!/content/guides\\_techniques/52-s2.0-mt\\_fis\\_2922](https://www-clinicalkey-es.bdigital.ces.edu.co:2443/#!/content/guides_techniques/52-s2.0-mt_fis_2922).



8. Jiménez Cidre M. Obstrucción del tracto urinario inferior en la mujer. Archivos Españoles de Urología 2002; 55 (9): 989-99. <http://aeurologia.com/pdfs/articulos/569887134966-eng.pdf>
9. Kliegman RM, et al. Tratado de pediatría. 20a ed. Amsterdam: ClinicalKey, 2016; 2693-98. <https://www-clinicalkey-es.bdigital.ces.edu.co:2443/#!/content/book/3-s2.0-B9788491130154005438?scrollTo=%23hl0000150>.
10. Uribe Arcila JF, Florez Silva F. Urología. 4a ed. Medellín: CIB; 2014.
11. Castaño Botero JC, et al. Inyección de toxina botulínica en pacientes con disinergia detrusor- esfínter en quienes han fallado otros tratamientos. Revista Urología Colombiana 2009; 18(1):19-26.
12. Wein AJ, et al. Campbell-Walsh Urology. 11. ed. Amsterdam: ClinicalKey, 2016;1761-95. <https://www-clinicalkey-es.bdigital.ces.edu.co:2443/#!/content/book/3-s2.0-B9781455775675000753?scrollTo=%23hl0001604>.
13. Panicker JN, et al. Lower urinary tract dysfunction in the neurological patient: clinical assessment and management. Lancet Neurol 2015; 14 (7): 720-32.
14. Wein AJ, et al. Campbell-Walsh urology. 11 ed. Amsterdam: ClinicalKey, 2016; 1796-806. [https://www-clinicalkey-es.bdigital.ces.edu.co:2443/service/content/pdf/watermarked/3-s2.0-B9781455775675000765.pdf?locale=es\\_ES](https://www-clinicalkey-es.bdigital.ces.edu.co:2443/service/content/pdf/watermarked/3-s2.0-B9781455775675000765.pdf?locale=es_ES).
15. Hermieu JF. Exploración urodinámica de las vías urinarias inferiores. Urología 2009;41 (3): 1-17. <https://www-clinicalkey-es.bdigital.ces.edu.co:2443/#!/content/emc/51-s2.0-S1761331009700234>

## CITACIÓN ACTUAL

De acuerdo con las principales bases de datos y repositorios internacionales, la nueva forma de citación para publicaciones periódicas, digitales (revistas en línea), libros o cualquier tipo de referencia que incluya número doi (por sus siglas en inglés: Digital Object Identifier) será de la siguiente forma:

### REFERENCIAS

1. Katarina V, Gordana T. Oxidative stress and neuroinflammation should be both considered in the occurrence of fatigue and depression in multiple sclerosis. Acta Neurol Belg 2018;34(7):663-9. doi: 10.1007/s13760-018-1015-8.
2. Yang M, et al. A comparative study of three different forecasting methods for trial of labor after cesarean section. J Obstet Gynaecol Res 2017;25(11):239-42. doi: <https://doi.org/10.1016/j.jyobfe.2015.04.015>