



# Cardioversión eléctrica de taquicardia ventricular en el embarazo: reporte de un caso

## Electrical cardioversion of ventricular tachycardia in pregnancy: case report.

Mariana Lourdes Añas-Méndez,<sup>1</sup> Heberto Aquino-Bruno,<sup>2</sup> Arturo Enriquez-Silverio,<sup>3</sup> Carlos de la Fuente-Macip,<sup>3</sup> Ulises Rojel-Martínez<sup>3</sup>

### Resumen

**ANTECEDENTES:** Las arritmias cardíacas son complicaciones frecuentes durante el embarazo, la mayor parte son benignas y no requieren tratamiento complejo. Las taquicardias ventriculares idiopáticas suelen ser hemodinámicamente estables y se asocian con buen pronóstico.

**CASO CLÍNICO:** Paciente de 22 años, con embarazo de 23 semanas, que inició con mareo y palpitaciones, por lo que acudió al servicio de Urgencias. El electrocardiograma de 12 derivaciones mostró una taquicardia de QRS amplio, con latidos de fusión y disociación auriculoventricular; el ecocardiograma no reportó alteraciones. El diagnóstico definitivo fue taquicardia ventricular fascicular posterior idiopática. El tratamiento inicial consistió en verapamil y amiodarona por 48 horas; sin embargo, persistió la taquicardia, por lo que se decidió realizar una cardioversión eléctrica con 200 Joules, con lo que se obtuvo una reacción satisfactoria. La paciente permaneció asintomática hasta la semana 31 del embarazo, cuando inició nuevamente con palpitaciones; se documentó la misma taquicardia, por lo que se decidió realizar un nuevo procedimiento de cardioversión eléctrica con 200 Joules, que resultó efectiva y sin complicaciones adicionales para la paciente.

**CONCLUSIONES:** La incidencia de taquicardia ventricular idiopática durante el embarazo es relativamente baja. La cardioversión eléctrica es una opción efectiva en pacientes embarazadas con resistencia al tratamiento farmacológico o inestabilidad hemodinámica.

**PALABRAS CLAVE:** Taquicardia ventricular; cardioversión eléctrica; embarazo.

### Abstract

**BACKGROUND:** Cardiac arrhythmias are frequent complications in pregnancy, the most of them are benign and don't need specific treatment. Idiopathic ventricular tachycardia usually is hemodynamically stable and associate with a good prognosis.

**CLINICAL CASE:** A 22-year-old woman with a current pregnancy of 23.4 weeks of gestation that began with dizziness and palpitations, she went to the emergency department, a 12-lead electrocardiogram showed a wide QRS tachycardia with fusion beats and atrioventricular dissociation, the echocardiogram was reported normal. Posterior fascicular ventricular idiopathic tachycardia was concluded. Initially, Verapamil and Amiodarone were administered for 48 hours, with tachycardia persisting, so it was decided to perform electrical cardioversion with 200 Joules that was effective. She remained asymptomatic until the 31st week of gestation where she started again with palpitations, the same tachycardia was documented and it was decided to perform again electrical cardioversion with 200 joules, being effective and without complications.

**CONCLUSIONS:** Idiopathic ventricular tachycardia occurs with low frequency in pregnancy. When pharmacological therapy is not effective or there is hemodynamic instability, electrical cardioversion is a viable option in the pregnant patient.

**KEYWORDS:** Ventricular tachycardia; Electrical cardioversion; Pregnancy.

<sup>1</sup> Médico general, servicio de Cardiología.

<sup>2</sup> Residente de segundo año, servicio de Medicina interna.

<sup>3</sup> Adscrito a la Unidad de Hemodinamia, servicio de Cardiología.

Laboratorio de Electrofisiología y Estimulación Cardíaca, Complejo Médico Sur, Secretaría de Salud del Estado de Puebla, Puebla, México.

**Recibido:** noviembre 2018

**Aceptado:** febrero 2019

### Correspondencia

Mariana Lourdes Añas Méndez  
marianaasmz@gmail.com

### Este artículo debe citarse como

Añas-Méndez ML, Aquino-Bruno H, Enriquez-Silverio A, De la Fuente-Macip C, Rojel-Martínez U. Cardioversión eléctrica de taquicardia ventricular en el embarazo: reporte de un caso. Ginecol Obstet Mex. 2019 mayo;87(5):319-323. <https://doi.org/10.24245/gom.v87i5.2720>

## ANTECEDENTES

Cerca de 1% de los embarazos suelen complicarse por enfermedades cardíacas maternas, principalmente arritmias.<sup>1,2</sup> La incidencia de arritmias durante el embarazo es de 1.2 por cada 1000 mujeres, de las que 50% son asintomáticas, incluso se incrementa en el tercer trimestre del embarazo.<sup>3</sup> Las arritmias cardíacas son complicaciones frecuentes durante el embarazo; sin embargo, la mayor parte son benignas y no precisan tratamiento complejo.<sup>4</sup>

Las arritmias supraventriculares son los trastornos cardíacos más frecuentes; la taquicardia y fibrilación ventriculares son eventos raros, pues se ha estimado una prevalencia de 2 por cada 100,000 pacientes embarazadas hospitalizadas.<sup>2,5</sup>

## CASO CLÍNICO

Paciente de 22 años, con 23 semanas de embarazo, que inició con mareo y palpitaciones, por lo que acudió al servicio de Urgencias. Antecedentes obstétricos: 3 embarazos, 1 cesárea y 1 aborto. En la exploración física se reportó peso de 78 kg y talla de 162 cm; tensión arterial 90-60 mmHg, frecuencia cardíaca de 135 latidos por minuto, ruidos cardíacos rítmicos sin agregados y campos pulmonares bien ventilados. El electrocardiograma de 12 derivaciones mostró una taquicardia del complejo QRS amplio de 0.14 segundos, 136 latidos por minuto, con morfología de bloqueo de la rama derecha del Haz de His, eje eléctrico superior derecho a -150°, latidos de fusión y disociación aurículo-ventricular (**Figura 1**); el ecocardiograma se reportó normal. El diagnóstico definitivo fue taquicardia ventricular fascicular posterior idiopática. El tratamiento inicial consistió en verapamil y amiodarona por 48 horas; sin embargo, persistió la taquicardia. Se decidió la cardioversión eléctrica bifásica con 200 Joules, con lo que se obtuvo el ritmo sinusal (**Figura 2**); se comprobó la estabilidad

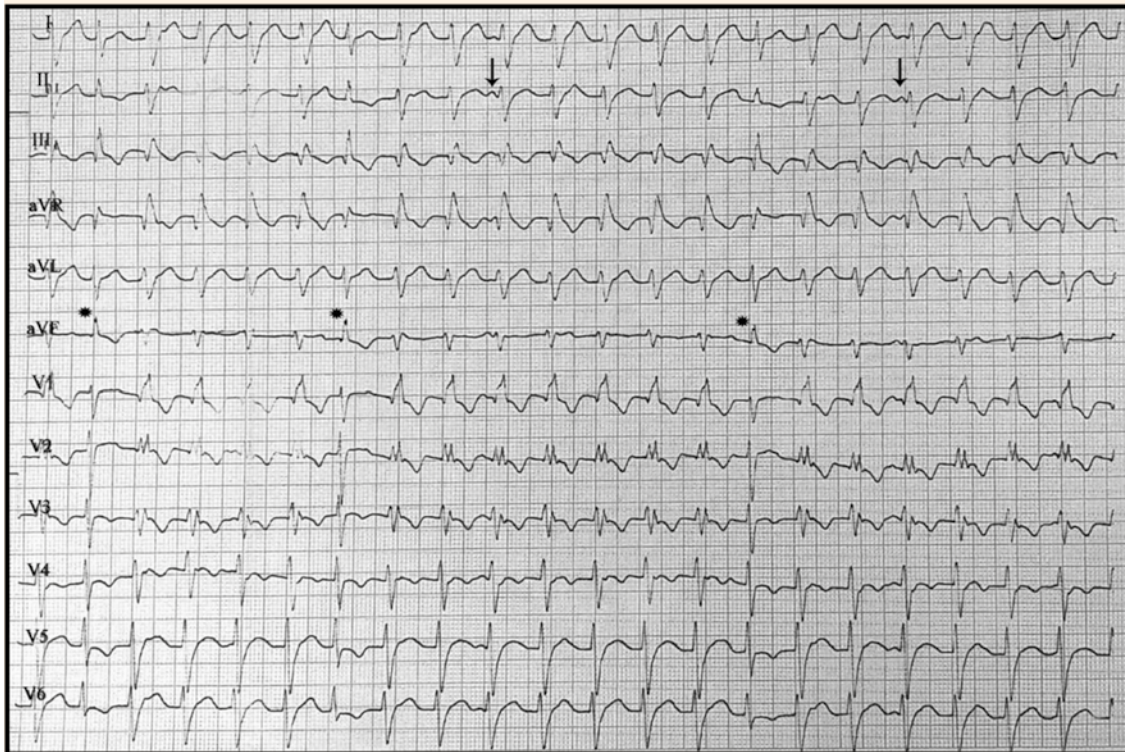
fetal mediante estudio Doppler. Después de 24 horas de la cardioversión eléctrica la paciente fue dada de alta del hospital con verapamil por vía oral. Permaneció asintomática hasta la semana 31 del embarazo, cuando inició nuevamente con palpitaciones, por lo que acudió al servicio de Urgencias. El electrocardiograma de 12 derivaciones reportó taquicardia ventricular fascicular posterior idiopática, similar a la manifestada antes. En la exploración clínica se objetivó palidez de los tegumentos, mareo e hipotensión (80-60 mmHg), por lo que se decidió efectuar un nuevo procedimiento de cardioversión eléctrica bifásica con 200 Joules: se consiguió satisfactoriamente el ritmo sinusal (**Figura 3**), sin complicaciones adicionales. Se prescribió verapamil por vía oral y 24 horas posteriores a la cardioversión fue dada de alta. La paciente permaneció asintomática y se le practicó cesárea electiva en la semana 38 del embarazo, sin complicaciones posteriores.

## DISCUSIÓN

Aunque se desconocen las causas relacionadas con el origen de las arritmias durante el embarazo, se piensa que están implicados diversos factores hemodinámicos como: incremento del volumen sanguíneo circulante y elementos neurocardiogénicos que provocan un estado hiperdinámico y mayor sensibilidad de los receptores adrenérgicos.<sup>3,4</sup> Incluso, se ha sugerido que la cardiopatía estructural de base puede condicionar un estado pro-arrítmico.

La taquicardia ventricular idiopática suele ser hemodinámicamente estable, asociarse con buen pronóstico y manifestarse por primera vez durante el embarazo o exacerbarse.<sup>2,6</sup>

El tratamiento de mujeres embarazadas con arritmia cardíaca es similar al de pacientes no embarazadas.<sup>2</sup> La mayor parte de los fármacos antiarrítmicos se encuentran en la clasificación



**Figura 1.** Electrocardiograma que muestra la taquicardia ventricular. Los asteriscos indican los latidos de fusión y las flechas la onda P disociada de los complejos QRS.

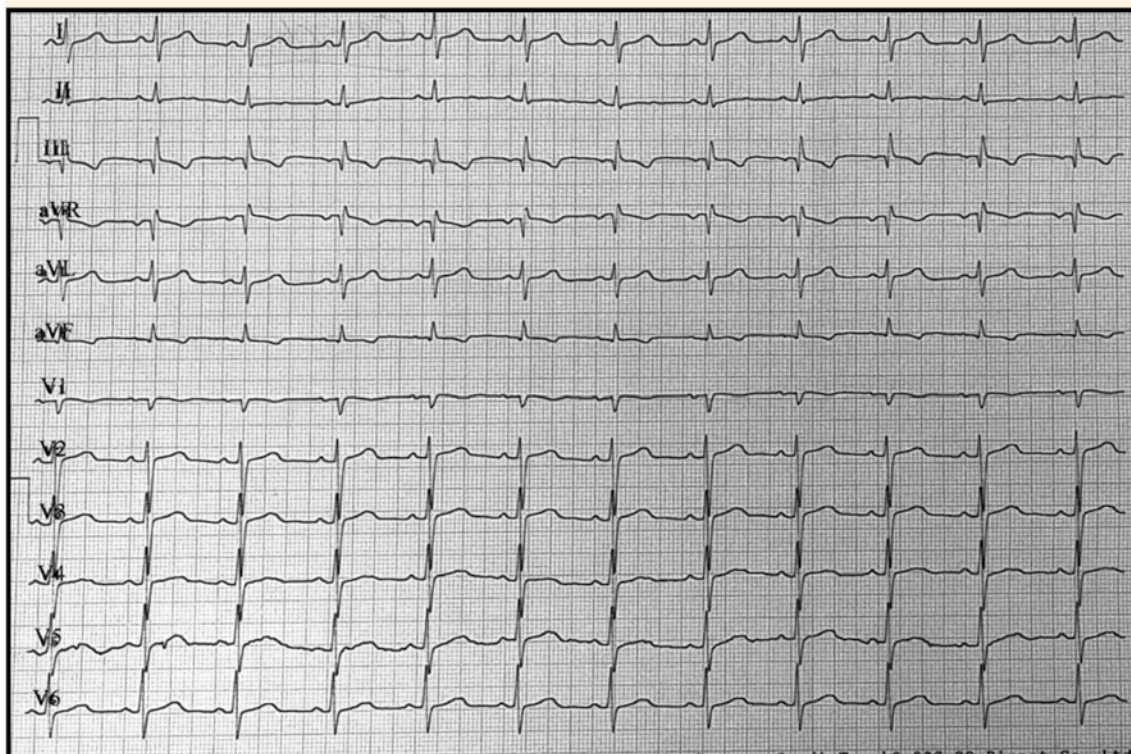
C de la FDA, debido al riesgo teratogénico que representan para el feto.<sup>2</sup> Las pacientes con taquicardia ventricular idiopática suelen reaccionar satisfactoriamente con verapamil;<sup>7</sup> sin embargo, nuestro caso tuvo resistencia al medicamento, por lo que se decidió efectuar la cardioversión eléctrica.

La cardioversión eléctrica es una opción efectiva en cualquier trimestre del embarazo, cuando falla el tratamiento o existe inestabilidad hemodinámica.<sup>2,8</sup> Román-Rubio y su grupo<sup>9</sup> señalan que la descarga eléctrica debe calcularse con base en el peso de la paciente y ajustarse la dosis de energía entre 5-10 Joules (J) por kilogramo de

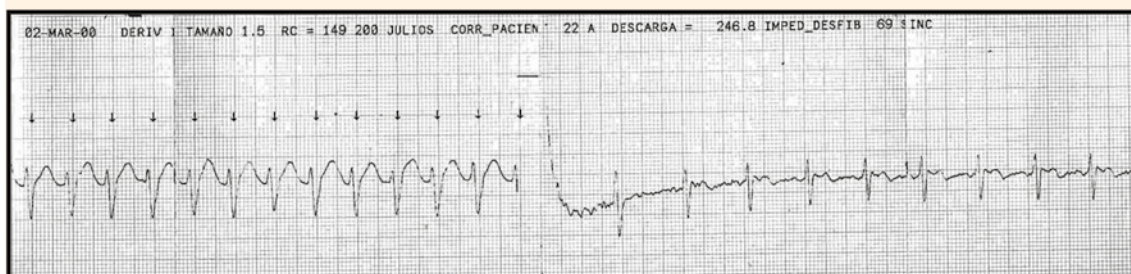
peso. La cardioversión eléctrica es una opción segura en las diversas etapas del embarazo, tanto de forma urgente como electiva, incluso se han reportado descargas múltiples y de hasta 400 J sin repercusión hemodinámica ni consecuencias en el desarrollo fetal. Tromp y sus colaboradores<sup>3</sup> indican que la cardioversión eléctrica es un método seguro y efectivo en mujeres embarazadas.

En nuestro caso, la cardioversión eléctrica resultó un tratamiento seguro y efectivo. Se aplicó en dos ocasiones: la primera por resistencia a los fármacos antiarrítmicos y la segunda por inestabilidad hemodinámica, sin generar complicaciones para la madre y el feto.





**Figura 2.** Electrocardiograma con ritmo sinusal posterior a la cardioversión eléctrica y frecuencia cardíaca de 75 latidos por minuto.



**Figura 3.** Registro al momento de la cardioversión eléctrica; se observa la recuperación inmediata del ritmo sinusal.



## CONCLUSIONES

La cardioversión eléctrica es una opción efectiva en pacientes embarazadas con arritmia, cuando falla el tratamiento farmacológico o existe inestabilidad hemodinámica, pues se asocia con pocos o nulos efectos adversos para la madre y el feto.

## REFERENCIAS

1. Singh V, et al. Cardioversion in late pregnancy: a case report. *Acta Anaesth. Belg* 2014;65(3):105-107. <https://pdfs.semanticscholar.org/cee0/caf06c8491d4c60a31f1f7d96e137d07f7b7.pdf>
2. Enriquez AD, et al. Contemporary management of arrhythmias during pregnancy. *Circ Arrhythm Electrophysiol* 2014;7:961-967. <https://doi.org/10.1161/CIRCEP.114.001517>
3. Tromp CHN, et al. Electrical cardioversion during pregnancy: safe or not? *Neth Heart J* 2011;19(3):134. <https://doi.org/10.1007/s12471-011-0077-5>
4. Ortiz-Muñoz E, et al. Arritmias en la paciente embarazada. *Rev Colomb Cardiol* 2017;24(4):388-393. <https://dx.doi.org/10.1016/j.rccar.2016.11.008>
5. Enderlin EA, et al. Management of tachyarrhythmia during pregnancy. *Turk Kardiyol Dern Ars* 2017;45(2):189-196. <https://doi.org/10.5543/tkda.2016.78606>
6. Joglar JA, et al. Management of arrhythmia syndromes during pregnancy. *Curr Opin Cardiol* 2014;29(1):36-44. <https://doi.org/10.1097/HCO.0000000000000020>
7. Cleary-Goldman J, et al. Case report verapamil-sensitive idiopathic left ventricular tachycardia in pregnancy. *J Matern Fetal Neonatal Med* 2003;14(2):132-5. <https://doi.org/10.1080/jmf.14.2.132.135>
8. Dieste-Pérez P, et al. Taquicardia supraventricular en gestante a término: a propósito de un caso. *Ginecol Obstet Mex* 2015;83(9):561-568. <https://ginecologiayobstetricia.org.mx/secciones/casos-clinicos/taquicardia-supraventricular-en-gestante-a-termino-a-proposito-de-un-caso/>
9. Román-Rubio P, et al. Cardioversión eléctrica durante el embarazo. *Rev Cub Med Int Emerg* 2009;8(2). [http://bvs.sld.cu/revistas/mie/vol8\\_2\\_09/mie09209.pdf](http://bvs.sld.cu/revistas/mie/vol8_2_09/mie09209.pdf)

## CITACIÓN ACTUAL

De acuerdo con las principales bases de datos y repositorios internacionales, la nueva forma de citación para publicaciones periódicas, digitales (revistas en línea), libros o cualquier tipo de referencia que incluya número doi (por sus siglas en inglés: Digital Object Identifier) será de la siguiente forma:

## REFERENCIAS

1. Katarina V, Gordana T. Oxidative stress and neuroinflammation should be both considered in the occurrence of fatigue and depression in multiple sclerosis. *Acta Neurol Belg* 2018;34(7):663-9. doi: 10.1007/s13760-018-1015-8.
2. Yang M, et al. A comparative study of three different forecasting methods for trial of labor after cesarean section. *J Obstet Gynaecol Res* 2017;25(11):239-42. doi: <https://doi.org/10.1016/j.jyobfe.2015.04.015>