



## Ascitis y neumotórax secundarios a endometriosis

### Ascitis and pneumothorax secondary to endometriosis.

Laura San Juan-Sáenz,<sup>1</sup> María Victoria Rodríguez-Gallego,<sup>1</sup> María José Puente-Martínez,<sup>2</sup> Cristina Fernández-García,<sup>3</sup> Mariano Laguna-Olmos,<sup>3</sup> Juana Hernández-Hernández<sup>4</sup>

#### Resumen

**ANTECEDENTES:** La endometriosis afecta a 10-20% de las mujeres en edad fértil. A pesar de corresponder a un padecimiento casi siempre circunscrito a la pelvis, también puede afectar tejidos extrapélvicos, que representan 9% del total de casos. Es una enfermedad crónica, con síntomas graves e invalidantes. Su tratamiento supone un reto para el ginecólogo, más aún en mujeres que desean conservar la fertilidad.

**CASO CLÍNICO:** Paciente de 35 años, con ascitis y neumotórax catamenial recidivante en tres ocasiones que requirió la asociación de tratamiento médico y quirúrgico para controlar los síntomas.

**CONCLUSIONES:** La endometriosis extrapélvica, a pesar de ser excepcional, es un padecimiento que afecta la calidad de vida de las pacientes. Requiere tratamiento adecuado, individualizado en función de cada caso, en un contexto de atención multidisciplinaria. En la actualidad se investigan nuevas terapias que no solo traten los síntomas, sino que curen la enfermedad sin la necesidad de ooforectomía bilateral, sobre todo en las pacientes que desean embarazarse.

**PALABRAS CLAVE:** Endometriosis; enfermedad crónica; ascitis; fertilidad; neumotórax catamenial; calidad de vida; ooforectomía bilateral.

#### Abstract

**BACKGROUND:** Endometriosis affects 10-20% of women of childbearing age. Although it is almost always confined to the pelvis, it can also affect extra-pelvic tissues, which represent 9% of all cases. It is a chronic disease, with severe and disabling symptoms. Its treatment is a challenge for the gynecologist, even more so in women who wish to preserve their fertility.

**CLINICAL CASE:** 35 year old patient with ascites and recurrent catamenial pneumothorax on three times that required the association of medical and surgical treatment to control the symptoms.

**CONCLUSIONS:** Extrapelvic endometriosis, although exceptional, is a condition that affects the quality of life of patients. It requires appropriate and individualized treatment according to each case, in a context of multidisciplinary care. New therapies are currently being investigated that not only treat the symptoms, but also cure the disease without the need for bilateral oophorectomy, especially in those patients with reproductive desire.

**KEYWORDS:** Endometriosis; Ascites; Catamenial pneumothorax; Quality of life; Fertility; Chronic disease; Bilateral oophorectomy.

<sup>1</sup> Ginecoobstetra.

<sup>2</sup> Jefa de Sección.

<sup>3</sup> Médico interno residente.

<sup>4</sup> Jefa del servicio.

Servicio de Ginecología y Obstetricia, Hospital San Pedro de Logroño, La Rioja, España.

**Recibido:** mayo 2019

**Aceptado:** julio 2020

#### Correspondencia

Laura San Juan Sáenz  
lsanjuan@riojasalud.es

#### Este artículo debe citarse como

San Juan-Sáenz L, Rodríguez-Gallego MV, Puente-Martínez MJ, Fernández-García C, Laguna-Olmos M, Hernández-Hernández J. Ascitis y neumotórax secundarios a endometriosis. Ginecol Obstet Mex. 2020; 88 (12): 890-896. <https://doi.org/10.24245/gom.v88i12.3167>



## ANTECEDENTES

La endometriosis es una enfermedad benigna caracterizada por la existencia de tejido endometrial fuera de la cavidad uterina. Afecta a 10-20% de las mujeres en edad reproductiva y a 30% de las que consultan por esterilidad, por dismenorrea o por dolor pélvico. Las localizaciones más frecuentes son: ovario, peritoneo, ligamentos uterosacros y fondo de saco de Douglas, seguidos de uréteres, vejiga, intestino delgado, sigmoide y recto.<sup>1,2</sup>

La endometriosis extrapélvica es realmente excepcional, representa 9% de los casos. Los síntomas dependen, casi siempre, de la localización del tejido ectópico.<sup>1,3</sup>

La ascitis secundaria a la endometriosis se describió en 1958. Su baja incidencia hace que el ginecólogo pueda incurrir en un diagnóstico erróneo, sospechar una enfermedad neoplásica maligna, más aún si cursa con marcadores tumorales elevados.<sup>3</sup>

El neumotórax catamenial es un padecimiento extremadamente raro, descrito por primera vez en 1958. Es un tipo de neumotórax espontáneo, de naturaleza recurrente, de predominio en el lado derecho del hemitórax, que afecta a mujeres en edad fértil. Su etiopatogenia es motivo de controversia.<sup>4</sup>

Por su gran variedad de manifestaciones y formas clínicas, la endometriosis puede suponer un reto diagnóstico para el facultativo. Por lo tanto, en el diagnóstico diferencial debe tenerse en mente la posible afectación extrapélvica para poder establecer el diagnóstico adecuado e indicar el tratamiento idóneo a cada paciente.

Se comunica el caso clínico de una paciente con endometriosis extrapélvica (neumotórax catamenial recidivante) y ascitis. Además, se

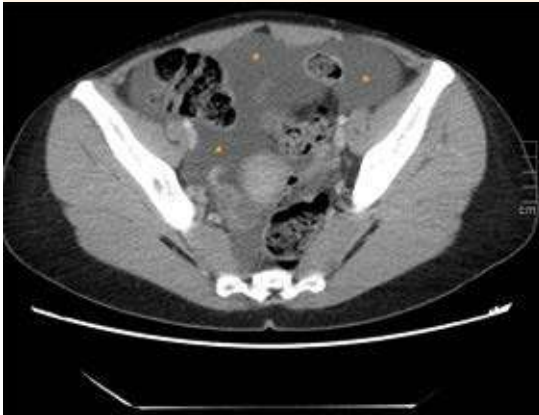
analiza la dificultad que plantea el tratamiento médico-quirúrgico de estos cuadros graves y poco frecuentes y la importancia de la sospecha clínica para poder implementar el tratamiento adecuado.

## CASO CLÍNICO

Paciente de 35 años, con antecedente de laparoscopia indicada por dolor abdominal desde hacía cinco meses, con diagnóstico de endometriosis pélvica y síndrome adherencial. Dos años antes le practicaron varios ciclos de fertilización in vitro indicados por esterilidad primaria, sin conseguir el embarazo.

Acudió a la consulta de Ginecología debido a un dolor abdominal intenso, que coincidió con la menstruación. En la exploración llamó la atención el abdomen globuloso y la marcada oleada ascítica.

Para su estudio, se decidió hospitalizar a la paciente a quien se le practicaron diversas pruebas complementarias: ecografía transvaginal en la que se advirtieron los genitales internos normales y líquido libre en la cavidad abdomino-pélvica en cantidad moderada. En la tomografía axial tóraco-abdominal se determinó la existencia de neumotórax en el lado derecho, de 11 mm de grosor, con abundante líquido libre intraperitoneal, sin evidencia de masas tumorales (**Figura 1**). El marcador Ca 125 reportó 116.9 U/mL (153 U/mL en un reporte previo a la laparoscopia hacía 5 meses). Mientras la paciente permaneció hospitalizada se le practicó una paracentesis evacuadora. Al analizar el contenido se descartaron: tuberculosis, insuficiencia hepática, trombosis portal o suprahepática, insuficiencia cardíaca, hiponatremia o hipoalbuminemia, síndrome linfoproliferativo crónico y citología de células, sin evidencia de malignidad. El diagnóstico fue de neumotórax catamenial asintomático y ascitis, quizá secundaria a la endometriosis. El

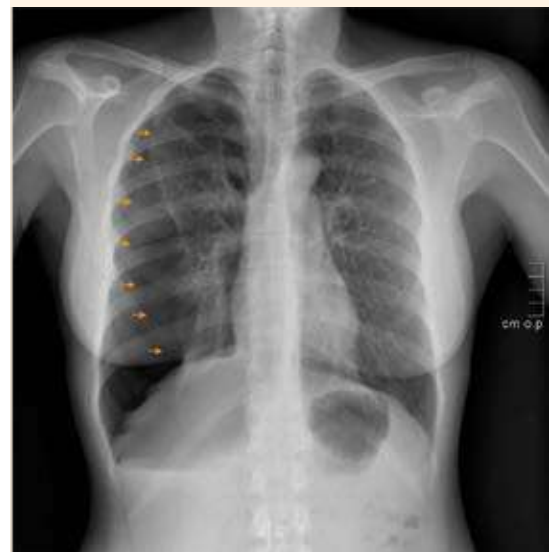
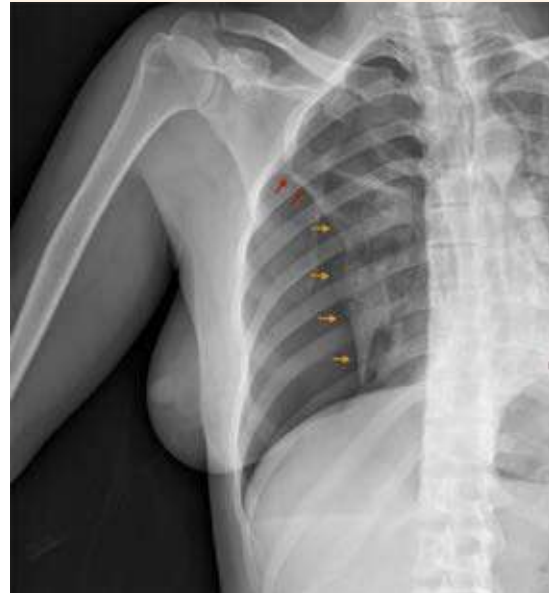
**Figura 1.** Corte axial de tomografía abdominopélvica. Abundante cantidad de líquido libre intraperitoneal, con valores medios de atenuación de 11 UH.

tratamiento se inició con diuréticos, con los que se consiguió la mejoría del cuadro. Se le indicó tratamiento con análogos de GnRh (triptorelina inyectable) y la vigilancia se continuó en la consulta externa.

Luego de tres meses, la paciente permanecía asintomática, con disminución importante del Ca 125 y desaparición de la ascitis; se le indicó un gestágeno oral (dienogest 2 mg). En el siguiente control, la paciente continuó asintomática; sin embargo, por motivos económicos, se cambió a desogestrel 75 mcg.

Un año después acudió a urgencias debido a un dolor pleurítico en el hemitórax derecho y disnea concomitante. Luego de valorarla se diagnosticó neumotórax completo en el lado derecho; se le colocó, con anestesia local, un drenaje endotorácico, sin contratiempos (**Figuras 2**). Durante su permanencia en el hospital se objetivó fuga aérea persistente por el drenaje, por lo que se optó por la intervención quirúrgica programada en la que se evidenció una placa pulmonar crónica firmemente adherida a la cara anterior



**Figura 2.** Neumotórax derecho, impresiona observar la adherencia de LSD a la pared.

de la segunda y tercera costillas (liberación de adherencias, bullectomía videotoracoscópica derecha con resección del vértice adherido y pleurodesis química con talco).



Dos meses después de la cirugía torácica, la paciente permanecía asintomática; se decidió el cambio de tratamiento a un anticonceptivo hormonal combinado de ciclo prolongado.

A los cuatro meses reingresó al servicio de Cirugía torácica por neumotórax en el lado derecho, que reapareció luego de la bullectomía por lo que requirió se le colocara un drenaje pleural. La paciente evolucionó favorablemente hasta la desaparición del neumotórax.

Durante el control ginecológico ambulatorio se decidió la colocación de un dispositivo intrauterino de levonorgestrel. La paciente permanece asintomática luego de tres años de seguimiento; en la actualidad se plantea un tratamiento de reproducción asistida.

## DISCUSIÓN

La endometriosis extrapélvica es una enfermedad poco frecuente. La aparición de ascitis secundaria a endometriosis es muy rara; desde que fue descrita en 1958 se han documentado muy pocos casos.<sup>3,6</sup>

En un ciclo menstrual normal, el líquido peritoneal es un componente del exudado ovárico. La irritación peritoneal, casi siempre secundaria a la rotura de quistes endometriósicos, incrementa el exudado y da lugar a la ascitis. Ésta suele ser voluminosa y cursar con derrame pleural simultáneo.<sup>7</sup>

Los signos y síntomas que con más frecuencia se asocian son: dolor abdominal, astenia, anorexia, pérdida de peso y masa abdominal; pueden acompañarse de derrame pleural, nódulos o masas ginecológicas en las pruebas de imagen y elevación de marcadores tumorales (Ca 125).<sup>3,7</sup>

En mujeres en edad reproductiva siempre debe tenerse en mente que la endometriosis puede

causar ascitis masiva y simular una enfermedad neoplásica, por eso debe incluirse en el diagnóstico diferencial de ascitis hemorrágica. El diagnóstico de sospecha se plantea luego de descartar otras causas de ascitis y valorar la respuesta al tratamiento médico, que consiste en la supresión de la función ovárica que puede inducirse con tratamiento hormonal o cirugía. En la actualidad se carece de protocolos de tratamiento específicos para las pacientes con ascitis; los datos empíricos no demuestran evidencia a favor de un tratamiento u otro.<sup>6</sup>

En general, como primera opción se recomienda el tratamiento médico, dejando la cirugía como segunda línea.<sup>7</sup> En el caso aquí reportado se inició un tratamiento de choque con análogos de GnRH para suprimir la función ovárica, seguido de un tratamiento de mantenimiento con 2 mg de dienogest.

La afectación torácica por endometriosis es poco frecuente (menor de 1%), puede localizarse en la vía aérea, parénquima, pleuras o diafragma. La endometriosis torácica comprende cuatro manifestaciones clínicas: neumotórax catamenial, hemotórax catamenial, hemoptisis catamenial y los nódulos endometriósicos pulmonares. El neumotórax catamenial es la manifestación más frecuente, aunque solo representa menos de 1% de todos los neumotórax.<sup>8</sup>

El primer caso de endometriosis torácica lo describieron Swarz y Counsellor en 1938. En 1958 Maurer reportó el primer caso de neumotórax secundario a endometriosis, y fue hasta 1972 cuando Lillington lo llamó "neumotórax catamenial", con menos de 100 casos hasta ahora reportados en la bibliografía.<sup>4</sup> Se trata de un colapso recurrente del pulmón que, con frecuencia, en las mujeres sucede 72 h antes o después de la menstruación. En 95% de los casos es más frecuente en el hemitórax derecho, aunque se han descrito en el lado izquierdo e,

incluso, bilateral. La paciente del caso tuvo un neumotórax catamenial derecho, recidivante en tres ocasiones, a pesar de la intervención quirúrgica.

Los síntomas más frecuentes son: dolor torácico (90%) y disnea (31%), seguidos por omalgia derecha que, en algunas ocasiones, se exacerban con la posición y durante la menstruación, como le ocurrió a la paciente del caso. Cuando hay afectación parenquimatosa puede asociarse con hemoptisis.<sup>2,8,9</sup>

La causa de la endometriosis torácica no se conoce con certeza, las hipótesis aceptadas son la de la metaplasia local del epitelio pleural (metaplasia celómica en la vida fetal), la embolización hematológica y linfogénica de los órganos pélvicos después de la cirugía uterina o el parto, la regurgitación transdiafragmática del tejido endometrial y la menstruación retrógrada. También se ha propuesto la teoría del diafragma poroso que se describe en el síndrome Meigs: poros, incluso de 20 mm y, en ocasiones, visibles; sin embargo, en la endometriosis los poros parecen imperceptibles.<sup>2,8,9,10</sup>

El diagnóstico de la endometriosis torácica se fundamenta en un cuadro clínico sugerente, idealmente en combinación con imágenes torácicas y la confirmación de hallazgos intraoperatorios. La verificación histológica del tejido endometrial confirma el diagnóstico de endometriosis, aunque no siempre es posible (en 25% de los casos pueden no confirmarse lesiones). En esas situaciones el diagnóstico se establece con bases clínicas y la exclusión de otras enfermedades pulmonares, como sucedió en la paciente del caso.<sup>2,9</sup>

La tomografía computada de tórax es el método de elección para localizar depósitos endometriales en el pulmón y la pleura. Si bien los hallazgos no son específicos, puede incluir imágenes en

vidrio esmerilado, lesiones nodulares, cavidades de pared delgada o bullas.<sup>9</sup>

Ante un episodio de neumotórax agudo debe valorarse la colocación de un drenaje cerrado de tórax. Posteriormente, el tratamiento puede ser médico o quirúrgico; el primero se dirige a suprimir la ovulación. El tratamiento médico solo reporta una tasa de recurrencias a los seis meses, incluso, de 50%, por lo que puede combinarse con la resección toracoscópica de las lesiones.<sup>2,9</sup>

El tratamiento médico con análogos de GnRH (menopausia farmacológica) puede administrarse hasta por 6 meses sin un efecto considerable en la reabsorción ósea, aunque algunos estudios consideran, incluso, 12 meses. En la actualidad se indican esquemas de anticonceptivo hormonal combinado de ciclo prolongado o un dispositivo intrauterino de levonorgestrel con buenos resultados, con los que se evitan los efectos secundarios de los análogos de GnRH.<sup>1,2</sup> Durante los episodios de neumotórax recidivante, la paciente del caso se encontraba en tratamiento anovulatorio con gestágeno, con su impredecible patrón de sangrado, por lo que se decidió pasar a un anticonceptivo combinado de ciclo prolongado.

En pacientes que reciben tratamiento hormonal la pleurodesis puede ayudar a la prevención del neumotórax y a la reparación de los defectos diafragmáticos, sobre todo en quienes se reactiva el tejido endometrial, por eso debe mantenerse estrecha vigilancia en mujeres en tratamiento médico. La histerectomía y la ooforectomía bilateral son la solución definitiva, pero debe tenerse en cuenta la edad de la paciente y su deseo, o no, de embarazo.<sup>2</sup>

Si bien el neumotórax catamenial es excepcional debe sospecharse en mujeres en edad fértil, con neumotórax derecho recurrente.



En los últimos tiempos se han publicado múltiples estudios que intentan buscar el mecanismo patogénico de la endometriosis con el fin de explicar el inicio y evolución de esta compleja enfermedad, con el propósito de poder desarrollar terapias que no solo traten los síntomas, sino que curen la enfermedad sin la necesidad de ooforectomía bilateral.<sup>11</sup>

La endometriosis es una enfermedad crónica, inflamatoria, que altera el sistema inmunitario, la expresión de factores angiogénicos y proteolíticos en las células endometriales de pacientes con endometriosis, incrementa la cantidad de linfocitos B y la producción de autoanticuerpos, entre otras muchas alteraciones.<sup>12,13</sup>

Todo esto hace que estén en marcha múltiples estudios experimentales con inmunomoduladores, pentoxifilina, anticitocinas, inhibidores de la tirosinasa, antioxidantes y células madre.<sup>14,15</sup>

A pesar de todo, aún no se dispone de un tratamiento lo suficientemente efectivo para incluirlo en los estándares del tratamiento de estas pacientes.

## CONCLUSIONES

La endometriosis es una de las enfermedades más enigmáticas y controvertidas de la Ginecología. Lo único que pueden conseguir los tratamientos farmacológicos es frenar, transitoriamente, el avance de la enfermedad. Aún no se dispone de algún fármaco que sea superior a otro en cuanto a reducción de la extensión de las lesiones o al índice de recidivas al cesar el tratamiento.

La endometriosis extrapélvica, a pesar de ser infrecuente, es un reto médico porque afecta considerablemente la calidad de vida de las pacientes. Se requiere el tratamiento adecuado e individualizado en función de cada caso pero

en un contexto de atención multidisciplinaria. En numerosas ocasiones será necesario indicar, simultáneamente, diversos tratamientos que combinen los efectos benéficos de cada uno. Las pacientes con respuesta insuficiente al tratamiento hormonal, complicaciones o recurrencias frecuentes se beneficiarán del tratamiento quirúrgico, de preferencia por vía mínimamente invasiva. En la actualidad se investigan nuevos tratamientos no solo dirigidos a eliminar los síntomas, sino a curar la enfermedad sin la necesidad de ooforectomía bilateral, sobre todo en las pacientes que desean embarazarse.

## REFERENCIAS

1. Guía de atención a las mujeres con endometriosis en el Sistema Nacional de Salud. Ministerio de Sanidad, Servicios Sociales e Igualdad. España. 2013. <https://www.msbs.gob.es/organizacion/sns/planCalidadSNS/pdf/equidad/ENDOMETRIOSIS.pdf>
2. Mendoza CF, et al. Neumotórax secundario a endometriosis torácica. *Ginecol Obstet Mex* 2007; 75 (11): 691-4.
3. Gungor T, et al. A systematic review: endometriosis presenting with ascites. *Arch Gynecol Obstet*. 2011; 283 (3): 513-18. <http://doi.org/10.1007/s00404-010-1664-1>.
4. Azizad-Pinto P, Clarke D. Thoracic endometriosis syndrome: case report and review of the literature. *Perm J*. 2014; 18 (3): 61-65. <https://doi.org/10.7812/TPP/13-154>
5. Guo SW. Recurrence of endometriosis and its control. *Hum Reprod Update* 2009; 15 (4): 441-61. <https://doi.org/10.1093/humupd/dmp007>
6. Fontes de Magalhães T, et al. Ascites and encapsulating peritonitis in endometriosis: A systematic review with a case report. *Revista Brasileira de Ginecologia e Obstetricia* 2018, 40 (3): 147-55. <https://dx.doi.org/10.1055/s-0038-1626700>.
7. Cordeiro Fernandes LF, et al. Severe endometriosis may be considered in the differential diagnosis in young women presenting massive hemorrhagic ascites. *Gynecol Surg* 2011; 8: 459. <https://doi.org/10.1007/s10397-011-0690-8>
8. Brindis Zavaleta M, et al. Neumotórax catamenial secundario a endometriosis pleural. Estudio clínico-patológico e inmunohistoquímico de un caso. *Neumol Cir Torax* 2007; 66 (4): 178-81.
9. Berríos Silva R, et al. Endometriosis diafragmática: a propósito de un caso. *Rev Chil Obstet Ginecol* 2016; 81 (4): 317-20. <http://dx.doi.org/10.4067/S0717-75262016000400009>.
10. Ucvet A, et al. Endometriosis pulmonar torácica: presentación de 2 casos de una enfermedad muy poco frecuente.

- Arch Bronconeumol. 2014; 50 (10): 454-55. <http://dx.doi.org/10.1016/j.arbres.2013.11.018>.
11. Lin YH, et al. Chronic niche inflammation in endometriosis-associated infertility: Current understanding and future therapeutic strategies. *Int J Mol Sci* 2018; 19 (8): 2385. <http://dx.doi.org/10.3390/ijms19082385>.
  12. Cosín R, et al. Influence of peritoneal fluid on the expression of angiogenic and proteolytic factors in cultures of endometrial cells from women with endometriosis. *Hum Reprod* 2010; 25 (2): 398-405. <http://dx.doi.org/10.1093/humrep/dep419>.
  13. Riccio LG, et al. The role of the B lymphocytes in endometriosis: A systematic review. *J Reprod Immunol* 2017; 123: 29-34. <http://dx.doi.org/10.1016/j.jri.2017.09.001>.
  14. Nothnick WB, et al. Immunomodulation of rat endometriotic implant growth and protein production. *Am L Reprod Immunol* 1994; 31: 151-62. <https://dx.doi.org/10.1111/j.1600-0897.1994.tb00860.x>
  15. Gan L, et al. Human amniotic mesenchymal stromal cell transplantation improves endometrial regeneration in rodent models of intrauterine adhesions. *Cytotherapy* 2017; 19 (5): 603-16. <https://dx.doi.org/10.1016/j.jcyt.2017.02.003>.

## CITACIÓN ACTUAL

De acuerdo con las principales bases de datos y repositorios internacionales, la nueva forma de citación para publicaciones periódicas, digitales (revistas en línea), libros o cualquier tipo de referencia que incluya número doi (por sus siglas en inglés: Digital Object Identifier) será de la siguiente forma:

### REFERENCIAS

1. Katarina V, Gordana T. Oxidative stress and neuroinflammation should be both considered in the occurrence of fatigue and depression in multiple sclerosis. *Acta Neurol Belg.* 2018;34(7):663-9. doi: 10.1007/s13760-018-1015-8.
2. Yang M, et al. A comparative study of three different forecasting methods for trial of labor after cesarean section. *J Obstet Gynaecol Res.* 2017;25(11):239-42. doi: <https://doi.org/10.1016/j.gyobfe.2015.04.015>.