



Tratamiento con drenaje percutáneo ecoguiado de hematomas vesicouterinos postcesárea complicados. Experiencia en 4 casos

Treatment with ultrasound-guided percutaneous drainage of complicated post-cesarean vesicouterine hematomas. Experience in 4 cases.

Leticia Álvarez-Sarrado,¹ María Jesús Puente-Luján,¹ Isabel González-Ballano,² Silvia Martínez-Suñer,³ Silvia Ortega-Marcilla,³ Belén Rodríguez-Solanilla³

Resumen

ANTECEDENTES: Los hematomas vesicouterinos sobreinfectados son una rara complicación de la histerotomía segmentaria transversa. La acumulación de sangre entre la pared posterior de la vejiga y el segmento uterino facilita la proliferación de microorganismos patógenos. Cuando el tratamiento antibiótico falla deben plantearse técnicas invasivas para su resolución, entre las que destaca el drenaje percutáneo ecoguiado.

CASOS CLÍNICOS: Se exponen 4 casos de mujeres que, después de la cesárea, iniciaron con descenso del hematocrito, fiebre (3 casos) y cuadro pseudooclusivo (1 caso). Con base en la ecografía se estableció el diagnóstico de hematoma vesicouterino sobreinfectado. Después de la falla del tratamiento con antibióticos se propuso el drenaje percutáneo ecoguiado. Se observó mejoría clínica en todos los casos de forma significativa. El cultivo del material drenado orientó al tratamiento antibiótico específico. La evolución de las pacientes fue satisfactoria.

CONCLUSIONES: El drenaje percutáneo ecoguiado permite evacuar el contenido hemático, obtener suficiente muestra para el cultivo y aportar información del microorganismo patógeno concreto. Además, es una técnica efectiva, menos invasiva que la cirugía y se asocia con escasas complicaciones.

PALABRAS CLAVE: Hematoma vesicouterino; fiebre; cesárea; drenaje percutáneo ecoguiado; antibióticos.

Abstract

BACKGROUND: Infected bladder-flap hematomas are a rare complication after a lower uterine segment caesarean section. This blood collection located in the space between the posterior bladder wall and the lower uterine segment allows microorganism proliferation. When the treatment with antibiotics fails, invasive techniques are considered, such as ultrasound percutaneous drainage.

CLINICAL CASE: We present 4 cases of women whom, after the performance of a caesarean section, began with a decrease in hemoglobin levels, spiking fevers in 3 cases and pseudo-occlusive symptoms in the other one. With an ultrasound examination, the diagnosis of infected bladder-flap hematomas were achieved. After the failure of the antibiotics treatment, an ultrasound percutaneous drainage was performed. As a result of the evacuation of the collection, the clinical situation improved significantly. Culture of the sample obtained permitted to establish a more effective antibiotic treatment.

CONCLUSIONS: Ultrasound percutaneous drainage allows not only the evacuation of the blood collection to obtain a sample for culture, but also provides information about the presence of a specific microorganism. Moreover, it is a highly efficient technique, less invasive than surgery which presents few complications.

KEYWORDS: Bladder-flap Hematoma; Fever; Cesarean Section; Ultrasound Percutaneous Drainage; Antibiotics.

¹ Interno residente de Obstetricia y Ginecología.

² Adjunto al servicio de Obstetricia y Ginecología.

³ Jefe de sección de Urgencias, Partorio y Puerperio, servicio de Obstetricia y Ginecología.

Hospital Universitario Materno-Infantil Miguel Servet, Zaragoza, España.

Recibido: octubre 2019

Aceptado: abril 2020

Correspondencia

Leticia Álvarez Sarrado
leticiaalvarezsarrado@gmail.com

Este artículo debe citarse como

Álvarez-Sarrado L, Puente-Luján MJ, González-Ballano I, Martínez-Suñer S, Ortega-Marcilla S, Rodríguez-Solanilla B. Tratamiento con drenaje percutáneo ecoguiado de hematomas vesicouterinos postcesárea complicados. Experiencia en 4 casos. Ginecol Obstet Mex. 2020; 88 (8): 542-548.
<https://doi.org/10.24245/gom.v88i8.3619>



ANTECEDENTES

Los hematomas vesicouterinos son una complicación excepcional después de la histerotomía segmentaria transversa, en el transcurso de la cesárea. Se originan por sangrado en el sitio de incisión, que va acumulándose hasta formar un hematoma entre la pared anterior del útero y la posterior de la vejiga. La incidencia exacta se desconoce. El estudio de Gemer y su grupo, en el que efectuaron el examen ecográfico abdominal a 111 mujeres entre 4-6 días posteriores a la cesárea, reportó 9% de hematomas vesicouterinos, y de estos 70% no provocaron síntomas.¹

Entre los factores de riesgo destacan: disección del pliegue vesicouterino durante el procedimiento quirúrgico² (que crea un espacio entre ambos órganos), sutura del peritoneo visceral,³ inadecuada hemostasia, tiempo quirúrgico prolongado, incorrecta profilaxis antibiótica, corioamnionitis y obesidad.⁴

Existen pocos estudios publicados al respecto, la mayor parte se centra en la clínica y el diagnóstico de la alteración. Las manifestaciones más frecuentes incluyen: fiebre y descenso del hematocrito. El diagnóstico se establece por ecografía abdominal el séptimo día poscesárea (tiempo que tarda en aparecer un hematoma en el espacio vesicouterino).⁵ Hasta la fecha no existe un tratamiento de referencia para esta complicación. Entre las diferentes opciones se encuentran: evacuación transvaginal o por laparotomía, drenaje laparoscópico y percutáneo.⁶ El tratamiento expectante con antibióticos es otra opción, cuando la situación clínica de la paciente lo requiera.

El drenaje percutáneo es una técnica de mínima invasión, que permite la rápida curación del hematoma. El procedimiento se practica con anestesia local y control ecográfico. Consiste en la colocación de un catéter Pigtail con pun-

ción directa o mediante la técnica de Seldinger, que radica en puncionar la colección con una aguja, por donde se pasa una guía metálica y, posteriormente, varios dilatadores hasta colocar el catéter definitivo. El calibre del catéter depende de la localización, tamaño y densidad de la colección. El catéter se sujeta a la piel mediante puntos de seda. En caso de tabicación de la colección, alta viscosidad o muestra hemática infectada debe administrarse urocinas a través del catéter. Después de su introducción, el catéter debe permanecer cerrado durante 30 minutos, para posteriormente reabrirse y efectuar un lavado con suero fisiológico. Este procedimiento se repite cada 8 horas. El catéter se conecta a la bolsa de drenaje, en sentido gravitatorio, aspirando la mayor cantidad posible de colección. Los controles ecográficos se realizan cada 48-72 horas, para evaluar la evolución de la colección.

Para retirar el catéter deben cumplirse los siguientes criterios: paciente sin fiebre, concentración de los marcadores de infección dentro de los parámetros de referencia, permeabilidad del catéter demostrada por desaparición de la colección (comprobada ecográficamente), ausencia de fístulas a otros órganos abdominales y remanente de drenaje menor de 10 mL al día durante 3 días.⁷

Comparado con la cirugía, el drenaje percutáneo es una técnica más conservadora, pues evita la reintervención en pacientes con cirugía reciente.

CASOS CLÍNICOS

Se reportan cuatro casos de hematomas vesicouterinos poscesárea sobreinfectados, que requirieron drenaje percutáneo ecoguiado para su curación, de mayo de 2017 a septiembre de 2018 en el Hospital Maternal Universitario Miguel Servet. Las características principales se muestran en el **Cuadro 1**. Durante ese periodo

Cuadro 1. Características generales de las paciente con hematomas vesicouterinos complicados que requirieron un drenaje percutáneo ecoguiado para su curación

Seguimiento	Caso 1	Caso 2	Caso 3	Caso 4
Cultivo rectovaginal	Positivo	No realizado	Negativo	Negativo
Tratamiento con corticosteroides	No	Sí	No	No
Horas de bolsa rota	16 h 35 min	>72 h	28 h 40 min	38 h
Horas en dilatación	14 h 35 min	0 h	8 h 40 min	5 h
Indicación de cesárea	NPP	Parto en curso y segundo gemelo en podálica con PFE <1500 g	NPP	RPBF
Profilaxis antibiótica	2 g cefazolina	2 g cefazolina	2 g cefazolina	2 g Cefazolina
Histerorrafia		Ángulos con puntos dobles sueltos y sutura continua		
Síntoma guía	Fiebre mayor de 38 °C el primer día poscesárea	Fiebre mayor de 38 °C el quinto día poscesárea	Fiebre mayor de 38 °C el tercer día poscesárea	Dolor abdominal y vómitos
Hemoglobina (g/dL)	6.8	8.3	6.5	9.2

NPP: no progresión del parto; PFE: peso fetal estimado; RPBF: riesgo de pérdida de bienestar fetal.

se registraron 5417 recién nacidos vivos (5000 fueron gestaciones únicas, 204 gemelares y 3 triples). Se practicaron 4475 partos y 732 cesáreas (lo que supone 14% del total de partos).

Caso 1

Primigesta de 34 años, con IMC de 42 kg/m², embarazo finalizado mediante inducción a término por líquido teñido, mediante cesárea indicada por imposibilidad de evolución del parto. Inició con fiebre mayor de 38 °C el primer día poscesárea y hemoglobina de 6.8 g/dL al quinto día (inició con 12 g/dL en el tercer trimestre de embarazo). Se le transfundieron dos concentrados de hemáties. El diagnóstico se estableció el séptimo día del evento obstétrico, después de padecer fiebre persistente, incluso con la prescripción de 2 g de ampicilina cada 6 h, 240 mg de gentamicina cada 24 h y 900 mg de clindamicina cada 8 h por vía intravenosa. La ecografía reportó un hematoma en el espacio vesicouterino, de 79 x 71 x 47 mm (**Figura 1**). El drenaje percutáneo se llevó a cabo en el

octavo día, se extrajeron 200 cc. Los hemocultivos resultaron negativos. El cultivo del material hemopurulento drenado fue positivo para *E. coli* BLEE sensible a meropenem. El drenaje se retiró al decimoprimer día y la paciente se dio de alta al decimoquinto día, después de finalizar el protocolo de meropenem (1 g cada 8 h durante 10 días) y comprobar ecográficamente la desaparición de la colección pélvica.

Caso 2

Primigesta de 36 años, con embarazo gemelar bicorial-biamniótico, que ingresó por amenaza de parto pretérmino en la semana 30 + 6, tratada mediante tocolisis y maduración pulmonar. En la semana 31 + 6 tuvo rotura prematura de membranas, por lo que se efectuó cesárea de urgencia tres días después por parto en curso y primer gemelo en presentación podálica.

El hemograma de control, al segundo día poscesárea, reportó una concentración de hemoglobina de 8.3 g/dL, partiendo de 10.9

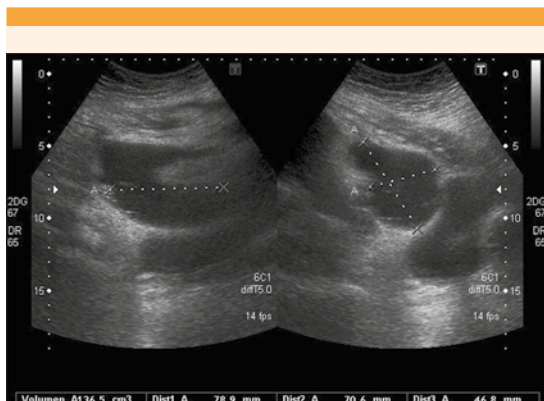


Figura 1. Colección hipocogénica compatible con hematoma en el espacio vesicouterino, de 79 x 71 x 47 mm al séptimo día poscesárea.

g/dL en el tercer trimestre del embarazo, por lo que se inició el tratamiento con hierro por vía intravenosa. Al quinto día del evento obstétrico tuvo un pico febril mayor de 38 °C. Se estableció el diagnóstico de infección de vías urinarias, por lo que se inició tratamiento con amoxicilina-ácido clavulánico 1 g cada 8 h por vía intravenosa. La ecografía, llevada a cabo el noveno día por persistencia de la fiebre aún con el tratamiento con antibiótico, objetivó una colección en el espacio vesicouterino, de 64 x 23 mm (**Figura 2**). El drenaje ecoguiado se efectuó el decimosegundo día, se obtuvieron 43 cc. Los hemocultivos del material drenado y hemático fueron negativos. El urocultivo resultó positivo para *E. coli* y *E. faecalis*, por lo que se indicó imipenem 1 g cada 8 h por vía intravenosa. Se tomaron ecografías de control y después de desaparecer el hematoma, al decimoséptimo día, se retiró el drenaje. La tomografía de control, realizada el decimonoveno día, reportó una colección parauterina izquierda, de 71 x 55 mm, con extensión al parametrio, sugerente de hematoma organizado no complicado, con comunicación a la cavidad endometrial y curación completa de la colección drenada, por lo que se desestimó un nuevo vaciado del hematoma,

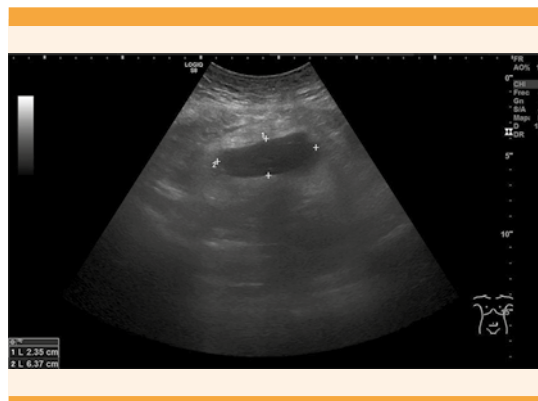


Figura 2. Colección hipocogica correspondiente a hematoma de 23 x 64 mm al noveno día poscesárea.

después de descartar signos de sobreinfección y permanecer asintomática. La paciente continuó en hospitalización para completar la pauta de 10 días de tratamiento con antimipenem, y fue dada de alta al vigesimosexto día, con protocolo de cefuroxima 500 mg cada 12 h durante 7 días.

Caso 3

Paciente primigesta de 33 años, a quien se efectuó cesárea por deficiente evolución del parto. Al tercer día manifestó fiebre mayor de 38 °C y hemoglobina de 6.5 g/dL (se inició con 12.9 g/dL en el tercer trimestre); se le transfundieron dos concentrados de hemáties y se inició el tratamiento con 900 mg de clindamicina cada 12 h y 240 mg de gentamicina cada 24 h por vía intravenosa. La ecografía del séptimo día evidenció una colección en el espacio vesicouterino, de 90 x 50 x 55 mm (**Figura 3**), de la que se drenaron 650 cc. Los hemocultivos extraídos fueron negativos. El cultivo del absceso resultó positivo para *E. faecalis* resistente a clindamicina, por lo que se sustituyó el tratamiento con 1 g de amoxicilina-ácido clavulánico cada 12 h por vía intravenosa. Se realizaron controles ecográficos cada 48 horas. La paciente se dio de alta al decimosegundo día, con tratamiento antibiótico por vía oral durante una semana. Al decimocuarto

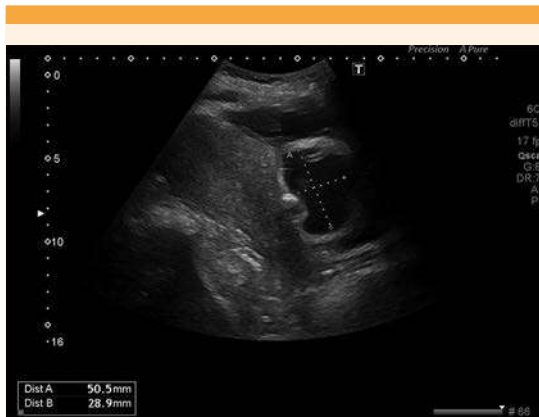

Figura 3. Corte sagital en el que se visualiza el cuerpo uterino y en la zona del segmento anterior una colección hipoeoica, de 50 x 29 mm, que corresponde a un hematoma vesicouterino.

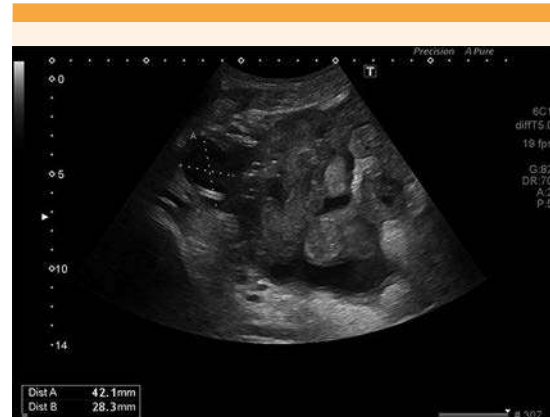

Figura 4. Ecografía de control el séptimo día después del drenaje percutáneo. Se observa un hematoma de menor tamaño que al ingreso hospitalario (42 x 28 mm). La imagen muestra las asas intestinales distendidas adyacentes.

día se efectuó el último control ecográfico de forma ambulatoria y después de comprobar la desaparición de la colección se retiró el drenaje.

Caso 4

Paciente de 32 años, en curso del tercer embarazo, con antecedentes obstétricos de un aborto y una cesárea, que inició con un cuadro de pseudooclusión intestinal con distensión abdominal y vómitos el decimotercer día poscesárea, después de otorgarse el alta hospitalaria. Reingresó con diagnóstico ecográfico de hematoma extenso en la región vesicouterina y prolongación a la fosa iliaca y el flanco derechos, de 80 x 100 mm. Se le indicaron 900 mg de clindamicina cada 8 h y 240 mg de gentamicina cada 24 h, por vía intravenosa. La hemoglobina fue de 9.2 g/dL (partiendo de 13.2 g/dL en el tercer trimestre del embarazo), por lo que se indicó hierro por vía oral. El drenaje ecoguiado se llevó a cabo el tercer día del ingreso, con buena evolución clínica y radiológica, además de disminución evidente de la colección (**Figura 4**) hasta desaparecer por completo, por lo que al decimotercer día se le

retiró el drenaje. El total de volumen drenado fue de 350 cc. Los hemocultivos resultaron negativos. El cultivo del absceso fue positivo para *E. faecalis*, por lo que se le prescribieron 500 mg de amoxicilina cada 8 h y 300 mg de clindamicina cada 8 h por vía oral. Se dio de alta a su domicilio después de 16 días de su ingreso hospitalario.

DISCUSIÓN

Los hematomas vesicouterinos infectados después de la cesárea son una complicación con baja prevalencia. Las manifestaciones clínicas más frecuentes son: fiebre de 38 °C y descenso de la concentración de hemoglobina. La ecografía es un método efectivo para detectar de forma precisa la colección en la cavidad abdominal; sin embargo, la diferenciación de un hematoma, un hematoma infectado o un absceso puede ser complicada. La coexistencia de aire en la masa es por demás sugerente del diagnóstico.⁸

Faustin y sus colaboradores evaluaron a 100 mujeres mediante ecografía después de la cesárea. En 29% encontraron áreas anecoicas en el sitio



de la incisión uterina; sin embargo, esos hallazgos fueron clínicamente significativos cuando la colección fue mayor de 3.5 cm.⁹ En todos los casos reportados los hematomas superaron ampliamente estas medidas.

El tratamiento consiste en antibióticos específicos.¹⁰ En nuestro estudio, ningún antibiótico de amplio espectro resolvió el cuadro, por lo que se decidió implementar una técnica invasiva. Entre las técnicas más frecuentes se encuentran: evacuación transvaginal, drenaje por vía laparotómica y laparoscópica,¹¹ y drenaje percutáneo ecoguiado. Este último es un tratamiento conservador y evita la reintervención quirúrgica en mujeres recientemente operadas.

Malvasi y su grupo reportaron tres mujeres con hematomas vesicouterinos después de la cesárea. Al igual que en esta serie, se objetivó descenso del hematocrito entre el tercer y cuarto días poscesárea. Los hematomas se diagnosticaron mediante ecografía y al fracasar el tratamiento con antibióticos de amplio espectro se procedió al drenaje de las colecciones de forma exitosa mediante cirugía de mínima invasión, entre el primer y segundo mes posteriores a la cesárea.¹² El drenaje percutáneo, por tratarse de una técnica menos invasiva que la laparoscopia, favorece la curación más temprana del cuadro clínico. En los 4 casos aquí expuestos los hematomas se drenaron antes de cumplir un mes de la cesárea.

Acholonu y sus coautores,¹³ en su serie de 7 casos, efectuaron drenaje percutáneo ecoguiado a pacientes con colecciones pélvicas diagnosticadas por ecografía después de la cesárea, y que en el posoperatorio manifestaron dolor y fiebre resistente a los antibióticos de amplio espectro. Los hematomas fueron el tipo de colección más frecuentemente encontrada. Además, el drenaje del material permitió diferenciar los hematomas de los abscesos. Después del drenaje desapare-

ció la fiebre,¹³ similar evolución a las pacientes de nuestro estudio.

En 3 de los 4 casos descritos, el germen aislado con mayor frecuencia fue *E. faecalis*, un coco grampositivo que reside de forma habitual en la vía gastrointestinal. Las infecciones por estas bacterias son prácticamente exclusivas del ámbito hospitalario, afectan a pacientes con cierta inmunodepresión, y causan infecciones de la vía urinaria y de tejidos blandos adyacentes a la flora gastrointestinal.

Estas bacterias se asocian con resistencia a múltiples antibióticos, por ejemplo: aminoglucósidos, algunos betalactámicos y vancomicina (ésta última ha adquirido, progresivamente, mayor resistencia en los últimos años). El tratamiento de elección sigue siendo penicilina o ampicilina para infecciones poco graves; sin embargo, en infecciones más severas es preciso indicar la combinación de antibióticos de amplio espectro, confirmando siempre su efectividad mediante antibiograma.¹⁴

La investigación de Roberts y su grupo, acerca de la microbiota identificada en las heridas de cesárea de 939 mujeres, reportó: 65 (6.9%) casos a quienes se efectuó aspirado a través de la incisión abdominal por la aparición de eritema, induración o colecciones en el sitio quirúrgico; 47 (72%) cultivos resultaron positivos. El agente aislado con más frecuencia fue *U. urealyticum* (62%), un germen habitual del aparato reproductor femenino, seguido de *Staphylococcus coagulasa* negativo (32%) y en tercer lugar *E. faecalis* (28%).¹⁵ En este estudio, la prevalencia de *E. faecalis* fue superior (75%), quizá por la severidad de los casos seleccionados.

CONCLUSIONES

El hematoma vesicouterino sobreinfectado es una complicación poscesárea poco frecuente.

Cuando el tratamiento antibiótico de amplio espectro falla debe plantearse una técnica invasiva capaz de drenar el foco de infección. El drenaje percutáneo ecoguiado es una técnica efectiva, menos invasiva que la cirugía y con escasas complicaciones. Además, permite establecer el diagnóstico definitivo y se asocia con altas tasas de curación.

REFERENCIAS

1. Gemer O, et al. Sonographically diagnosed pelvic hematomas and postcesarean febrile morbidity. *Int J Gynaecol Obstet* 1999;65(1):7-9. doi: 10.1016/s0020-7292(99)00003-x.
2. Elersy MA. Usefulness of bladder dissection in cesarean section: a randomized controlled trial. *Int J Reprod Contracept Obstet Gynecol* 2016;5(12):4317-20. doi: 10.18203/2320-1770.ijrcog20164335.
3. Malvasi A, et al. Should the visceral peritoneum at the bladder flap closed at cesarean sections? A post-partum sonographic and clinical assessment. *J Matern Fetal Neonatal Med* 2010;23(7):662-9. doi: 10.3109/14767050903358363.
4. Ilhan G, et al. Risk factors of wound infections following cesarean delivery: experience of a single institution. *J Infect Chemother* 2016;22(10):667-70. doi: 10.1016/j.jiac.2016.07.001.
5. Winsett MZ, et al. Sonographic demonstration of bladder flap hematoma. *J Ultrasound Med* 1986;5(9):483-7. doi: 10.7863/jum.1986.5.9.483.
6. Tinelli A, et al. Laparoscopic treatment of post-cesarean section bladder flap hematoma: A feasible and safe approach. *Minim Invasive Ther Allied Technol* 2009;18(6):356-60. doi: 10.3109/13645700903201357.
7. SERAM: Sociedad Española de Radiología Médica [Internet]. Madrid: SERAM; [citado 1 Nov 2018]. Drenaje percutáneo de abscesos y colecciones líquidas. Estándar del procedimiento. Disponible en: https://www.seram.es/images/site/10.drenaje_percutáneo.pdf
8. Baker ME, et al. Sonography of post-cesarean-section bladder-flap hematoma. *AJR Am J Roentgenol* 1985;144(4):757-9. doi: 10.2214/ajr.144.4.757.
9. Faustin D, et al. Relationship of ultrasound findings after cesarean section to operative morbidity. *Obstet Gynecol* 1985;66(2):195-8.
10. Ilhan G, et al. A case of bladder flap hematoma presenting with hematuria. *IJWHR* 2016;4(4):205-7. doi: 10.15296/ijwhr.2016.45.
11. Tinelli A, et al. Conservative laparoscopic treatment of post-caesarean section bladder flap haematoma: two case reports. *Gynecol Surg* 2007;4:53-6. doi: 10.1007/s10397-006-0212-2.
12. Malvasi A, et al. The post-cesarean section symptomatic bladder flap hematoma: a modern reappraisal. *J Matern Fetal Neonatal Med* 2007;20(10):709-14. doi: 10.1080/01674820701450573.
13. Acholonu F, et al. Percutaneous drainage of fluid collections in the bladder flap of febrile post-cesarean-section patients. A report of seven cases. *J Reprod Med* 1987;32(2):140-3.
14. Ryan KJ. Streptococci and Enterococci. En: Ryan KJ, Ray CG, editors. *Sherris medical microbiology. An introduction to infectious diseases*. 4th ed. New York: McGraw-Hill, 2004;273-96.
15. Roberts S, Maccato M, Faro S, Pinell P. The microbiology of post-cesarean wound morbidity. *Obstet Gynecol* 1993;81(3):383-6.