



<https://doi.org/10.24245/gom.v89i11.5533>

Miomectomía durante el embarazo: leiomioma gigante con degeneración

Miomyectomy during pregnancy: giant leiomyoma with degeneration.

Eleazar Rivera-Coyotzi,¹ Marisela Castañeda-Díaz,² Gerardo Jesús Martínez-Salazar,³ Luis Oswaldo de la O-Pérez,⁴ Héctor René Zamora-Andrade,⁴ Fidel Omar García-Estudillo⁵

Resumen

ANTECEDENTES: Los leiomiomas son los tumores pélvicos más comunes, con múltiples presentaciones clínicas a lo largo de la vida de la mujer. Es inusual que aparezcan durante el embarazo y que ameriten tratamiento quirúrgico, sobre todo por abdomen agudo secundario a degeneración.

OBJETIVO: Aportar y exponer el proceso de diagnóstico, tratamiento quirúrgico y desenlace obstétrico en una paciente con un leiomioma gigante con degeneración asociado al embarazo.

CASO CLÍNICO: Paciente de 34 años, primigesta, con 22.1 semanas de embarazo. Acudió a Urgencias con abdomen agudo, fiebre y daño ventilatorio secundario a un leiomioma gigante que ocupaba la totalidad del abdomen y comprimía las estructuras abdominales y torácicas. Debido al deterioro clínico se decidió la intervención quirúrgica para extraer los dos miomas: el mayor de 35 x 20 cm y 9150 g. La evolución posoperatoria fue favorable lo mismo que el control prenatal. La finalización del embarazo fue por cesárea electiva a las 38.1 semanas, sin complicaciones maternas ni perinatales.

CONCLUSIÓN: La miomectomía durante el embarazo es un procedimiento seguro para disminuir la morbilidad y la mortalidad materna y fetal en casos seleccionados.

PALABRAS CLAVE: Leiomiomas; tumores pélvicos; embarazo; cirugía; miomectomía; abdomen agudo; cesárea; neoplasias pélvicas; deterioro clínico.

Abstract

BACKGROUND: Leiomyomas are the most common pelvic tumors, with multiple clinical presentations throughout a woman's life. It is unusual for them to appear during pregnancy and to merit surgical treatment, especially for acute abdomen secondary to degeneration.

OBJECTIVE: To provide and expose the process of diagnosis, surgical treatment and obstetric outcome in a patient with a giant leiomyoma with pregnancy-associated degeneration.

CLINICAL CASE: A 34-year-old primigravida patient, 22.1 weeks pregnant. She came to the emergency department with acute abdomen, fever and ventilatory impairment secondary to a giant leiomyoma that occupied the entire abdomen and compressed abdominal and thoracic structures. Due to the clinical deterioration, surgery was decided to remove the two fibroids: the larger one measuring 35 x 20 cm and weighing 9150 g. The postoperative evolution was favorable. The postoperative evolution was favorable as well as the prenatal control. The pregnancy was terminated by elective cesarean section at 38.1 weeks, without maternal or perinatal complications.

CONCLUSION: Myomectomy during pregnancy is a safe procedure to reduce maternal and fetal morbidity and mortality in selected cases.

KEYWORDS: Leiomyomas; Pelvic tumors; Pregnancy; Surgical; Myomectomy; Abdomen acute; Cesarean section; Pelvic neoplasms; Clinical deterioration.

¹ Ginecoobstetra, residente de Biología de la reproducción humana.

² Ginecoobstetra, bióloga de la reproducción humana.

³ Ginecoobstetra, Maestría en ciencias médicas, Departamento de Tocología.

⁴ Ginecoobstetra, biólogo de la reproducción humana.

⁵ Ginecoobstetra, jefe del Departamento de Ginecología.

Departamento de Biología de la Reproducción Humana, Unidad Médica de Alta Especialidad, Hospital de Ginecología y Obstetricia Dr. Ignacio Morones Prieto, Instituto Mexicano del Seguro Social, Monterrey, Nuevo León.

Recibido: abril 2021

Aceptado: abril 2021

Correspondencia

Eleazar Rivera Coyotzi
dr.rivera10@gmail.com

Este artículo debe citarse como: Rivera-Coyotzi E, Castañeda-Díaz M, Martínez-Salazar GJ, de la O-Pérez LO, Zamora-Andrade HR, García-Estudillo FO. Miomectomía durante el embarazo: leiomioma gigante con degeneración. Ginecol Obstet Mex. 2021; 89 (11): 898-904.



ANTECEDENTES

Los leiomiomas son tumores monoclonales que se originan en el músculo liso y fibroblastos del miometrio; constituyen el tumor ginecológico más común que puede desencadenar sangrado uterino anormal, dolor pélvico y complicaciones reproductivas.¹

Los leiomiomas son la indicación más común de histerectomía y, en las últimas décadas, la causa de incremento de miomectomías indicadas para preservar la fertilidad. La prevalencia depende de las características de la población estudiada, aunque aumenta con la edad.^{2,3,4}

La asociación de leiomiomas con el embarazo es de alrededor del 3.2% y ante la tendencia global de la postergación de éste y el aumento en la prevalencia con la edad, la asociación también tiene un incremento considerable, junto con la tasa de eventos adversos durante el embarazo: degeneración y hemorragia obstétrica, desenlaces perinatales adversos: abortos, restricción del crecimiento, mala presentación fetal y parto prematuro.^{5,6}

Enseguida se expone un caso clínico de embarazo y leiomiomatosis tratado con miomectomía en el segundo trimestre, con evolución favorable al término de la gestación.

CASO CLÍNICO

Paciente de 34 años, primigesta, con obesidad mórbida (IMC 55 kg/m²) y miomatosis uterina. Antecedente de 4 años de infertilidad primaria, sin seguimiento adecuado del protocolo de estudio en el Departamento de Biología de la Reproducción Humana; se embarazó espontáneamente. Acudió al servicio de Urgencias con 22.1 semanas de embarazo, determinadas por ultrasonido extrapolado del primer trimestre, con dolor abdominal intensificado, disnea de

pequeños esfuerzos de 14 días de evolución y fiebre de 38.5 °C. Ameritó oxígeno suplementario con bolsa-mascarilla. En la exploración física se apreció el daño de la función respiratoria, por disminución en la amplexión y amplexación pulmonar, con un carácter restrictivo. Se encontraron datos clínicos de irritación peritoneal con hipersensibilidad abdominal y uterina, sin pérdidas vaginales.

El estudio ecográfico abdominal y pélvico mostró dificultad técnica para su evaluación, por aumento del panículo adiposo. Aun así se logró evidenciar una tumoración heterogénea de origen uterino, de aproximadamente 30 cm de longitud y 20 cm de ancho, que ocupaba la totalidad de los cuadrantes abdominales superiores. Además, se corroboró el embarazo intrauterino, con feto vivo, movimientos y fetometría promedio de 23.3 semanas. El peso fetal estimado fue de 589 gramos. La placenta corporal, ubicada hacia el lado izquierdo, no afectaba la localización del leiomioma principal. El informe de los estudios de laboratorio al ingreso al hospital fueron: 21,400 leucocitos por mm³, hemoglobina 8.5 g/dL, hematocrito 28%, 324,000 plaquetas por mm³, tiempo de protrombina 12.7 segundos, tiempo de tromboplastina 29.6 segundos, relación internacional normalizada (INR) 1.2, fibrinógeno 1057 mg/dL. En la radiografía de tórax se apreció la reducción de los volúmenes pulmonares y elevación del diafragma. **Figura 1**

Se dispuso de una resonancia magnética nuclear para planeación quirúrgica en la que se encontró un leiomioma gigante subseroso, que emergía del fondo uterino, con datos de proceso degenerativo, de 350 x 180 x 172 mm, con compresión directa al útero gestante, las vísceras abdominales y la caja torácica. Se identificó otro leiomioma subseroso, con componente intramural hacia la cara lateral derecha de 105 x 80 mm de diámetro. El tercer leiomioma subseroso e intramural se ubicó en la cara anterior y el

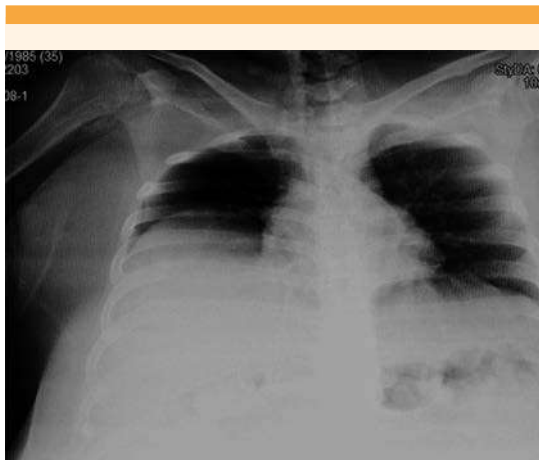

Figura 1. Radiografía de tórax en la que se evidencia el efecto de masa que provoca la tumoración con la consecuente afectación de la ventilación.

fondo uterino de 70 x 70 mm. Ninguna de las lesiones afectaba la inserción placentaria, pero los dos leiomiomas con componente intramural se observaron a 10 y 50 mm de la bolsa amniótica. **Figuras 2 y 3**

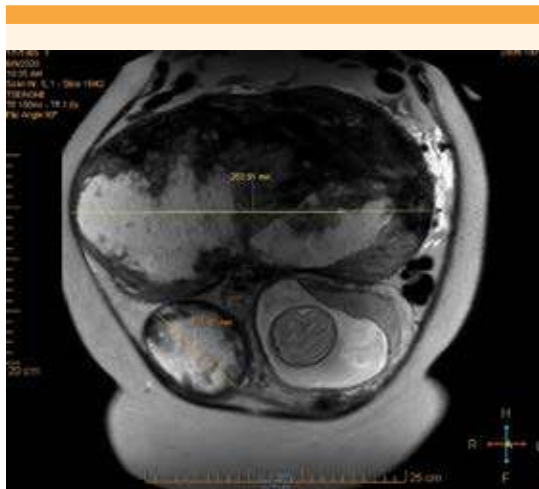


Figura 2. Resonancia magnética nuclear abdominopélvica, corte coronal, que muestra los dos leiomiomas en su diámetro mayor. También se observa la disposición de la cabeza fetal y de la placenta intrauterina

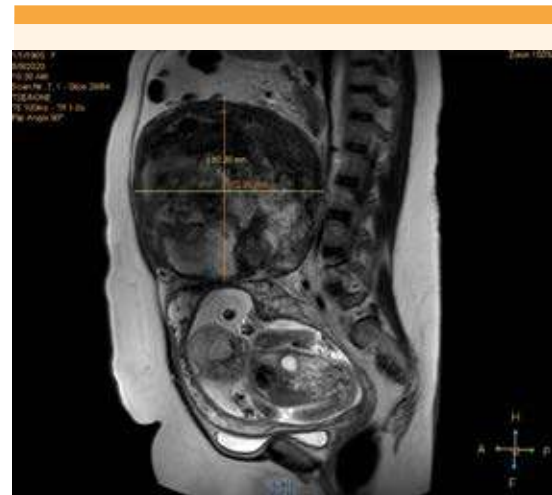

Figura 3. Resonancia magnética nuclear abdominopélvica, corte sagital, que muestra la disposición del leiomioma de mayor tamaño que evidencia la compresión sobre las asas intestinales, el útero, el feto y la vejiga.

Al planearse la intervención quirúrgica urgente, previa estabilización hemodinámica, se integró la participación multidisciplinaria de los especialistas en Biología de la Reproducción Humana y de la Unidad de Medicina Materno Fetal y de Ginecología.

La laparotomía exploradora se efectuó con anestesia neuroaxial; se identificó un leiomioma gigante, con proceso degenerativo y sumamente adherido al peritoneo parietal, epiplón y asas intestinales, con neoformación vascular. Se requirió la adherenciólisis, liberación y exteriorización de la lesión. El pedículo midió 7 cm, sumamente vascularizado, sin fenómeno de torsión y con evidente compresión del útero gestante, anexos y asas intestinales. El pedículo se infiltró con vasopresina y se corroboró la ausencia de aplicación intravascular.

Se practicó la exéresis del leiomioma pinzando en 2 tiempos y cortando el pedículo. La sutura



fue continua del plano hemostático y un segundo plano invaginante, con puntos de Cushing. Ambas suturas con ácido poliglicólico del número 1.

Se visualizó otro leiomioma pediculado de aproximadamente 7 a 8 cm en su diámetro mayor. Se hizo la enucleación, previa instilación de vasopresina con extracción completa. La sutura fue en dos planos (hemostática e invaginante) con ácido poliglicólico del número 1. Se difirió la miomectomía del leiomioma ubicado en la cara lateral debido a su mayor componente intramural y encontrarse aproximadamente a 10 mm de la bolsa amniótica. Se corroboró la hemostasia del lecho quirúrgico, se efectuó el lavado con abundante solución Hartmann e hizo el cierre de la pared abdominal de forma convencional. El sangrado estimado visualmente fue de 1500 mL; se requirió una hemotransfusión de 2 concentrados eritrocitarios. El peso total de la pieza quirúrgica fue de 9150 gramos. **Figuras 4,5,6**

La paciente permaneció durante 24 horas en observación, en la unidad de cuidados inten-

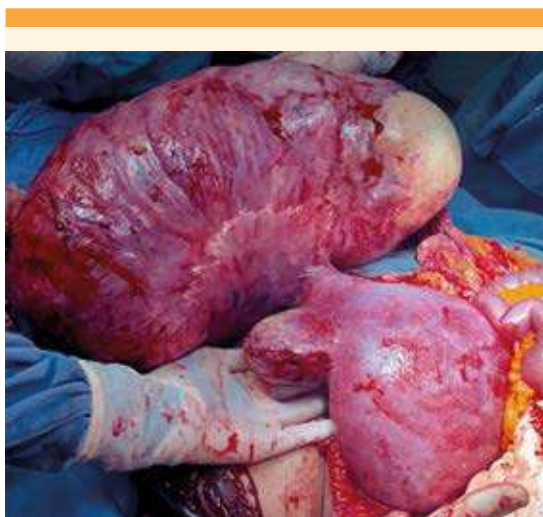

Figura 4. Los dos leiomiomas en los que se practicó la miomectomía y su relación respecto del útero gestante de 22 semanas.

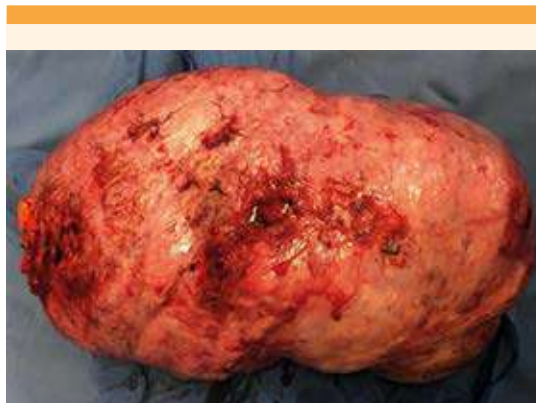

Figura 5. Pieza quirúrgica de leiomioma gigante degenerado, de 35 x 19 cm y 9150 g.

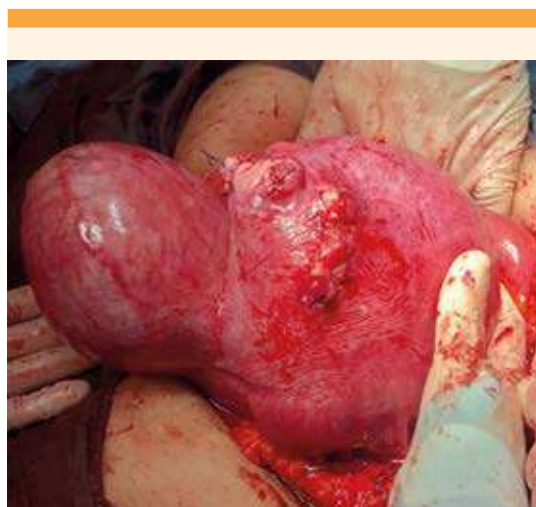


Figura 6. Histerorrapias de los dos leiomiomas resecados. Tercer leiomioma en el que se difirió la resección por su ubicación respecto del cuerpo uterino y cercanía con la bolsa amniótica.

sivos, con soporte ventilatorio con mascarilla facial, con profilaxis tocolítica con inhibidor de producción de prostaglandinas (indometacina), profilaxis tromboembólica con heparina de bajo peso molecular y antibiótico.

Los estudios de laboratorio posquirúrgicos reportaron: disminución de la leucocitosis a 13,600 por mm^3 , 9.7 g/dL de hemoglobina, hematocrito 31.2%, 298,000 plaquetas por mm^3 , INR 1.1. De cuidados intensivos se trasladó a una unidad de cuidados intermedios. A las 48 horas la mejoría clínica y bioquímica fue evidente, sin requerimiento de oxígeno suplementario. Se dio de alta del hospital con seguimiento por parte de Medicina de la Reproducción y Materno Fetal.

El reporte histopatológico concluyó que se trató de un leiomioma de 35 x 20 cm y otro de 7 x 6 cm. Ambos con extensos cambios hemorrágicos y degenerativos quísticos, mixoides y rojos.

La paciente continuó el control prenatal con adecuada evolución; llegó al término del embarazo con finalización mediante cesárea a las 38.1 semanas. Se efectuó con histerotomía segmentaria transversal tipo Kerr. El recién nacido fue masculino, en presentación cefálica, peso de 3150 gramos, Apgar 8 al minuto y 9 a los 5 minutos. El alumbramiento dirigido fue completo, con adecuado tono uterino mediante uterotónicos de primera línea. El útero se exteriorizó para identificar el proceso de cicatrización de los sitios de la miomectomía (**Figura 7**). Se identificó el leiomioma preservado previamente en la cara lateral derecha, junto con otro leiomioma no visualizado, advertido en la laparotomía previa, situado en la cara anterior intramural, de 6 x 6 cm (**Figura 8**). El sangrado transquirúrgico fue de 450 mL.

DISCUSIÓN

La incidencia de miomatosis asociada con el embarazo es difícil de establecer y la de la miomectomía es muy baja; se reporta en alrededor de 1.1 miomectomías por cada 10,000 nacimientos.⁷

La primera mitad del embarazo se asocia con mayor crecimiento del tumor, lo que hace

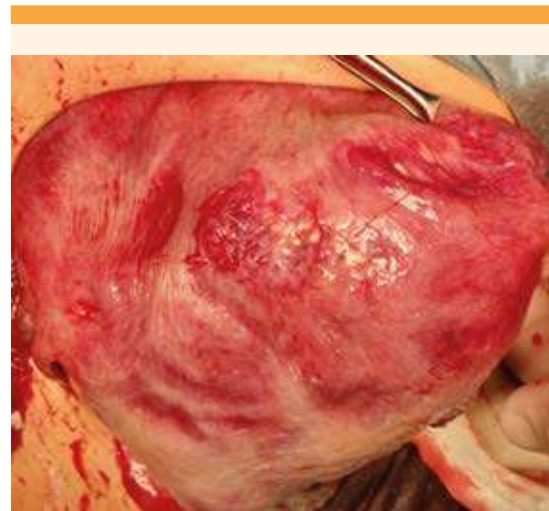

Figura 7. Útero exteriorizado transcesárea en el que se observan las dos zonas de cicatrización de la miomectomía previa.

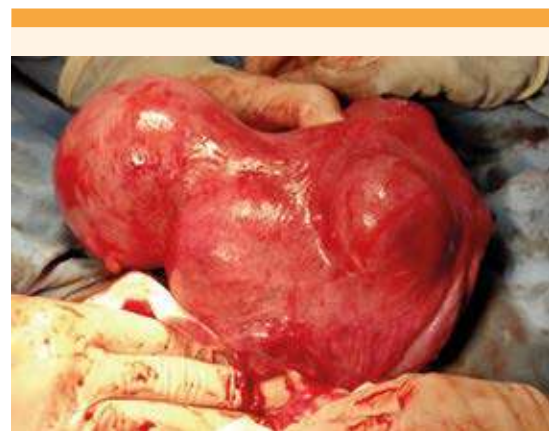

Figura 8. Útero exteriorizado transcesárea, posterior a la extracción del recién nacido, donde se aprecian los dos leiomiomas restantes.

evidente la estrecha relación con los factores hormonales de crecimiento tumoral. No obstante, son excepcionales los casos que ameriten una intervención quirúrgica y que, frecuentemente, se justifican por abdomen agudo relacionado con



un fenómeno de torsión y procesos degenerativos del tumor que, clínicamente, se manifiestan con fiebre, hipersensibilidad uterina, leucocitosis y signos de irritación peritoneal.^{8,9}

El ultrasonido transvaginal es el estudio de imagen de elección para el diagnóstico; su sensibilidad es del 95% con especificidad del 91% para la detección de miomas antes de la semana 10 del embarazo. Otro estudio es la resonancia magnética nuclear, cuya sensibilidad y especificidad son de 99 y 90%, respectivamente y es el mejor método diagnóstico para evaluar la localización y situación del tumor, sobre todo en los miomas de gran tamaño y difícil localización, o en los que por su complejidad de la cirugía ameriten una planeación quirúrgica detallada.¹⁰

De acuerdo con los lineamientos de la FIGO, los leiomiomas más frecuentes son los de localización intramural (FIGO 3-5). En mujeres que requieren tratamiento quirúrgico durante el embarazo la localización más frecuente es la subserosa (FIGO 5-7), como sucedió en la paciente del caso.¹¹

La degeneración roja es la asociada con más frecuencia al embarazo. Se representa histológicamente con degeneración hialina que predispone a un posterior accidente vascular, que puede ocasionarse por la ruptura de la arteria nutricia, isquemia o trombosis venosa asociada con la torsión (leiomioma pediculado) con la consecuente necrosis de los tejidos que desencadena el cuadro clínico. La evolución natural de la enfermedad alivia espontáneamente los síntomas, pero la gravedad de la manifestación clínica es directamente proporcional al tamaño del tumor.¹²

En los casos reportados el tamaño del mioma extraído durante el embarazo varía de 5 a 30 cm. El dolor abdominal agudo es la principal indicación que la mayor parte de las veces se

practica entre las semanas 6 a 20; la cesárea es electiva después de la semana 38.¹³

La miomectomía es una opción de tratamiento en casos seleccionados para disminuir la morbilidad y mortalidad materna y perinatal.

CONCLUSIÓN

La miomatosis que se complica durante el embarazo ha ido disminuyendo progresivamente su incidencia, consecuencia del diagnóstico y tratamiento oportunos previos a un desmesurado crecimiento que ponga en peligro la salud y la vida; aun así, representa un reto de tratamiento para los ginecoobstetras. En la paciente del caso, la miomectomía durante el embarazo fue un procedimiento seguro, que debe seleccionarse correctamente para disminuir el riesgo de morbilidad y mortalidad de la madre y el feto, con un enfoque de preservación. La adecuada conjunción de la clínica y los auxiliares diagnósticos es decisiva para la toma de decisiones. La evidencia disponible en la actualidad es aún insuficiente para proponer guías de atención médica y recomendaciones. La individualización, el enfoque y la participación multidisciplinaria son la opción de mejor conducta hasta ahora observada.

REFERENCIAS

1. McWilliams MM, Chennathukuzhi VM. Recent Advances in Uterine Fibroid Etiology. *Semin Reprod Med* 2017; 35 (2): 181-89. doi:10.1055/s-0037-1599090
2. Baird D, Dunson D, Hill MC, Cousins C, et al. High cumulative incidence of uterine leiomyoma in black and white women: Ultrasound evidence. *Am J Obstet Gynecol* 2003; 188 (1): 100-7. doi:10.1067/mob.2003.99
3. Marshall LM, Spiegelman D, Barbieri RL, Goldman MB, et al. Variation in the incidence of uterine leiomyoma among premenopausal women by age and race. *Obstet Gynecol* 1997; 90 (6): 967-73. doi: 10.1016/s0029-7844(97)00534-6
4. Marsh EE, Ekpo GE, Cardozo ER, Brocks M, et al. Racial differences in fibroid prevalence and ultrasound findings in asymptomatic young women (18-30 years old): a pilot study. *Fertil Steril* 2013; 99 (7): 1951-57. doi: 10.1016/j.fertnstert.2013.02.017

5. Stout MJ, Odibo AO, Graseck AS, Macones GA, et al. Leiomyomas at routine second-trimester ultrasound examination and adverse obstetric outcomes. *Obstet Gynecol* 2010; 116 (5): 1056-63. doi:10.1097/aog.0b013e3181f7496d
6. Morgan-Ortiz F, Piña-Romero B, Elorriaga-García E, Báez-Barraza J, et al. Miomas uterinos durante el embarazo y su repercusión en el resultado obstétrico. *Ginecol Obstet Mex* 2011; 79 (8): 467-73.
7. Burton CA, Grimes DA, March CM. Surgical management of leiomyomata during pregnancy. *Obstet Gynecol* 1989; 74 (5): 707-9.
8. Benaglia L, Cardellicchio L, Filippi F, Paffoni A, et al. The rapid growth of fibroids during early pregnancy. *Más Uno* 2014; 9 (1): e85933. doi: 10.1371/journal.pone.0085933
9. Mollica G, Pittini L, Minganti E, Perry G, et al. Elective uterine myomectomy in pregnant women. *Clin Exp Obstet Gynecol* 1996; 23 (3): 168-72. PMID: 8894327.
10. Dueholm M, Lundorf E, Hansen ES, Ledertoug S, et al. Accuracy of magnetic resonance imaging and transvaginal ultrasonography in the diagnosis, mapping, and measurement of uterine myomas. *Am J Obstet Gynecol* 2002; 186 (3): 409-15. doi:10.1067/mob.2002.121725
11. Munro MG, Critchley HO, Fraser IS. FIGO Menstrual Disorders Working Group, The FIGO classification of causes of abnormal uterine bleeding in the reproductive years. *Fertil Steril* 2011; 95 (7): 2204-08.e22083. doi:10.1016/j.fertnstert.2011.03.079
12. Faulkner RL. Red degeneration of uterine myomas. *Am J Obstet Gynecol* 1947; 53 (3): 474-82. doi:10.1016/0002-9378(47)90410-9
13. De Carolis S, Fatigante G, Ferrazzani S, Tribellini C, et al. Uterine myomectomy in pregnant women. *Fetal Diagn Ther* 2001; 16: 116-119. doi: 10.1159/000053893

CITACIÓN ACTUAL

De acuerdo con las principales bases de datos y repositorios internacionales, la nueva forma de citación para publicaciones periódicas, digitales (revistas en línea), libros o cualquier tipo de referencia que incluya número doi (por sus siglas en inglés: Digital Object Identifier) será de la siguiente forma:

REFERENCIAS

1. Yang M, Gou, ZW, Deng CJ, Liang X, et al. * A comparative study of three different forecasting methods for trial of labor after cesarean section. *J Obstet Gynaecol Res.* 2017;25(11):239-42. <https://doi.org/10.1016/j.gyobfe.2015.04..0015>. **

* Cuando la referencia contiene hasta tres autores, éstos se colocarán de forma completa. En caso de 5 autores o más, solo se colocan cuatro, seguidos de la palabra en latín "et al".

** El registro Doi deberá colocarse con el link completo (como se indica en el ejemplo).