



Embarazo con cardiopatía materna congénita (ventrículo único). Reporte de caso

Pregnancy with maternal congenital heart disease (single ventricle). Case report.

Adda Rozo-Rangel,¹ Angélica Monterrosa-Blanco,² Laura Gutiérrez-Aldana,³ Edgar Acuña-Osorio,⁴ Carlos Alberto Castro

Resumen

ANTECEDENTES: Por cada 10,000 recién nacidos existen, aproximadamente, de 4 a 8 casos de malformación cardíaca estructural, de tipo ventrículo único. Si se consigue el adecuado equilibrio entre la circulación sistémica y pulmonar es posible vivir hasta los 70 años. El embarazo en pacientes con este padecimiento puede agudizar y descompensar las enfermedades cardíacas. Existen escalas para clasificar, antes de la concepción y durante el embarazo, el riesgo de morbilidad-mortalidad.

OBJETIVO: Reportar el caso de una paciente con cardiopatía congénita compleja y los desenlaces maternos y fetales.

CASO CLÍNICO: Paciente de 37 años, con antecedente de ventrículo único izquierdo, embarazada en 13 ocasiones, con 4 cesáreas y 9 abortos. Se recibió en el servicio de alto riesgo obstétrico con 11.1 semanas de embarazo para vigilancia materna y fetal. Se le dio consejería acerca de los posibles riesgos derivados del embarazo y su enfermedad cardíaca; aun así decidió llevarlo hasta su finalización. Durante el embarazo se documentaron: fracción de eyección conservada, con deterioro en la clase funcional, desaturación en repetidas ocasiones y acretismo placentario. El embarazo se finalizó a las 32.5 semanas y cursó el posoperatorio sin complicaciones mayores maternas ni fetales. El recién nacido permaneció dos meses en cuidados intensivos y seis meses después del parto, la paciente cursó un episodio de descompensación de insuficiencia cardíaca.

CONCLUSIONES: Los posibles desenlaces adversos maternos y fetales en el escenario de una enfermedad cardíaca congénita compleja pueden atenuarse con la detección temprana de los factores de mal pronóstico y adecuada consejería previa a la concepción.

PALABRAS CLAVE: Enfermedad cardíaca congénita; ventrículo único izquierdo; malformación cardíaca; embarazo; morbilidad; concepción; circulación pulmonar, cesárea.

Abstract

BACKGROUND: Of every 10,000 newborns there are approximately 4 to 8 cases of structural heart malformation of the single ventricle type. If an adequate balance between systemic and pulmonary circulation is achieved, it is possible to live up to 70 years of age. Pregnancy in patients with this condition can aggravate and decompensate heart disease. There are scales to classify, before conception and during pregnancy, the risk of morbidity-mortality.

OBJECTIVE: To report the case of complex congenital heart disease and the maternal and fetal outcomes.

CLINICAL CASE: 37-year-old female patient, with a history of the single left ventricle, pregnant 13 times, with 4 cesarean sections and 9 abortions. She was admitted to the high-risk obstetric service at 11.1 weeks of pregnancy for maternal and fetal surveillance. She was counseled about the possible risks derived from pregnancy and her cardiac

¹ Ginecoobstetra, profesora asociada.

² Médico, servicio social obligatorio.

³ Estudiante de Medicina.

⁴ Ginecoobstetra, especialista en Medicina Materno Fetal, profesor asociado.

⁵ Epidemiólogo, profesor asistente.

Fundación Universitaria de Ciencias de la Salud, Hospital de San José, Bogotá, Colombia.

Recibido: julio 2020

Aceptado: agosto 2020

Correspondencia

Angélica Monterrosa Blanco
ammonterrosa@fucsalud.edu.co

Este artículo debe citarse como:

Rozo-Rangel A, Monterrosa-Blanco A, Gutiérrez-Aldana L, Acuña-Osorio E, Castro CA. Embarazo con cardiopatía materna congénita (ventrículo único). Reporte de caso. Ginecol Obstet Mex. 2021; 89 (2): 167-175.
<https://doi.org/10.24245/gom.v89i2.4520>

disease; however, she decided to carry the pregnancy to term. During pregnancy, preserved ejection fraction with deterioration in functional class repeated desaturation, and placental accreta were documented. The pregnancy was terminated at 32.5 weeks and the postoperative course was without major maternal or fetal complications. The newborn remained in intensive care for two months and six months after delivery, the patient had an episode of heart failure decompensation.

CONCLUSIONS: Potential adverse maternal and fetal outcomes in the setting of complex congenital heart disease can be attenuated with early detection of poor prognostic factors and appropriate preconception counseling.

KEYWORDS: Congenital heart disease; Left ventricle pregnant; Heart malformation; Pulmonary circulation; Pregnancy; Conception; Morbidity; Cesarean section.

ANTECEDENTES

Una de las causas más comunes por las que se afecta la función cardiovascular son las malformaciones cardíacas congénitas.¹ De cada 10,000 recién nacidos existen, aproximadamente, de 4 a 8 casos de malformación cardíaca estructural, de tipo ventrículo único, que comprende diferentes variaciones según la estructura alterada; todas las formas deben cumplir, simultáneamente, con las funciones de la circulación pulmonar y sistémica.^{1,2,3} Desde hace 50 años, entre las opciones terapéuticas se han descrito procedimientos quirúrgicos que han contribuido a mejorar la calidad de vida y aumentar la supervivencia de 78 a 91% a 10 a 12 años.^{2,4} Independientemente del antecedente de intervención quirúrgica, si se tiene un equilibrio adecuado de la circulación sistémica y pulmonar es posible alcanzar la séptima década de vida.^{3,5,6}

El equilibrio de la circulación puede alterarse en mujeres con un ventrículo único que llegan a la edad reproductiva y se embarazan. Los cambios fisiológicos, propios del embarazo, aumentan la demanda de las funciones cardiovasculares y hemodinámicas, por lo que es factible la agu-

dización y descompensación de padecimientos derivados del hecho de tener un solo ventrículo. Cualquier limitación u obstrucción que no permita el adecuado flujo sanguíneo durante el embarazo, aumenta el riesgo de desenlaces adversos maternos y fetales.⁷

Durante el embarazo son más prevalentes las complicaciones fetales y maternas, obstétricas y cardiovasculares *versus* embarazos en mujeres sanas.⁸ Por esto es necesario clasificar el riesgo de morbilidad-mortalidad mediante la evaluación de la clase funcional, la función ventricular y antecedentes cardiovasculares, sobre todo durante la fase previa a la concepción y en el trascurso del embarazo.⁹ Para esto se dispone de escalas de estimación de riesgo basadas en predictores: clasificación modificada de riesgo cardiovascular materno de la OMS, escala de riesgo CARPREG (Cardiac Disease In Pregnancy), ZAHARA y ROPAC (Registry of Pregnancy and Cardiac Disease).⁹⁻¹²

La complejidad de una enfermedad cardíaca univentricular es un desafío cuando se agregan cambios en la dinámica vascular derivados del embarazo. En la bibliografía revisada no se encontró registro de algún caso en Colombia.



CASO CLÍNICO

Paciente de 37 años que acudió al servicio de alto riesgo obstétrico a las 11.1 semanas de embarazo. Antecedentes: nació con una cardiopatía compleja, caracterizada por anatomía de ventrículo izquierdo único con dextroapex, ventrículo derecho hipoplásico, estenosis subpulmonar severa, comunicación interauricular de tipo ostium secundum y probable conducto arterioso persistente; menarquia a los 11 años, con ciclos menstruales regulares, sin método de control natal. Se embarazó en 13 ocasiones, tuvo 4 cesáreas y 9 abortos. (**Cuadro 1**) A los 11 años se consideró apta para tratamiento quirúrgico (cirugía de Fontan) pero debido al alto riesgo de morbilidad y mortalidad sus familiares no autorizaron el procedimiento.

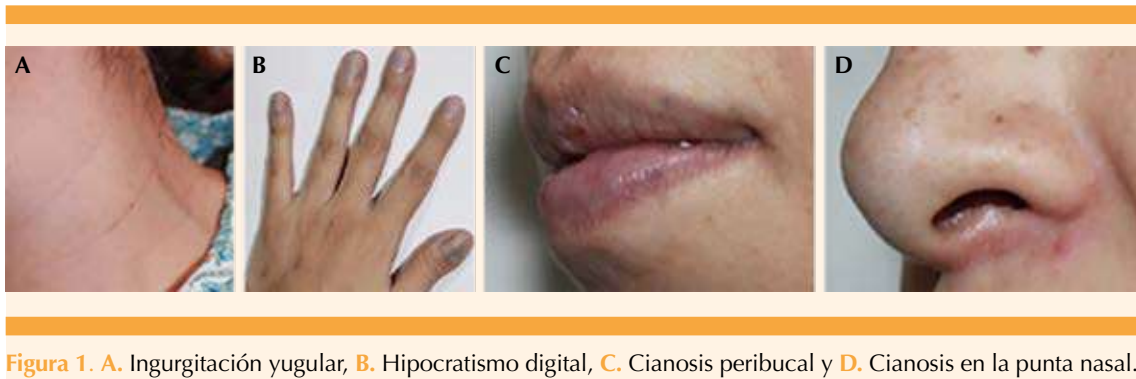Con base en sus antecedentes y su complejidad, los especialistas del servicio de alto riesgo obstétrico le proporcionaron asesoría en relación con los posibles riesgos, complicaciones y desenla-

ces adversos para ella y su hijo; incluso, se le propuso la interrupción voluntaria del embarazo, que no aceptó por razones confesionales. En la primera evaluación prenatal de Medicina Materno Fetal refirió como único síntoma: disnea con la actividad física, se clasificó en clase funcional II de la New York Heart Association (NYHA). En el examen físico se encontró saturación arterial de oxígeno al ambiente de 85%, frecuencia cardíaca y presión arterial en parámetros de normalidad. Se observó cianosis en la punta nasal, peribucal y en las puntas de los dedos, ingurgitación yugular grado II, soplo holosistólico grado IV e hipocratismo digital (**Figura 1**). El ecocardiograma transtorácico reportó: ventrículo único, con funcionamiento normal y fracción de eyección del ventrículo izquierdo (FEVI) de 66%, gradiente valvular aórtico de 11 mmHg, estenosis subpulmonar con gradiente pico-gradiente medio de 55 y 30 mmHg y velocidad de tiempo integrada de 77 cm. Se le indicó oxígeno complementario durante las noches, 100 mg de ácido acetilsalicílico y multivitamínicos gesta-

Cuadro 1. Antecedentes obstétricos

Embarazos	Semanas de embarazo	Aborto	Legrado	Alteración fetal	Vía de nacimiento	Peso (g)	Talla (cm)	Malformaciones y complicaciones neonatales
Primero	12	Sí	Sí					
Segundo	11	Sí	Sí					
Tercero	9	Sí	Sí					
Cuarto	9	Sí	Sí					
Quinto	28	No		RCIU*	Cesárea	970	32	Ninguna
Sexto	27	No		RCIU*	Cesárea	680	28	Muerte neonatal temprana
Séptimo	8	Sí	No					
Octavo	32	No		RCIU*	Cesárea	1444	40	Ninguna
Noveno	9	Sí	No					
Décimo	8	Sí	No					
Undécimo	9	Sí	No					
Duodécimo	9	Sí	No					
Decimotercero	32	No		RCIU*	Cesárea	1525	40	Ninguna

*Restricción del crecimiento intrauterino.



cionales. A lo largo del embarazo, los estudios paraclínicos reglamentarios de cada trimestre se reportaron normales. Los medicamentos indicados durante el embarazo se enlistan en el **Cuadro 2**.

Los controles prenatales mensuales los continuó en el servicio de alto riesgo obstétrico. Se identificó deterioro progresivo de la clase funcional y, en varias ocasiones, se encontró desaturada por lo que requirió hospitalización y vigilancia estricta. El feto tuvo crecimiento adecuado conforme a las semanas de gestación. En la decimonovena semana comenzó a aplanar su curva, con evolución hacia la restricción del crecimiento intrauterino. En la semana 32 se identificó aumento de la resistencia de la arteria umbilical, sin afectación en los otros vasos. De-

bido a la insuficiencia placentaria los controles ecográficos se incrementaron, el percentil mínimo documentado fue de 1% a las 29 semanas. **Figura 2**

A las 32 semanas de embarazo acudió a urgencias por actividad uterina irregular, sin otros síntomas. Se documentó la saturación de oxígeno limítrofe, con cánula nasal a 3 litros por minuto y cianosis peribucal. El examen ginecoobstétrico se reportó normal. El perfil biofísico mostró bienestar fetal, medidas antropométricas en ecografía con persistencia de la restricción del crecimiento intrauterino y percentil de crecimiento menor a 1, el Doppler de los vasos fetoplacentarios sin cambios; la actividad uterina se reportó irregular. Debido al riesgo de inicio de trabajo de parto pretérmino

Cuadro 2. Medicamentos indicados durante el embarazo

Medicamento	Dosis	Vía de administración	Primer trimestre			Segundo trimestre			Tercer trimestre	
			Mes 1	Mes 2	Mes 3	Mes 4	Mes 5	Mes 6	Mes 7	Mes 8
Oxígeno 12 h	2 lt.	Cánula nasal	X	X	X	X				
Oxígeno 24 h	2 lt.	Cánula nasal					X	X	X	X
Multivitamínicos	1 cáp. día	Oral	X	X	X	X	X	X	X	X
Ácido acetilsalicílico	100 mg/día	Oral			X	X	X	X	X	X
Enoxaparina	40 mg/día	Subcutánea						X	X	X
Betametasona	12 mg	Intramuscular								X
Betametasona (dosis de rescate)	12 mg	Intramuscular								X

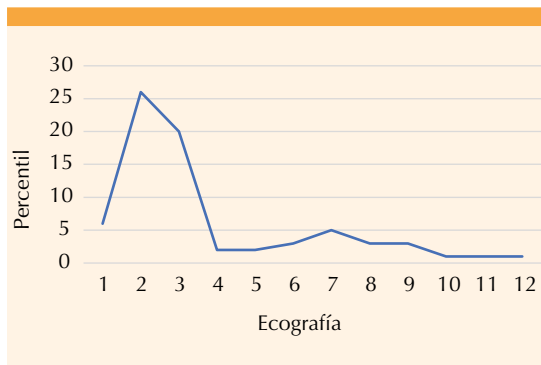


Figura 2. Curva de crecimiento fetal durante el embarazo.

se hospitalizó para mantenerla en estrecha vigilancia. Por el antecedente de cuatro cesáreas y cuatro legrados previos, se consideró alto riesgo de acretismo placentario. Por lo tanto, se solicitó Doppler de inserción placentaria que reportó baja probabilidad de acretismo por ausencia de signos de inserción placentaria anómala. La resonancia magnética de pelvis reportó placenta de inserción anterior, con signos de acretismo. En esa ocasión también fue valorada por el cardiólogo, quien no identificó la necesidad de corrección quirúrgica de la enfermedad de base. El ecocardiograma transtorácico evidenció FEVI conservada en 64% y estenosis subpulmonar moderada a severa; por eso estuvieron de acuerdo en que continuara el embarazo y que la vía de finalización fuera determinada por el obstetra.

Al sexto día de hospitalización tuvo aumento en frecuencia e intensidad de la actividad uterina, cambios cervicales, sangrado vaginal y amniorrea escasa. El perfil biofísico evidenció anhidramnios; por lo tanto, se decidió finalizar el embarazo por cesárea a las 32.5 semanas. Se obtuvo un recién nacido masculino, pretérmino, Apgar 7-8 y 9 con posterior dificultad respiratoria severa que requirió ingresarlo a cuidados intensivos y soporte ventilatorio con presión positiva continua e intubación orotraqueal.

Debido al diagnóstico de acretismo placentario se activó el protocolo multidisciplinario; durante el mismo procedimiento quirúrgico se efectuó la histerectomía, salpingooforectomía izquierda, salpingectomía derecha y ligadura de arterias hipogástricas. Se dejó empaquetada con compresas, que se retiraron a las 48 horas. El reporte de patología del útero describió: “hallazgos morfológicos compatibles con acretismo placentario, de tipo placenta acreta” (**Figura 3**), y el reporte de patología de la placenta describió: “placenta del tercer trimestre, de 620 gramos, alto para la edad gestacional ($p > 90$), cambios por maduración acelerada no homogénea y corangiosis, focos de infarto y hematoma retroplacentario de 15% marginal, área de cotiledones incompletos de 10%, cordón umbilical trivascular y membranas normales”.

Debido al alto riesgo de colapso cardiopulmonar y muerte súbita, se trasladó a la unidad de cuidados intensivos donde recibió transfusión de 2 unidades de glóbulos rojos y vigilancia cardiaca permanente durante dos semanas. En el posoperatorio continuó estable, con función

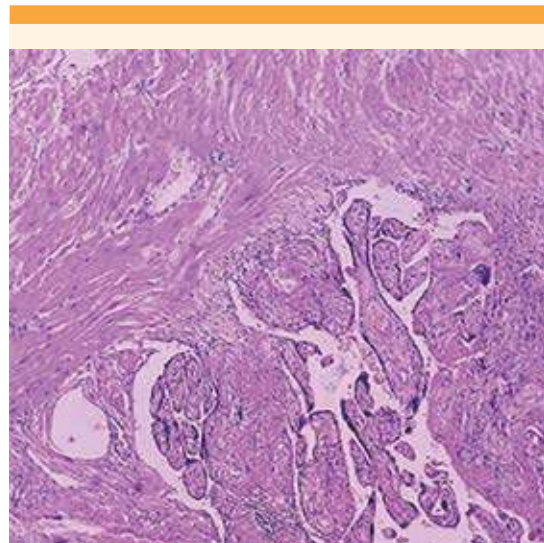


Figura 3. Histología de acretismo placentario.

cardiopulmonar y oxígeno complementario a bajo flujo durante las noches, por espacio de dos meses. Seis meses después del parto tuvo un episodio de descompensación de insuficiencia cardíaca, originado por el aumento en la disnea y edema en los miembros inferiores que requirió atención intrahospitalaria. El recién nacido ha tenido crecimiento y desarrollo adecuados, luego de permanecer durante dos meses en cuidados intensivos, debido a la prematuridad.

DISCUSIÓN

El tener un solo ventrículo es un reto cardiovascular porque debe asumir doble función: primero, ser receptor de sangre desoxigenada proveniente de toda la circulación sistémica y sangre oxigenada, desde las venas pulmonares. Segundo, debe vencer resistencias para eyectar flujo sanguíneo nuevamente hacia los pulmones y la circulación, para suplir los requerimientos de oxígeno de todo el cuerpo.⁵

La forma de aparición más común es el síndrome de corazón izquierdo hipoplásico, en el cual, el ventrículo único será de morfología derecha, diagnosticándose uno a tres casos por cada 10,000 nacidos vivos. La atresia tricuspídea es la segunda más común, ocurren de 3 a 7 casos por cada 100,000 nacidos vivos.^{1,4} De manera más excepcional existen otras formas de ventrículo único: ventrículo izquierdo de doble entrada, atresia pulmonar y otras formas acompañadas de modificaciones en la disposición de los grandes vasos.³ En cualquiera de las variantes de ventrículo único, la combinación de sangre oxigenada y desoxigenada, la sobrecarga volumétrica y los diferentes grados de obstrucción en los conductos de salida inherentes a la malformación, amenazan y deterioran el funcionamiento univentricular.²

No todas las variantes anatómicas con ventrículo único pueden mantener el equilibrio

en ambas circulaciones, por eso se requiere intervenirlas quirúrgicamente. Las diferentes técnicas buscan, sobre todo, reducir la carga del ventrículo único por medio de anastomosis vasculares.⁴ Sin embargo, independientemente de la corrección quirúrgica, el estado de embarazo pondrá en riesgo el funcionamiento de la bomba cardíaca.⁷

Los cambios fisiológicos cardiovasculares y hematológicos durante el embarazo son significativos: se incrementa el gasto cardíaco por la disminución de la resistencia vascular sistémica y el aumento de la frecuencia cardíaca, que permite mayor volumen de precarga.¹³ La frecuencia cardíaca se incrementa, incluso, 25% en relación con los valores previos al embarazo; por lo tanto, será mayor el volumen eyectado hacia la circulación sistémica, aproximadamente en 30%, con el fin de satisfacer las demandas placentarias, asegurar el adecuado retorno venoso y proteger a la madre ante posibles pérdidas durante el parto. Además, se incrementan los factores de la coagulación y los productos de degradación de fibrina, y disminuyen los anticoagulantes endógenos, que dan lugar al estado hipercoagulable.^{8,14}

En el aparato respiratorio se incrementa el consumo de oxígeno 50 mL más de lo normal, disminuye el volumen residual y el de reserva espiratoria.¹⁴ Esto explica el deterioro en la clase funcional, la disminución de la saturación de oxígeno y el aumento en los requerimientos de oxígeno durante el embarazo, como sucedió en la paciente del caso. Para un corazón univentricular, estas modificaciones pueden ser el detonante de una sobrecarga funcional y volumétrica incontrolable, que conduzca a un colapso cardiorrespiratorio. Varios autores identifican a la arritmia supraventricular y a la insuficiencia cardíaca como las principales complicaciones cardiovasculares de un ventrículo único durante el embarazo.^{9,12,15,16} En una



revisión sistemática, García y su grupo sugieren que la arritmia podría deberse a la disminución en el umbral de arritmias y al aumento de la actividad del receptor adrenérgico.^{8,17} Mientras que en el tercer trimestre y en el posparto la insuficiencia cardíaca podría ocurrir por los cambios en la volemia con las contracciones uterinas y la disminución en la tensión de las fibras miocárdicas.⁸ En concordancia, la paciente del caso no experimentó autotransfusión de volumen adicional a la sobrecarga fisiológica ya existente, por la histerectomía.

En este grupo de pacientes también se describen otras complicaciones: hemorragia posparto, eventos tromboembólicos, accidente cerebrovascular, edema pulmonar, hipertensión gestacional, acidosis por hipoxemia, endocarditis y bradicardia.^{6,8,13,15} A pesar de tratarse de un embarazo de alto riesgo por la predisposición a múltiples complicaciones, se han descrito casos similares que señalan baja mortalidad en embarazadas con patología univentricular, aproximadamente de 0.5%.⁹ Collins y colaboradores, en una cohorte de 282 embarazadas estadounidenses, con diferentes variaciones anatómicas de ventrículo único, no identificó ninguna muerte materna durante la permanencia en hospitalización.¹⁵ En un estudio conducido por Canobbio y su equipo, que incluyó 45 embarazadas con antecedente de cirugía de Fontan, tampoco se documentó muerte materna, lo que sugiere la importancia de la atención multidisciplinaria en un centro de alta complejidad.¹⁶

En estas pacientes, las limitaciones en el gasto cardíaco, por corazón univentricular, repercuten en el feto. Al haber menores reservas de volumen sanguíneo disponibles para el intercambio y la perfusión del lecho placentario, ocurrirá disfunción de la placenta y dificultad para satisfacer los requerimientos nutricionales del feto, necesarios para su crecimiento.¹⁸ La hipoxemia crónica desencadena disminución en la veloci-

dad de crecimiento e, incluso, reducción en los movimientos fetales para disminuir el consumo energético. El feto se adapta, cardiovascularmente, y redistribuye el flujo sanguíneo hacia los principales órganos blanco.¹⁹ En el caso aquí reportado el feto tuvo restricción temprana del crecimiento y cambios en la resistencia de la arteria umbilical que, casi siempre, evidencia cambios en sus velocidades una semana antes del deterioro agudo.¹⁹

Entre los riesgos de la concepción en madres con cardiopatía univentricular debe tenerse en cuenta la posibilidad de recién nacidos prematuros en virtud de que el riesgo aumenta tres veces más al ser fetos con restricción del crecimiento.¹³ El parto actual y los tres anteriores de la paciente sucedieron antes de las 33 semanas. Como se evidenció en el historial obstétrico de la paciente, los abortos espontáneos también son frecuentes en embarazadas con enfermedades cardíacas, por los cambios fisiológicos.^{8,12,13} Otros riesgos fetales son las malformaciones cardíacas hereditarias, Buckland y su grupo indican que hay un riesgo en el feto cuando la cardiopatía es materna o paterna, de 6.7% y de 2.1%, respectivamente.⁵ Sin embargo, hasta el momento no se ha registrado ninguna malformación en los nacidos vivos de la paciente de este reporte.

Durante el embarazo es pertinente planear con anticipación la vía de finalización del embarazo y tipo de anestesia a aplicar.²⁰ Es bien sabido que la función cardiovascular puede verse afectada durante el trabajo de parto por las contracciones, el dolor y la posición de la madre;¹⁷ por lo tanto, es necesario asegurar la analgesia, hidratación permanente y mantener una posición semisentada y lateral izquierda para mitigar la compresión aorto-cava por el efecto compresivo ejercido por el útero. En cuanto a la vía del nacimiento, por menor riesgo de infección, eventos tromboembólicos y menores pérdidas sanguíneas, se prefiere

el parto para las pacientes con buena función cardiovascular, considerando los cambios en el volumen sanguíneo y el aumento en la presión intratorácica.^{15,17} Vanegas y colaboradores determinan como indicaciones para cesárea: razones obstétricas, anticoagulación terapéutica con warfarina al inicio del parto, hipertensión pulmonar, lesiones aórticas inestables con riesgo de disección y lesiones obstructivas severas.²⁰ Reportes de casos previos certifican partos satisfactorios y cesárea con anestesia regional y general.^{5, 15}

Es recomendable que todos los obstetras que atienden pacientes con ventrículo único otorguen y aseguren una planificación familiar óptima. Ante el deseo de embarazo es imprescindible contar con asesoramiento previo a la concepción, evaluar las condiciones que podrían ser desventajosas para el curso de un embarazo, valorar exhaustivamente la función ventricular y explicar con detalle los posibles desenlaces maternos y fetales.¹⁷ La hipoxemia, hipertensión pulmonar, clasificación NYHA III-IV, disfunción miocárdica, FEVI menor de 30%, antecedente de tabaquismo y eventos cardiacos previos se asocian con peores pronósticos y mayor posibilidad de desencadenar complicaciones; por esto deben tenerse en cuenta a la hora de tomar decisiones.^{6,7,9}

A pesar de mantener adecuado equilibrio cardiopulmonar previo al embarazo, toda concepción en el escenario de un ventrículo único debe considerarse de alto riesgo y, en efecto, ser supervisada por un equipo multidisciplinario.⁹ Este reporte de caso permite exponer la experiencia en la atención integral de una embarazada con una cardiopatía compleja. Desde luego que antes de extrapolar o inferir los desenlaces de este artículo a una población con estas mismas características será necesario evaluarlo por las características metodológicas del reporte.

CONCLUSIÓN

Los posibles desenlaces adversos, maternos y fetales, en el escenario de una enfermedad cardíaca congénita compleja pueden atenuarse con la detección temprana de los factores de mal pronóstico, adecuada consejería previa a la concepción, previsión de los cambios fisiológicos del embarazo, conocimiento de la función y evolución de la enfermedad de la paciente y aseguramiento de la atención médica precisa e integral.

REFERENCIAS

1. O'Leary PW. Prevalence, clinical presentation and natural history of patients with single ventricle. *Progress in Pediatric Cardiology* 2002; 16 (1): 31-8. [https://doi.org/10.1016/S1058-9813\(02\)00042-5](https://doi.org/10.1016/S1058-9813(02)00042-5).
2. Hauck A, Porta N, Lestrud S, Berger S. The Pulmonary Circulation in the Single Ventricle Patient. *Children (Basel)* 2017; 4 (8): 71. <https://doi.org/10.3390/children4080071>.
3. Poterucha JT, Anavekar NS, Egbe AC, Julsrud PR, Connolly HM, Ammash NM, et al. Survival and outcomes of patients with unoperated single ventricle. *Heart* 2016; 102 (3): 216-22. <http://dx.doi.org/10.1136/heartjnl-2015-308440>.
4. Khairy P, Poirier N, Mercier LA. Univentricular Heart. *Circulation* 2007; 115 (6): 800-12. <https://doi.org/10.1161/circulationaha.105.592378>.
5. Buckland R, Pickett JA. Pregnancy and the univentricular heart: case report and literature review. *Int J Obstet Anesth* 2000; 9 (1): 55-63. <https://doi.org/10.1054/ijoa.1999.0341>.
6. Wang K, Luo H, Xin Y, Yu H. Successful pregnancy and delivery in patients with uncorrected single ventricle: Three new cases and literature review. *Int J Cardiol* 2015; 184: 135-9. <https://doi.org/10.1016/j.ijcard.2015.01.052>.
7. Pillutla P, Nguyen T, Markovic D, Canobbio M, Koos BJ, Aboulhosn JA. Cardiovascular and Neonatal Outcomes in Pregnant Women With High-Risk Congenital Heart Disease. *Am J Cardiol* 2016; 117 (10): 1672-7. doi. 10.1016/j.amjcard.2016.02.045.
8. Garcia Ropero A, Baskar S, Roos Hesselink JW, Girnius A, Zentner D, Swan L, et al. Pregnancy in Women With a Fontan Circulation: A Systematic Review of the Literature. *Circ Cardiovasc Qual Outcomes* 2018; 11 (5): e004575. doi. 10.1161/circoutcomes.117.004575.
9. Múnera-Echeverri AG. Enfermedad cardíaca y embarazo. *Revista Colombiana de Cardiología* 2018; 25: 49-58. <https://doi.org/10.1016/j.rccar.2017.11.028>.



10. Regitz-Zagrosek V, Roos-Hesselink JW, Bauersachs J, Blomström-Lundqvist C, Cífková R, De Bonis M, et al. 2018 ESC Guidelines for the management of cardiovascular diseases during pregnancy: The Task Force for the Management of Cardiovascular Diseases during Pregnancy of the European Society of Cardiology (ESC). *European Heart Journal* 2018; 39 (34): 3165-41. doi. 10.1093/eurheartj/ehy340.
11. Martínez Linares JM, Del Moral Chica MaL, Lujano Arenas A, Rabasco Cruz B. Actualización sobre embarazo y enfermedad cardiovascular. *Enferm Cardiol* 2015; 22 (66): 54-9. https://www.enfermeriaencardiologia.com/wp-content/uploads/66_07.pdf.
12. Avila WS, Ribeiro VM, Rossi EG, Binotto MA, Bortolotto MR, Testa C, et al. Pregnancy in Women with Complex Congenital Heart Disease. A Constant Challenge. *Arquivos Brasileiros de Cardiologia* 2019; 113: 1062-9. <https://doi.org/10.5935/abc.20190197>.
13. Keepanasseril A, Raj A, Pillai AA, Baghel J, Plakkal N, Satheesh S. Pregnancy outcome in women with an uncorrected single ventricle: A single-centre experience from South India. *Obstetric Medicine* 2019; 0 (0): 1-5. <https://doi.org/10.1177/1753495X19845822>.
14. Bhatia P, Chhabra S. Physiological and anatomical changes of pregnancy: Implications for anaesthesia. *Indian Journal of Anaesthesia* 2018; 62 (9): 651-7. doi. 10.4103/ija.IJA_458_18.
15. Collins RT, 2nd, Chang D, Sandlin A, Goudie A, Robbins JM. National In-Hospital Outcomes of Pregnancy in Women With Single Ventricle Congenital Heart Disease. *Am J Cardiol* 2017; 119 (7): 1106-10. doi. 10.1016/j.amjcard.2016.12.015.
16. Canobbio MM, Cetta F, Silversides C, Warnes C, Aboulhosn J, Colman J. Pregnancy after Fontan operation: early and late outcomes. *J Amer Col Cardiology* 2013; 61 (10): E427. doi. 10.1016/S0735-1097(13)60427-1.
17. Jooste EH, Haft WA, Ames WA, Sherman FS, Vallejo MC. Anesthetic care of parturients with single ventricle physiology. *J Clin Anesth* 2013; 25 (5): 417-23. doi. 10.1016/j.jclinane.2012.08.003.
18. Zhang S, Barker P, Botting KJ, Roberts CT, McMillan CM, McMillan IC, et al. Early restriction of placental growth results in placental structural and gene expression changes in late gestation independent of fetal hypoxemia. *Physiological Reports* 2016; 4 (23): e13049. doi. 10.14814/phy2.13049.
19. Figueras F, Gratacos E. Update on the diagnosis and classification of fetal growth restriction and proposal of a stage-based management protocol. *Fetal Diagn Ther* 2014; 36 (2): 86-98. doi.10.1159/000357592
20. Vanegas E, Urrea JK. El embarazo en la mujer con enfermedad cardiaca congénita: enfoque para el cardiólogo. *Revista Colombiana de Cardiología*. 2009; 16: 170-7. <http://www.scielo.org.co/pdf/rcca/v16n4/v16n4a5.pdf>.

CITACIÓN ACTUAL

De acuerdo con las principales bases de datos y repositorios internacionales, la nueva forma de citación para publicaciones periódicas, digitales (revistas en línea), libros o cualquier tipo de referencia que incluya número doi (por sus siglas en inglés: Digital Object Identifier) será de la siguiente forma:

REFERENCIAS

1. Yang M, Gou, ZW, Deng CJ, Liang X, et al.* A comparative study of three different forecasting methods for trial of labor after cesarean section. *J Obstet Gynaecol Res*. 2017;25(11):239-42. https://doi.org/10.1016/j.gyobfe.2015.04..015**
- * Cuando la referencia contiene hasta tres autores, éstos se colocarán de forma completa. En caso de 5 autores o más, solo se colocan cuatro, seguidos de la palabra en latín “et al”.
- ** El registro Doi deberá colocarse con el link completo (como se indica en el ejemplo), sin punto final, salvo que así lo señale su cita original.