



Derrame pleural unilateral como única manifestación del síndrome de hiperestimulación ovárica en el contexto de un tratamiento de fecundación in vitro

Unilateral pleural effusion like sole manifestation of the ovarian hyperstimulation syndrome in the context of a treatment of in vitro fertilization

Isabel Castillo, Juan Carlos García-Lozano, Julia Guisado-Fernández, Cristina Rosales, Inés Ruiz-Fernández, Guillermo Antiñolo-Gil

Resumen

ANTECEDENTES: El síndrome de hiperestimulación ovárica es una complicación de los tratamientos de fertilidad, sobre todo de la fecundación in vitro, que se caracteriza por el aumento de la permeabilidad vascular que provoca la acumulación de líquido extravascular, en particular en el abdomen. El derrame pleural es una forma de manifestación infrecuente, que suele asociarse con ascitis y casos severos de síndrome de hiperestimulación ovárica. Solo existen casos documentados en los que el derrame pleural unilateral es aislado e imprevisible.

CASO CLÍNICO: Paciente de 41 años a quien se indicó un ciclo de fertilización in vitro. Acudió al servicio de Urgencias debido a dolor costal derecho y disnea, asociados con tos y saturación de oxígeno del 94%. A la auscultación se advirtió: ausencia de murmullo vesicular en el hemitórax derecho. La ecografía transtorácica objetivó un derrame pleural derecho que ameritó la evacuación de 1300 cc. La ecografía abdominal mostró escaso líquido libre y los ovarios de aspecto hiperestimulado. El laboratorio reportó: leucocitosis de $19.41 \times 10^3/\mu\text{L}$, hematocrito del 38% y funciones hepática y renal normales. Se trató con albúmina intravenosa y equilibrio hídrico estricto. Fue necesario practicar dos toracocentesis evacuadoras más para el control de los síntomas. En la actualidad cursa el tercer trimestre de un embarazo gemelar.

CONCLUSIÓN: Ante el incremento de los tratamientos de fertilidad es importante la sospecha de este cuadro en pacientes que consulten por síntomas respiratorios, incluso en ausencia de síntomas abdominales para su atención en unidades especializadas.

PALABRAS CLAVE: Síndrome de hiperestimulación ovárica; fertilización in vitro; permeabilidad vascular; derrame pleural; acumulación extravascular de líquido; ascitis.

Abstract

BACKGROUND: Ovarian hyperstimulation syndrome is a complication of fertility treatments such as in vitro fertilization, characterized by increased vascular permeability causing an accumulation of fluid in the extravascular space, mainly in the abdomen. Pleural effusion is a rare presentation form, usually associated with ascites and severe cases of SHO; there are very few documented cases in the literature in which unilateral pleural effusion occurs in isolation, and its presentation is frequently unpredictable.

CLINICAL CASE: 41-year-old patient who underwent an IVF cycle and consulted the emergency room for right pleuritic pain and dyspnea, associated with cough, present-

Departamento de Genética, Reproducción y Medicina Materno fetal, Hospital Universitario Virgen del Rocío, España.

Recibido: julio 2020

Aceptado: septiembre 2020

Correspondencia

Isabel Castillo
isabella.cc1025@gmail.com

Este artículo debe citarse como:

Castillo I, García-Lozano JC, Guisado-Fernández J, Rosales C, Ruiz-Fernández I, Antiñolo-Gil G. Derrame pleural unilateral como única manifestación del síndrome de hiperestimulación ovárica en el contexto de un tratamiento de fecundación in vitro. Ginecol Obstet Mex. 2021; 89 (4): 343-349.
<https://doi.org/10.24245/gom.v89i4.4585>

ing an oxygen saturation of 94%. Auscultation showed absence of vesicular murmur in the right hemithorax. A transthoracic ultrasound was performed in the emergency department, showing a right pleural effusion, evacuating 1300cc. Abdominal ultrasound showed little free fluid and ovaries with a hyperstimulated appearance. Laboratory tests showed a leukocytosis of $19.41 \times 10^3 / \mu\text{L}$, a hematocrit of 38%, and normal liver and kidney functions. She was treated with intravenous albumin and strict fluid balance. She required two more evacuating thoracenteses to control symptoms. She is currently in the third trimester of a twin gestation.

CONCLUSION: Given the increased use of fertility treatments, it is important to suspect this condition in patients with a history, who consult for respiratory symptoms even in the absence of abdominal symptoms for proper management by specialized units.

KEYWORDS: Ovarian hyperstimulation syndrome; In vitro fertilization; Vascular permeability; Abdomen pleural effusion; Ascites.

ANTECEDENTES

El síndrome de hiperestimulación ovárica es una complicación de la estimulación ovárica, con incidencia entre 0.5 y 5%.^{1,2} Se caracteriza por el aumento de la permeabilidad vascular secundario a la producción de sustancias vasoactivas por parte de los ovarios que ocasiona una extravasación del fluido al espacio extravascular, hemoconcentración, fenómenos trombóticos, desequilibrios electrolíticos e, incluso, insuficiencia renal y hepática.^{1,3} Son factores de riesgo: la edad joven, IMC bajo, síndrome de ovario poliquístico, reserva ovárica elevada con hormona antimülleriana elevada y un recuento alto de folículos antrales y concentración de estradiol sérico elevada (más de 2500 pg/mL) o aumento rápido de estas concentraciones.⁴ Otros factores predictivos pueden ser: antecedente de la misma complicación, extracción de múltiples ovocitos, indicación de dosis elevadas de rFSH y hCG y la consecución de una gestación en el ciclo.^{5,6}

El derrame pleural sucede en 10% de los casos de síndrome de hiperestimulación ovárica severa, que tienen una incidencia menor al 1%³

y suelen asociarse con ascitis. Que el derrame pleural suceda de manera aislada es una forma de manifestación clínica rara, imprevisible y con mecanismos fisiopatológicos desconocidos.^{2,7}

CASO CLÍNICO

Paciente de 41 años, sin antecedentes médicos dignos de anotarse; acudió en el 2018 (con 39 años) a la unidad de reproducción humana del área hospitalaria Virgen del Rocío, Sevilla, España, luego de 5 años de esterilidad primaria.

Durante el estudio se diagnosticó, como causa probable de la esterilidad: oligoteratozoospermia. El examen físico de la paciente se reportó normal, con talla de 155 cm y peso de 54 kg, con IMC de 22.48 kg/m². El reporte de la hormona antimülleriana fue de 2.78 ng/mL y el recuento de folículos antrales de 9.

En el primer ciclo de fecundación in vitro se aplicó un protocolo con antagonistas para la estimulación ovárica; se le indicaron 150 UI de alfa-folitropina recombinante (FSH; Gonalf®) y 150 UI diarias de gonadotropina menopáusica



(hMG; Menopur®) durante 10 días, seguido de la administración de 0.3 mg de agonista de hormona liberadora de gonadotropinas (GnRH) (Decapeptyl®) para la inducción de la ovulación, 34-36 horas antes de la extracción ovocitaria. El día de la administración de la GnRH se habían desarrollado 18 folículos mayores de 16 mm. La aspiración de ovocitos se guio mediante ecografía transvaginal sin contratiempos, sin observarse líquido libre intraabdominal; se recuperaron 16 ovocitos, 11 de ellos maduros, fecundando 2 de ellos, ambos de tipo C según la clasificación de ASEBIR.⁸ Se vitrificaron en día +3 en virtud de que se había administrado Decapeptyl para la maduración ovocitaria ante la sospecha de riesgo de síndrome de hiperestimulación ovárica; se transfirieron *a posteriori*, pero no se logró el embarazo.

Un año después se le efectuó un segundo ciclo de fertilización in vitro y se actualizó el estudio con reporte de hormona antimülleriana de 1.7 ng/mL y recuento de folículos antrales de 8. En esa oportunidad se aplicó un protocolo largo, con agonistas de hormona liberadora de gonadotropinas (GnRH) (Procrin® 0.1 mL) para desensibilización de la hipófisis, seguido de 150 UI de gonadotropina menopáusica (hMG; Menopur®) y 150 UI diarias de alfa-foliotropina recombinante (FSH; Gonal-f®) durante 11 días. Para la inducción de la ovulación se indicaron 250 mcg de gonadotropina coriónica humana (hCG; Ovitrelle®) 34 a 36 horas antes de la aspiración de ovocitos. El ciclo transcurrió sin contratiempos, con correcto desarrollo folicular. Las concentraciones de estradiol sérico el día de la administración de la hCG fueron de 2152 pg/mL; se desarrollaron 8 folículos mayores de 16 mm. Durante la punción no se objetivaron signos de mal pronóstico y transcurrió de manera satisfactoria. Se recuperaron 8 ovocitos, de los que 7 estaban maduros, fecundaron 2 de ellos, que se llevaron a día +3 (tipo A y C según la clasificación de ASEBIR⁸) y ambos se transfirieron

en fresco. La fase lútea se complementó con 200 mcg de progesterona natural micronizada, por vía intravaginal cada 8 horas comenzando la misma noche de la punción. El resultado de la beta HCG 12 días después de la transferencia fue de 366 UI/L.

Catorce días después de la transferencia, la paciente acudió a Urgencias debido a dolor costal derecho y disnea, asociado con tos no productiva. Durante el examen físico se advirtió una disminución de ruidos ventilatorios en el hemitórax derecho. La tensión arterial fue de 146-69 mmHg, el pulso 108 lpm, la temperatura de 36.8 °C, la frecuencia respiratoria de 30 rpm y la saturación de oxígeno del 94%. La ecografía torácica tomada en Urgencias objetivó un derrame pleural derecho, con atelectasia del pulmón subyacente del que se evacuaron, de manera ecoguiada, 1300 cc de líquido seroso, que se remitieron para estudio con reporte de trasudado (**Figura 1**). La ecografía abdominal mostró escaso líquido libre y a los ovarios de

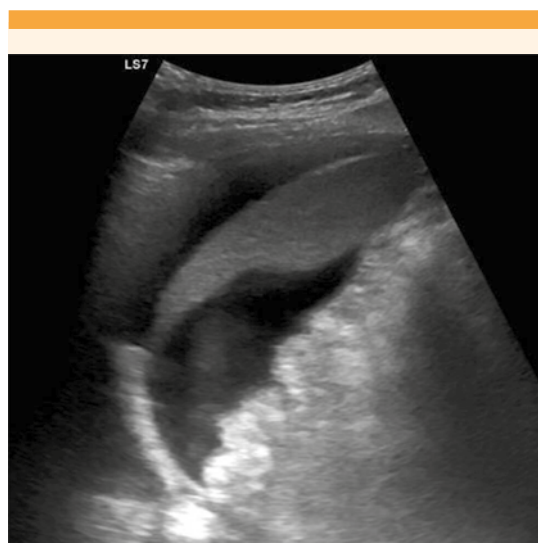


Figura 1. Derrame pleural derecho y atelectasia pulmonar.

aspecto hiperestimulado, de 9 cm de diámetro máximo (**Figura 2**). El pH de la sangre venosa fue de 7.41, pCO₂ 41.9 mmHg, pO₂ 31.1 mmHg. La concentración de hemoglobina fue de 12.4 g/dL, leucocitosis de 19.41 x 10³/μL, hematocrito del 38%, recuento de plaquetas 395,000/mm³, creatinina 0.89 mg/dL, sodio 139 mEq/L y potasio 3,9 mEq/L.

La paciente ingresó a la unidad de Neumología y posteriormente quedó a cargo de Obstetricia, por sospecha de síndrome de hiperestimulación ovárica tardío severo, que requirió atención intrahospitalaria. Permaneció hospitalizada 10 días y se la trató con suero, albúmina intravenosa, furosemida por igual vía y heparina de bajo peso molecular a dosis profilácticas, con estricto control del equilibrio hídrico. Además, requirió dos toracocentesis evacuadoras más en las que se le extrajeron 1200 cc y 900 cc de trasudado. La mejoría clínica fue paulatina, sin evidencia de ascitis o edemas. En los controles ecográficos fue evidente la ausencia de líquido libre intraabdominal. La paciente fue dada de alta del hospital con síntomas leves, enseguida

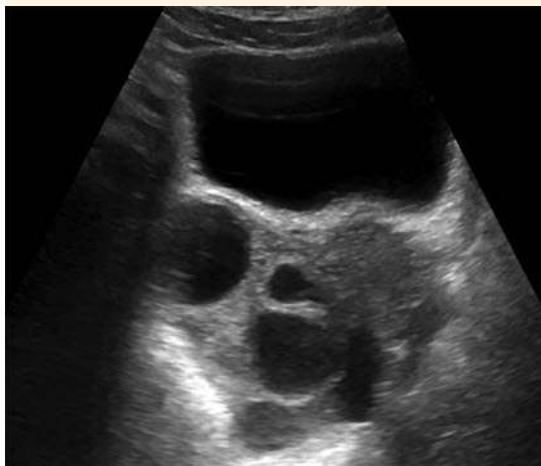

Figura 2. Ovarios de aspecto hiperestimulado. Ausencia de líquido libre en la pelvis.

de dos ecografías transtorácicas en las que se observó escaso derrame pleural; no requirió más drenajes. En la ecografía obstétrica previa al alta se visualizaron dos sacos gestacionales con dos embriones con actividad cardíaca.

DISCUSIÓN

El síndrome de hiperestimulación ovárica es una complicación iatrogénica de la estimulación ovárica que sobreviene durante los tratamientos de fertilización in vitro ocasionada por una respuesta suprafisiológica del ovario frente a la acción de la hormona hCG exógena o endógena (formas tardías), aunque también existen casos descritos sin hCG (debido al aumento de LH endógena).^{9,10}

La forma temprana aparece entre 3 a 7 días después de la administración de hCG y casi siempre tiende a la desaparición espontánea con el descenso de la concentración de hCG cuando el embarazo no se logra. La forma tardía aparece entre los 12 a 17 días y se relaciona con aumento de las concentraciones de hCG endógena, en el contexto de una gestación tras el ciclo de reproducción.^{1,11}

Si bien el síndrome de hiperestimulación ovárica se relaciona con determinados factores de riesgo: juventud, IMC bajo, reserva ovárica elevada o indicación de dosis elevadas de gonadotropinas y hCG, o el desarrollo de más de 20 folículos durante el ciclo. En la paciente del caso no existían factores de riesgo conocidos. La hormona antimülleriana era el único marcador que podría haber despertado la sospecha del surgimiento del síndrome de hiperestimulación ovárica en el primer ciclo, por lo que se optó por un protocolo con antagonistas con maduración final con bolo de GnRH; no fue así en el momento del segundo ciclo. En un estudio de Lee y colaboradores se reportó que un valor de hormona antimülleriana mayor de 3.36 ng/mL



tendría una sensibilidad del 90.5% y una especificidad del 81.3% para predecir síndrome de hiperestimulación ovárica.^{12,13}

Tampoco las concentraciones de estradiol sérico ni la cantidad de ovocitos obtenidos en el segundo ciclo hicieron sospechar la posible aparición de síndrome de hiperestimulación ovárica, por lo que no se consideró necesaria la interrupción del ciclo y se efectuó la transferencia en fresco.

La importancia de conocer los factores de riesgo radica en la posibilidad de identificar a las pacientes hiperrespondedoras con la finalidad de adoptar medidas preventivas que minimicen el riesgo de aparición del síndrome de hiperestimulación ovárica; por ejemplo, la aplicación de protocolos con antagonistas de la GnRH que en la última década han demostrado inducir menos el síndrome de hiperestimulación ovárica.¹ Estos protocolos con antagonistas permiten, además, evitar la indicación de hCG para inducir la ovulación.^{14,15} Otras medidas de prevención son: la cancelación del ciclo o la transferencia de embriones congelados en diferido.

El cuadro clínico del síndrome de hiperestimulación ovárica se relaciona con el aumento del volumen extravascular y se caracteriza por la coexistencia de ascitis, dolor abdominal, hinchazón y náuseas. El derrame pleural ocurre en casos severos, casi siempre asociado con ascitis. El paso de líquido libre abdominal al hemitórax derecho, a través del conducto torácico o defectos diafragmáticos, es más frecuente en el lado derecho.² La manifestación clínica del síndrome de hiperestimulación ovárica, como derrame pleural aislado, es muy rara. En la revisión de Irani y su grupo se encontraron 30 casos descritos con derrame pleural como síntoma predominante.² En la paciente del caso el síntoma predominante fue la disnea, que fue lo que la obligó a acudir al servicio de urgencias. Mümüşoğlu y colaboradores reportaron dos

casos de cuadros clínicos similares. En la bibliografía descrita hasta el momento están reportadas 41 pacientes con derrame pleural aislado como manifestación del síndrome de hiperestimulación ovárica; la edad media de esas pacientes fue de 30 años y el IMC de 24.¹⁶ En una revisión bibliográfica efectuada por otros autores^{2,16} solo se encontró la descripción de 3 pacientes mayores de 40 años con este cuadro.^{17,18,19}

El mecanismo por el que sobreviene el derrame pleural en estos casos sigue sin conocerse. Algunas teorías proponen que la extravasación de fluido produce acumulación de líquido en el espacio intraabdominal debido al incremento de la permeabilidad vascular; este líquido se extiende hacia el espacio pleural a través del conducto torácico, como ocurre en casos de cirrosis, o a través de defectos pleurales que, o bien ya existían^{2,19-22} o que podrían producirse por la acumulación de líquido, lo que deriva en incremento de la presión intraabdominal y aparición de defectos en el diafragma tendinoso, ascendiendo el líquido hacia el tórax debido a la presión negativa.⁷

La incidencia de estas formas atípicas del síndrome de hiperestimulación ovárica podría incrementarse en los próximos años debido a que la aplicación de protocolos con antagonistas ha disminuido la incidencia del síndrome de hiperestimulación ovárica severo.¹² Por esto, en este contexto cada vez cobrará más importancia incluir al síndrome de hiperestimulación ovárica en el diagnóstico diferencial de estos cuadros más inespecíficos.

La atención intrahospitalaria de estos casos es la que aquí se describió para la paciente; cuando haya síntomas derivados del derrame pleural, como la disnea, es importante descartar fenómenos tromboembólicos e implementar el tratamiento activo mediante paracentesis evacuadoras.²

CONCLUSIONES

Este caso de derrame pleural es atípico por su forma de presentación clínica y por la ausencia de factores de riesgo. Ante el constante incremento de la cantidad de ciclos de fertilización in vitro es importante tener en mente la posibilidad de este cuadro. Debe sospecharse, incluso, en pacientes sin factores de riesgo conocidos, con el antecedente de algún procedimiento de fertilización in vitro que consulten por síntomas respiratorios, incluso en ausencia de síntomas abdominales, con el propósito de adoptar todas las medidas preventivas al alcance. La especificidad de la atención médica de esta manifestación clínica hace que la sospecha desde los servicios generales de urgencias sea decisiva.

REFERENCIAS

- Blumenfeld Z. The Ovarian Hyperstimulation Syndrome [Internet]. 1st ed. Vol. 107, Vitamins and Hormones. Elsevier Inc.; 2018;423-51. <http://dx.doi.org/10.1016/bs.vh.2018.01.018>.
- Irani M, Robles A, Gunnala V, Chung P, Rosenwaks Z. Unilateral pleural effusion as the sole clinical presentation of severe ovarian hyperstimulation syndrome: a systematic review. *Gynecol Endocrinol* 2018; 34 (2): 92-9. <https://doi.org/10.1080/09513590.2017.1390738>.
- Friedler S, Rachstein A, Bukovsky I, Ron-El R, Raziel A. Unilateral hydrothorax as a sole and recurrent manifestation of ovarian hyperstimulation syndrome following in-vitro fertilization. *Hum Reprod*. 1998; 13 (4): 859-61. doi. 10.1093/humrep/13.4.859.
- de Diego P, Suárez L, Guasch E. Síndrome de hiperestimulación ovárica. *Rev Esp Anestesiol Reanim*. 1995; 42 (1): 37.
- Shields R, Vollenhoven B, Ahuja K, Talmor A. Ovarian hyperstimulation syndrome: A case control study investigating risk factors. *Aust New Zeal J Obstet Gynaecol* 2016; 56 (6): 624-7. <http://doi.wiley.com/10.1111/ajo.12515>
- Elchalal U, Schenker JG. The pathophysiology of ovarian hyperstimulation syndrome - Views and ideas. *Hum Reprod*. 1997; 12 (6): 1129-37. doi. 10.1093/humrep/12.6.1129.
- Rinaldi ML, Spirtos NJ. Chest tube drainage of pleural effusion correcting abdominal ascites in a patient with severe ovarian hyperstimulation syndrome: A case report. *Fertil Steril* 1995; 63 (5): 1114-17. [http://dx.doi.org/10.1016/S0015-0282\(16\)57558-X](http://dx.doi.org/10.1016/S0015-0282(16)57558-X).
- Cortés JL, Ligeró G, Sánchez L, Nieto A, Bueno C, Montes R, et al. Aplicabilidad en preembriones crioconservados donados para investigación con células madre. *Asebir* 2008; 14 (1): 6-13. <https://revista.asebir.com/riterios-de-valoracion-morfologicos-de-oocitos-preembriones-tempranos-y-blastocistos-humanos-propuestos-por-asebir/>.
- Sopa N, Larsen EC, Andersen AN. A case with severe endometriosis, ovarian hyperstimulation syndrome, and isolated unilateral pleural effusion after IVF. *Case Rep Obstet Gynecol*. 2017; 2017: 1-4. doi. 10.1155/2017/8243204
- van der Linden M, Buckingham K, Farquhar C, Kremer JAM, Metwally M. Luteal phase support for assisted reproduction cycles. *Cochrane Database Syst Rev*. 2015; 2015(7). <https://doi.org/10.1002/14651858.CD009154.pub3>
- Mathur RS, Akande AV, Keay SD, Hunt LP, Jenkins JM. Distinction between early and late ovarian hyperstimulation syndrome. *Fertil Steril* 2000; 73 (5): 901-7. <https://linkinghub.elsevier.com/retrieve/pii/S0015028200004921>
- Lee TH, Liu CH, Huang CC, Wu YL, Shih YT, Ho NN, et al. Serum anti-müllerian hormone and estradiol levels as predictors of ovarian hyperstimulation syndrome in assisted reproduction technology cycles. *Obstet Gynecol Surv*. 2008; 63 (6): 378-9. doi. 10.1097/01.ogx.0000314815.40384.a4
- Al-Inany HG, Abou-Setta AM, Aboulghar M. Gonadotrophin-releasing hormone antagonists for assisted reproductive technology (Review). Summary of Findings for the Main Comparison. *Cochrane Database Syst Rev*. 2016; (CD001750.). <https://doi.org/10.1002/14651858.CD001750.pub4>.
- Nastri CO, Ferriani RA, Rocha IA, Martins WP. Ovarian hyperstimulation syndrome: Pathophysiology and prevention. *J Assist Reprod Genet*. 2010; 27 (2-3): 121-8. doi. 10.1007/s10815-010-9387-6.
- Mümüşoğlu S, Tanaçan A, Turan V, Bozdağ G. Ovarian hyperstimulation syndrome presenting with isolated unilateral right-side hydrothorax: A report of two cases and systematic review of the literature. *Turk Jinekoloji ve Obstet Dern Derg*. 2020; 17 (1): 65-72. doi. 10.4274/tjod.galenos.2019.89656
- Mullin CM, Fino ME, Reh A, Grifo JA, Licciardi F. Symptomatic Isolated Pleural Effusion as an Atypical Presentation of Ovarian Hyperstimulation Syndrome. *Case Rep Obstet Gynecol*. 2011; 2011: 1-4. doi.10.1155/2011/967849.
- Levin MF, Kaplan BR, Hutton LC. Thoracic manifestations of ovarian hyperstimulation syndrome. *Can Assoc Radiol J = J l'Association Can des Radiol*. 1995; 46 (1): 23-6.
- Khairy M, El-Toukhy T, Emovon E, Khalaf Y. Hydrothorax as the sole manifestation of ovarian hyperstimulation syndrome: Unusual case and literature review. *Reprod Biomed Online* 2007; 14 (6): 715-7. [http://dx.doi.org/10.1016/S1472-6483\(10\)60673-6](http://dx.doi.org/10.1016/S1472-6483(10)60673-6).
- Vrtačnik-Bokal E, Meden-Vrtovec H, Osredkar J, Verdenik I. Follicular fluid renin concentration in patients with polycystic ovaries treated with gonadotrophins in an in vitro fertilisation programme. *Clin Chem Lab Med*. 2003; 41 (5): 663-7. doi. 10.1515/CCLM.2003.100.



20. Delbaere A, Bergmann PJM, Gervy-Decoster C, Camus M, De Maertelaer V, Englert Y. Prorenin and active renin concentrations in plasma and ascites during severe ovarian hyperstimulation syndrome. *Hum Reprod.* 1997; 12 (2): 236-40. doi. 10.1093/humrep/12.2.236.
21. Johnston R, Loo R V. Hepatic hydrothorax; studies to determine the source of the fluid and report of thirteen cases. *Ann Intern Med.* 1964; 61 (38): 385-401. <https://doi.org/10.7326/0003-4819-61-3-385>.
22. Huang PM, Chang YL, Yang CY, Lee YC. The morphology of diaphragmatic defects in hepatic hydrothorax: Thoracoscopic finding. *J Thorac Cardiovasc Surg.* 2005; 130 (1): 141-5. doi. 10.1016/j.jtcvs.2004.08.051.

CITACIÓN ACTUAL

De acuerdo con las principales bases de datos y repositorios internacionales, la nueva forma de citación para publicaciones periódicas, digitales (revistas en línea), libros o cualquier tipo de referencia que incluya número doi (por sus siglas en inglés: Digital Object Identifier) será de la siguiente forma:

REFERENCIAS

1. Yang M, Gou, ZW, Deng CJ, Liang X, et al.* A comparative study of three different forecasting methods for trial of labor after cesarean section. *J Obstet Gynaecol Res.* 2017;25(11):239-42. <https://doi.org/10.1016/j.gyobfe.2015.04..015>**
- * Cuando la referencia contiene hasta tres autores, éstos se colocarán de forma completa. En caso de 5 autores o más, solo se colocan cuatro, seguidos de la palabra en latín “et al”.
- ** El registro Doi deberá colocarse con el link completo (como se indica en el ejemplo), sin punto final, salvo que así lo señale su cita original.