



<https://doi.org/10.24245/gom.v90i10.7966>

Dermatosis en la región mamaria: estudio retrospectivo de 171 pacientes atendidas en el Hospital General Dr. Manuel Gea González

Skin diseases of the breast: A retrospective study of 171 patients at “Dr. Manuel Gea González” General Hospital.

Estefanía Vargas-Chandomid,¹ Valeria Alvarez-Rivero,² Diana Carolina Palacios-Narvaez,³ Sonia Toussaint-Caire,⁴ Maria Elisa Vega-Memije⁵

Resumen

OBJETIVO: Describir las dermatosis de la región mamaria que para su diagnóstico durante la consulta dermatológica ameritaron estudio histopatológico.

MATERIALES Y MÉTODOS: Estudio retrospectivo llevado a cabo con base en los expedientes electrónicos de pacientes atendidas en el servicio de Dermatopatología entre 1992 y 2021. Los términos de búsqueda fueron: “mama”, “seno”, “areola” y “pezón”.

RESULTADOS: Se reunieron 171 reportes histopatológicos. El diagnóstico clínico de envió más común en mujeres fue la infiltración cutánea por cáncer de mama y en hombres el pezón supernumerario. Las dermatosis más frecuentes pertenecieron al grupo de tumoraciones benignas (78 de 171), seguidas de las dermatosis inflamatorias no infecciosas (48 de 171), en tercer lugar las neoplasias malignas (39 de 171) y 6 de 171 correspondieron a dermatosis inflamatorias infecciosas.

CONCLUSIONES: Las enfermedades cutáneas de la mama tienen diversas manifestaciones clínicas que, en ocasiones, ameritan un estudio histopatológico, sobre todo para un diagnóstico oportuno de neoplasias malignas.

PALABRAS CLAVE: Enfermedades de la mama; dermatitis; dermatología; mastitis; pezón

Abstract

OBJECTIVE: Describe dermatoses of the mammary region that warranted histopathological diagnosis in dermatologic consults.

MATERIALS AND METHODS: The Hospital “Dr. Manuel Gea Gonzalez” Dermatopathology Department record database was reviewed in the 1992 to 2021 period, using the search engine terms “breast,” “mammary,” “nipple,” and “areola.” Lesions were classified as benign, malignant, infectious and noninfectious inflammatory tumors.

RESULTS: 171 histopathological reports were reviewed. There was a female predominance in histopathological studies (153/171). The most frequent clinical diagnosis for referral in female patients was breast cancer with cutaneous infiltration; supernumerary nipple was the most frequent clinical diagnosis for male patients. The most frequent dermatoses belonged to the benign tumor category (78/171), followed by noninfectious inflammatory dermatoses (48/171). Malignant neoplasms were in third place (39/171), and 3.5% of dermatoses were infectious inflammatory dermatoses.

CONCLUSIONS: Cutaneous mammary disease has diverse clinical presentations that might occasionally warrant histopathological studies, mainly for the early diagnosis of malignant neoplasms.

KEYWORDS: Breast diseases; Dermatitis; Dermatology; Mastitis; Nipple.

¹ Residente de primer año de Dermatopatología.

² Residente tercer año Dermatología, Centro Dermatológico Dr. Ladislao de la Pascua.

³ Residente segundo año Dermatopatología.

⁴ Médico adscrito al servicio de Dermatopatología.

⁵ Jefa del servicio de Dermatología. Hospital General Dr. Manuel Gea González, Ciudad de México.

Recibido: febrero 2022

Aceptado: marzo 2022

Correspondencia

Estefanía Vargas-Chandomid
vargas.estefana09@gmail.com

Este artículo debe citarse como: Vargas-Chandomid E, Álvarez-Rivero V, Palacios-Narvaez DC, Toussaint-Caire S, Vega-Memije ME. Dermatosis en la región mamaria: estudio retrospectivo de 171 pacientes en el Hospital General Dr. Manuel Gea González. Ginecol Obstet Mex 2022; 90 (10): 826-832.



INTRODUCCIÓN

La región mamaria tiene características anatómicas y fisiológicas únicas porque no solo se compone de un área extensa de piel sino de estructuras más complejas, como la areola-pezón, que abarcan una zona donde pueden iniciarse numerosas dermatosis que implican la necesidad de establecer diagnósticos diferenciales.¹ A pesar de que la patología mamaria no es uno de los principales motivos de consulta dermatológica, su importancia radica en la alta funcionalidad del sitio anatómico, su cosmesis y, por supuesto, la probabilidad de diagnosticar de manera oportuna neoplasias malignas. Gran parte de las veces, las dermatosis en esa zona no ameritan la toma de una biopsia porque, con mayor frecuencia, durante la consulta dermatológica se encuentran dermatosis inflamatorias, sobre todo: herpes zoster, intertrigo o dermatitis atópica. La dermatosis tumoral clásicamente descrita en la región mamaria es la enfermedad de Paget, que no es la dermatosis más común.² El estudio histopatológico de la región mamaria está indicado cuando hay sospecha diagnóstica de malignidad o no se consigue alivio con el tratamiento. El objetivo de esta investigación fue: describir las dermatosis de la región mamaria que para su diagnóstico durante la consulta dermatológica ameritaron estudio histopatológico.

MATERIALES Y MÉTODOS

Estudio observacional, descriptivo, retrospectivo y transversal. Se revisó la base de datos electrónica del servicio de Dermatopatología del Hospital General Dr. Manuel Gea González durante el periodo de 1992 a 2021, utilizando los términos de búsqueda: "mama", "seno", "areola" y "pezón". Se registraron los datos demográficos de: edad, sexo, diagnóstico clínico de envío y diagnóstico histopatológico. Se excluyeron los casos en que el material fue inadecuado para el estudio histopatológico. Las lesiones se clasificaron en:

tumorales malignas y benignas e inflamatorias infecciosas y no infecciosas.

RESULTADOS

Se encontraron 522 registros, de los que solo 171 cumplieron los criterios de elegibilidad. Predominaron los estudios histopatológicos en el sexo femenino con 153 casos y solo 18 en hombres. Los límites de edad de los pacientes fueron 1 y 94 años, con un promedio de 45.2 años. El diagnóstico clínico de envío más común en mujeres fue: infiltración cutánea por cáncer de mama y en hombres el pezón supernumerario. Los diagnósticos histopatológicos más frecuentes en mujeres fueron las queratosis seborreicas y los pezones supernumerarios, mientras que en hombres fueron: ginecomastia, fibrosis y reacciones a cuerpo extraño.

DISCUSIÓN

De los 171 reportes histopatológicos, la mayoría fueron de tumoraciones benignas ($n = 78$), seguidos de dermatosis inflamatorias no infecciosas ($n = 48$). En tercer lugar, lo ocuparon las neoplasias malignas ($n = 39$) y 3.5% correspondieron a dermatosis inflamatorias infecciosas. Las tres dermatosis más reportadas en la serie fueron las queratosis seborreicas ($n = 14$), el adenocarcinoma metastásico ($n = 12$) y politelia ($n = 10$), algo diferente a lo reportado por Peters y su grupo donde las lesiones melanocíticas, queratosis seborreicas y los quistes fueron las dermatosis más prevalentes.³ **(Cuadro 1)** La fibrosis dérmica cicatrizal fue el diagnóstico histológico más común en las dermatosis inflamatorias no infecciosas, la mayoría se recibieron para descartar recurrencia tumoral de lesiones no melanocíticas. Otras dermatosis de igual frecuencia fueron las reacciones a cuerpo extraño por quistes rotos, suturas y solo un caso por inyección de modelante. Se registraron 12 estudios histopatológicos correspondientes a

Cuadro 1. Lesiones cutáneas mamarias tumorales

Tumorales benignas	Cantidad
Queratosis seborreica	14
Politelia	10
Quiste epidérmico	8
Nevo melanocítico	7
Fibroma blando	4
Nevo melanocítico displásico, neurofibroma, dermatofibroma, leiomioma	3 cada uno
Fibroadenoma, ginecomastia subareolar, hemangioma, disqueratoma verrugoso, lipoma, angioma en cereza, acantoma de células claras	2 cada uno
1 caso: queratosis folicular invertida, angiofibroma, nevo de Spitz, granuloma piógeno, ectasia ductal, lentigo simple, malformación vascular, malformación linfática, poro dilatado de Winer.	
Tumorales malignas	Cantidad
Adenocarcinoma metastásico	12
Enfermedad de Paget	6
Carcinoma espinocelular	4
Carcinoma basocelular	3
Micosis fungoide, melanoma, sarcoma de Kaposi	2 cada uno
1 caso: angiosarcoma, infiltración cutánea por neoplasia poco diferenciada, infiltración cutánea por neoplasia epitelial, infiltración cutánea por leucemia, dermatofibrosarcoma protuberans, porocarcinoma pigmentado, queratoacantoma, tumor miofibroblástico inflamatorio	

adenocarcinoma metastásico, 7 de cáncer de piel no melanoma de los que 4 correspondieron a carcinoma espinocelular y 3 a carcinoma basocelular, 6 de enfermedad de Paget y 2 de melanoma. El grupo de las lesiones inflamatorias infecciosas fue el menos frecuente, pero muy variable, con dos casos de molusco contagioso y el otro de gnatostomiasis, verruga viral, dermatofitosis y cromoblastomicosis. **Cuadro 2**

Con una cantidad casi semejante de casos de queratosis seborreica se encuentra la politelia o pezón supernumerario. Hunt R y su grupo

reportaron una mayor incidencia en hombres que en mujeres, con una proporción de 7:1.⁴ En nuestra serie 87% fueron mujeres con una proporción 8:1. A pesar de mencionarse como una dermatosis clásica de mama, el eccema del pezón rara vez amerita una biopsia diagnóstica y solo los casos en que, por edad de la paciente, evolución crónica o falta de respuesta a los tratamientos es en donde el diagnóstico diferencial, por regla, debe de ser la enfermedad de Paget. Los hallazgos de metástasis por cáncer de mama encontrados por Peters y su equipo corresponden a un 4%,³ mientras que los reportados en este artículo representaron el 7% de los tumores malignos. Existen afecciones como la mastitis granulomatosa, que es una enfermedad inflamatoria benigna poco frecuente que, desde el punto de vista clínico, semeja tumores malignos o padecimientos infecciosos, como la tuberculosis cutánea o el micetoma, que debe sospecharse, sobre todo en áreas endémicas como México. De acuerdo con Deng Y y colaboradores, esta dermatosis representa el 1.8% de las lesiones mamarias benignas,⁵ similar a lo encontrado en esta investigación. Debido a su poca frecuencia se carece de estudios epidemiológicos en los que se determine su incidencia y prevalencia exactas. Llama la atención que en la serie aquí reportada no se encontraron micobacterias en las tinciones especiales, a pesar de haberse buscado intencionadamente en múltiples ocasiones. En el **Cuadro 3** se resumen las características clínicas de las dermatosis encontradas en esta investigación.

Adenocarcinoma metastásico

Es un carcinoma de origen glandular capaz de proliferar y afectar sitios distantes al de origen. Los adenocarcinomas primarios más frecuentes incluyen: pulmón, páncreas, colon y próstata.⁶ Las metástasis cutáneas de neoplasias internas son raras, con manifestaciones clínicas variables.⁷ Los síntomas cutáneos pueden ser la primera



Cuadro 2. Lesiones cutáneas mamarias inflamatorias

Inflamatorias infecciosas	Cantidad
Molusco contagioso	2
1 caso: gnatostomiasis, tiña, verruga, cromoblastomicosis	
Inflamatorias no infecciosas	Cantidad
Fibrosis	8
Reacción a cuerpo extraño (modelantes, quistes rotos o suturas)	8
Líquen plano pigmentado	4
Eccema del pezón	3
Eccema de la región mamaria	3
Mastitis granulomatosa	3
Psoriasis, eritema nudoso, radiodermatitis, esclerodermia	2 cada uno
1 caso: púrpura, lupus eritematoso, mucinosis, enfermedad de Grover, pénfigo seborreico, líquen escleroso y atrófico, líquen plano, pitiriasis liquenoide crónica, fístula cutánea, cicatriz hipertrófica, cicatriz queuloide.	

manifestación clínica de una neoplasia interna no diagnosticada, como lo refiere Alonso y su grupo en su serie, con el 61% de los casos.⁸ **Figura 2**

Eccema del pezón

Dermatitis del complejo areola-pezón que se asocia, en su mayoría, con la lactancia, fricción e irritantes, sobre todo en pacientes con trasfondo atópico. Waldman y su equipo reportan una asociación de dermatitis atópica y eccema del pezón en menos de 20% de los casos.¹¹ Su principal diagnóstico diferencial es la enfermedad de Paget, sobre todo en mujeres de edad media, con afectación unilateral.

Figura 3

Acantoma de células claras

También llamado acantoma de Degos, es un tumor benigno de etiología desconocida, sin predominio de sexo, que aparece en individuos entre 50 a 70 años. Son pocos los casos reportados con afectación al complejo areola-pezón (0.03%).¹⁰ Este diagnóstico se relaciona con una manifestación de dermatitis atópica con afectación del complejo areola-pezón; por esto algunos autores sugieren llamarle eccema tipo acantoma de células claras.¹¹ **Figura 4**

Cuadro 3. Características clínicas e histológicas de las dermatosis más comunes en la región mamaria

Dermatosis	Cuadro clínico	Histopatología
Politelia	Neoformación exofítica, bilobulada, coloración similar a la piel a lo largo de líneas de leche embrionarias; con pezón accesorio. ¹²	Conductos glandulares de 3 hileras de células cuboidales con secreción por decapitación (ductos galactóforos). ¹³
Polimastia	Neoformación subcutánea móvil no adherida a planos profundos bien definida; con tejido mamario. ¹²	Tejido mamario accesorio de tipo glandular. ¹⁴
Acantoma de células claras	Placa eritematosa, superficie húmeda, rodeada por collarite de escamas. ⁷	Epidermis con espongirosis, células claras PAS positivo, con o sin exocitosis de eosinófilos. ⁷
Eccema del pezón	Placa eritemato-edematosa, liquenificada, con o sin excoriaciones o fisuras. ¹⁵	Hiperplasia epidérmica, hiperqueratosis-paraqueratosis, espongirosis, inflamación subepitelial. ¹⁵
Adenocarcinoma metastásico	Neoformación subcutánea o exofítica firme, no móvil, adherida a planos profundos o bien placas eritemato-escamosas infiltradas. ⁹	Proliferación de células tumorales (alto pleomorfismo, núcleos atípicos) agrupadas en nidos y cordones, mal delimitada. ⁹

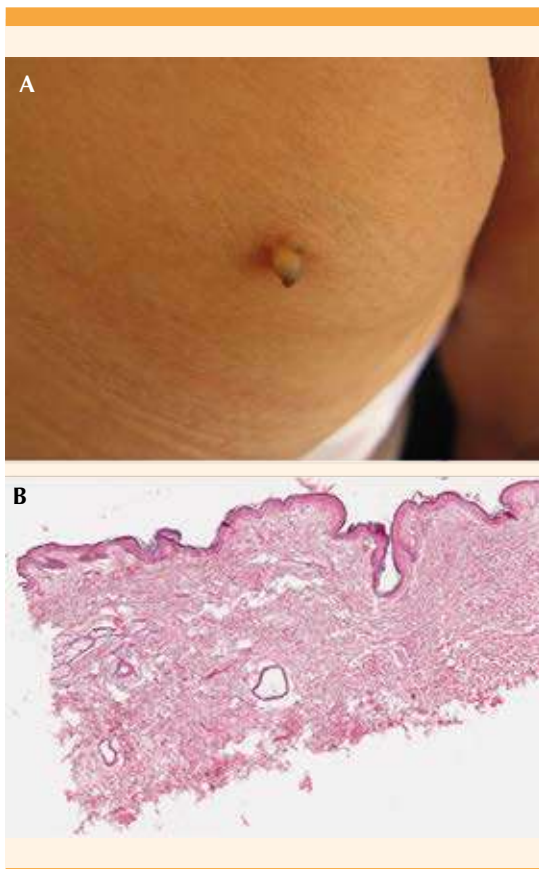


Figura 1. A) Pezón supernumerario. **B)** Ductos galactóforos en dermis reticular media.

CONCLUSIÓN

Si bien las enfermedades cutáneas de la mama no están en el grupo de los principales motivos de consulta dermatológica, las enfermedades neoplásicas e inflamatorias más frecuentes deben identificarse y ser consideradas al valorar su topografía por su complejidad y, sobre todo, por el valor de diagnosticar tempranamente una neoplasia maligna que no siempre puede tener la clásica presentación clínica descrita en la bibliografía como “piel de naranja”. La serie de casos aquí reportada, así como la breve revisión de la bibliografía, resaltan el espectro tan amplio que caracteriza a las dermatosis en esta región

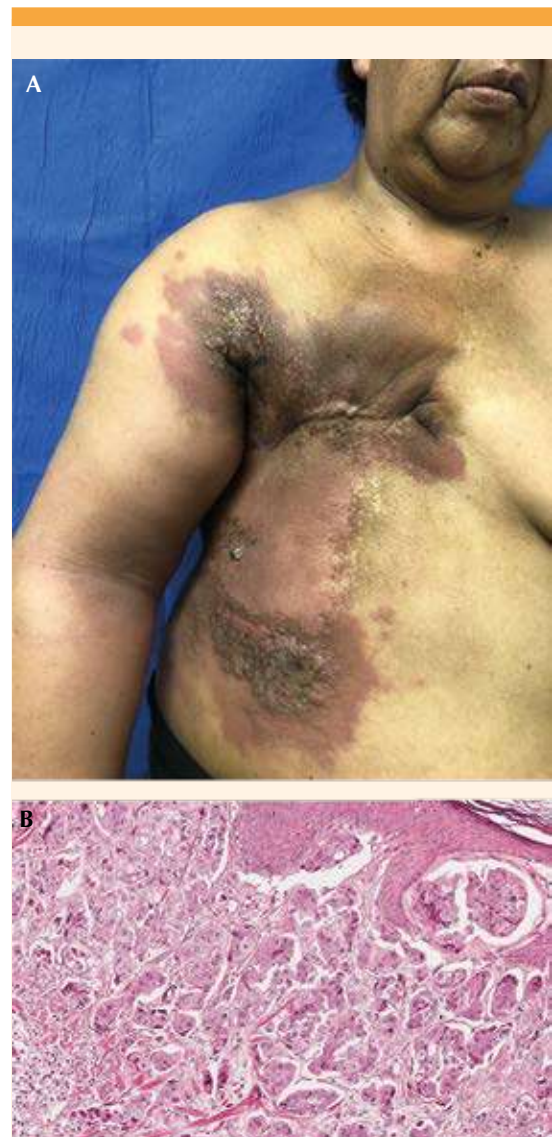

Figura 2. A) Adenocarcinoma metastásico de mama. **B)** Neoformación de estirpe glandular, organizada en mantos y cordones, mitosis atípicas, necrosis focal.

corporal por la basta cantidad de estructuras que la componen y la necesidad de una adecuada correlación clínico-patológica. Las limitaciones residen en la información no especificada, sobre todo durante los primeros años que el estudio toma en cuenta, así como la incapacidad de

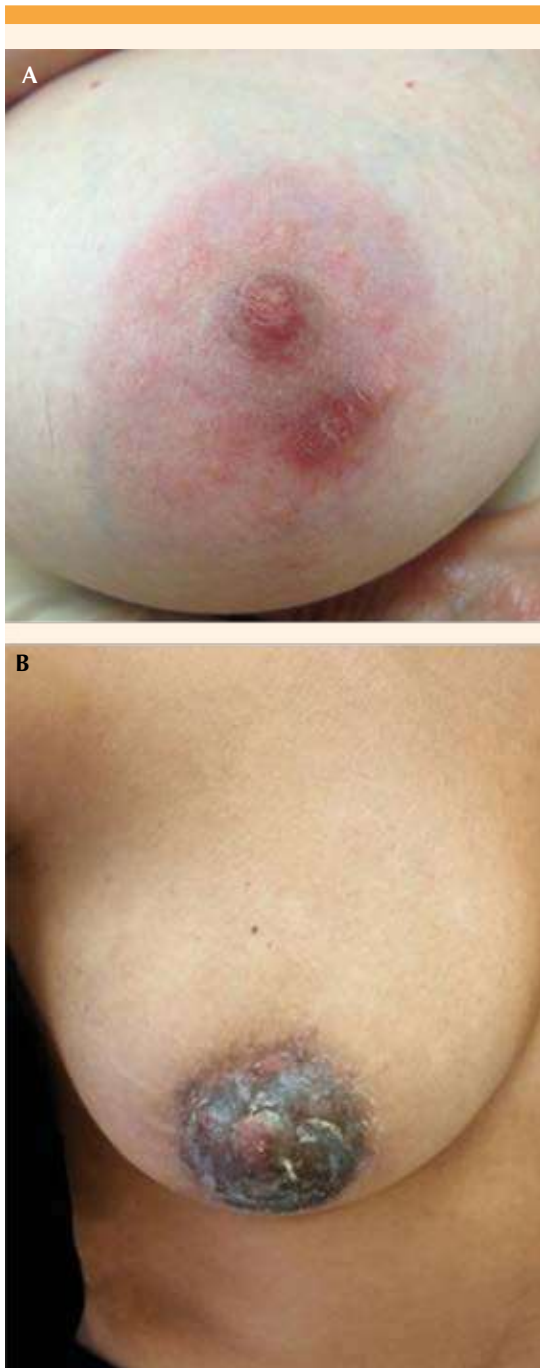


Figura 3. A) Eczema del pezón. **B)** Epidermis con hiperparaqueratosis, acantosis irregular y espongiosis. Dermis reticular superficial con proliferación vascular e infiltrado inflamatorio perivascular mixto.

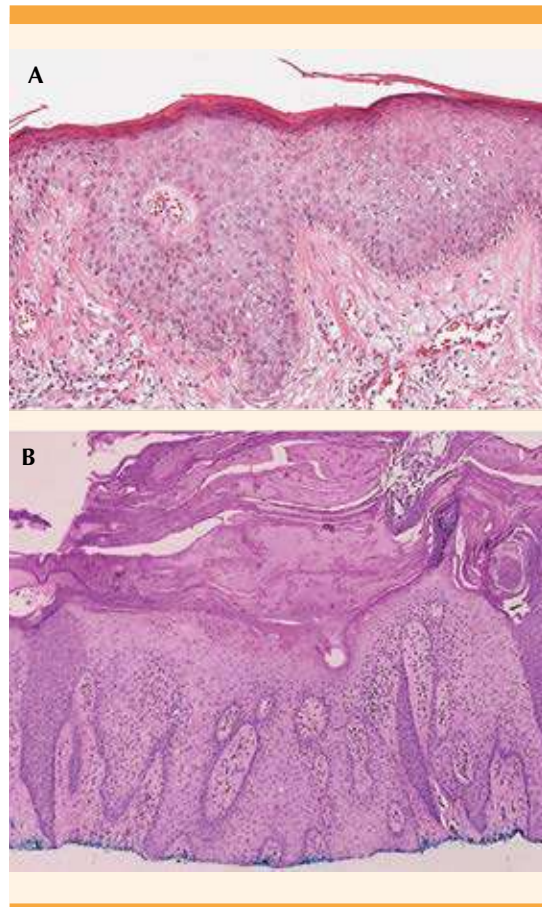


Figura 4. A) Eczema del pezón tipo acantoma de células claras. **B)** Epidermis con espongiosis y células claras PAS positivo.

establecer una correlación clínico-patológica en la totalidad de los casos. Puesto que el Hospital General Dr. Manuel Gea González es un centro de referencia, sus experiencias no fácilmente pueden generalizarse a la población en general, pero sí a otros centros hospitalarios de segundo nivel de atención.

REFERENCIAS

1. Pascua-López M, Martín-Santiago A. Diagnóstico diferencial de las lesiones hiperqueratósicas del pezón y la areola. *Piel* 2005; 20 (9): 457-62. [https://doi.org/10.1016/S0213-9251\(05\)72325-X](https://doi.org/10.1016/S0213-9251(05)72325-X)

2. Cordoliani F, Rybojad M, Verola O, Espié M. Dermatitis del pezón y la areola. *Arch Anat Cytol Pathol* 1995; 43 (1-2): 82-87.
3. Peter MS, Lehman JS, Comfere NI. Dermatopathology of the Female Breast. *Am J Dermatopathol*. 2013; 35 (3): 289-304. doi:10.1097/DAD.0b013e318267caa3
4. Hunt R, Chang MW, Shah KN. Chapter 103. Neonatal dermatology. IN: Fitzpatrick's Dermatology. 9th ed. New York: McGraw-Hill Education, 2019.
5. Deng Y, Xiong Y, Ning P, Wang X, et al. A case management model for patients with granulomatous mastitis: a prospective study. *BMC Womens Health* 2022; 22 (1): 143. <https://doi.org/10.1186/s12905-022-01726-w>
6. Wagner G, Back W, Sachse MM. Clear cell acanthoma. *J Dtsch Dermatol Ges*. 2021; 19 (1): 31-36. doi: 10.1111/ddg.14270
7. Kang-Ling K, Chi-Shou Lo, Li-yu L, Chih-Hsun Y. Clear cell acanthoma (CCA)-like lesions of the nipple/areola: A clinicopathological study of 12 cases supporting a non neoplastic eczematous disease. *J Am Acad Dermatol* 2019; 80 (3): 749-55. <https://doi.org/10.1016/j.jaad.2016.07.032>
8. Alonso de León, María Teresa, sustentante. Metástasis cutáneas diagnosticadas en el departamento de dermatopatología del Hospital General Dr. Manuel Gea González desde 1985 al 2020. https://tesiunam.dgb.unam.mx/F/VQN5JH2R3PC7C45G911GLM528HST6R-4JYQB4TJ5T1SSJG62DYN-26815?func=full-set-set&set_number=696405&set_entry=000001&format=040
9. He M, Liu H, Jiang Y. A case report of male occult breast cancer first manifesting as axillary lymph node metastasis with part of metastatic mucinous carcinoma. *Medicine* 2015; 94 (25): e1038. doi:10.1097/MD.0000000000001038
10. Lee HJ, Shin DH, Choi JS, Kim KH. Metastatic adenocarcinoma from the lung diagnosed by presenting sign of hemangioma-like cutaneous lesion. *Arch Dermatol* 2012; 148 (11): 1329-31. doi:10.1001/archdermatol.2012.1963
11. Waldman RA, Finch J, Grant-Kels JM, Whitaker-Worth D. Skin diseases of the breast and nipple part 2: inflammatory and infectious diseases. *J Am Acad Dermatol* 2019; 80 (6): 1483-94. <https://doi.org/10.1016/j.jaad.2018.08.067>
12. Waldman RA, Finch J, Grant-Kels JM, Whitaker-Worth D. Skin diseases of the breast and nipple part 1: benign and malignant tumors. *J Am Acad Dermatol* 2019; 80 (6): 1467-81. <https://doi.org/10.1016/j.jaad.2018.08.066>
13. Gandhoke CS, Syal SK, Singh H, Singh D, et al. Dorsal accessory ectopic breast with polythelia- A marker of occult spinal dysraphism. *Surg Neurol Int* 2018; 9: 143. doi: 10.4103/sni.sni_34_18
14. Urbani C. Polymastia or type 1 accessory mammary tissue. *J Eur Acad Dermatol Venereol* 2007; 21 (8): 1134-35. <https://doi.org/10.1111/j.1468-3083.2006.02121.x>
15. Abudhaise H, Dani M, Devalia H. Unilateral nipple rash in a man. *BMJ* 2021; 373: n750. <https://doi.org/10.1136/bmj.n750>

CITACIÓN ACTUAL

De acuerdo con las principales bases de datos y repositorios internacionales, la nueva forma de citación para publicaciones periódicas, digitales (revistas en línea), libros o cualquier tipo de referencia que incluya número doi (por sus siglas en inglés: Digital Object Identifier) será de la siguiente forma:

REFERENCIAS

1. Yang M, Guo ZW, Deng CJ, Liang X, Tan GJ, Jiang J, Zhong ZX. A comparative study of three different forecasting methods for trial of labor after cesarean section. *J Obstet Gynaecol Res*. 2017;25(11):239-42. <https://doi.org/10.1016/j.gyobfe.2015.04..0015>*

* El registro Doi deberá colocarse con el link completo (como se indica en el ejemplo).