



<https://doi.org/10.24245/gom.v90i10.4574>

## Embarazo abdominal a término con recién nacido vivo sin malformaciones. Reporte de caso: revisión de la bibliografía

### Abdominal term pregnancy with a live newborn without malformations. Case report: literature review.

Leonardo Enrique Cabrera-Chávez,<sup>1</sup> Juan Carlos Rojas-Ruiz,<sup>2</sup> Jara Collantes-Cubas<sup>3</sup>

#### Resumen

**ANTECEDENTES:** El embarazo abdominal representa el 1% de los embarazos ectópicos, con una mortalidad materna que puede alcanzar, incluso, hasta el 20% y una mortalidad fetal hasta del 90%.

**CASO CLÍNICO:** Paciente de 31 años, en curso de las 39 semanas del segundo embarazo. El primero se atendió, sin complicaciones, en el domicilio cuando tenía 25 años; enseguida se le indicó, como método anticonceptivo, acetato de medroxiprogesterona inyectable trimestral. Acudió al Hospital Regional Docente de Cajamarca debido a un dolor abdominal luego de siete controles prenatales. Se ingresó al servicio de Obstetricia al tercer día con prodromos de labor de parto, feto en transverso y placenta previa. En la cesárea de urgencia el útero se encontró de 18 cm, la placenta adherida al epiplón, intestino, colon sigmoide, recto y pared izquierda del útero. Se obtuvo una recién nacida con Apgar 8-9, sin malformaciones. Se practicaron: extracción de la placenta, histerectomía abdominal subtotal y salpingooforectomía izquierda. El sangrado intraoperatorio fue de 1800 mL por lo que ameritó la transfusión de dos paquetes globulares. La madre y su hija evolucionaron favorablemente por lo que se dieron de alta del hospital, sin complicaciones.

**CONCLUSIÓN:** El embarazo abdominal es un evento raro, sobre todo si llega a término y con un recién nacido vivo saludable. A pesar de los estudios ultrasonográficos, el embarazo abdominal no es de diagnóstico fácil; por eso casi todos se diagnostican durante la cirugía. Si la placenta no afecta estructuras vasculares extensas, ni órganos abdominopélvicos, podrá retirarse, con cuidados extremos, para no originar males mayores.

**PALABRAS CLAVE:** Embarazo abdominal; mortalidad materna; mortalidad fetal; acetato de medroxiprogesterona; cesárea; placenta; histerectomía.

#### Abstract

**BACKGROUND:** Abdominal pregnancy represents 1% of ectopic pregnancies, with a maternal mortality that can reach up to 20% and a fetal mortality of up to 90%.

**CLINICAL CASE:** 31-year-old female patient, in the course of 39 weeks of her second pregnancy. The first pregnancy was attended, without complications, at home when she was 25 years old; she was immediately prescribed quarterly injectable medroxyprogesterone acetate as a contraceptive method. She went to the Regional Teaching Hospital of Cajamarca due to abdominal pain after seven prenatal check-ups. She was admitted to the obstetrics service on the third day with prodromes of labor, transverse fetus and placenta previa. In the emergency cesarean section the uterus was found to be 18 cm, the placenta adhered to the omentum, intestine, sigmoid colon, rectum and left wall of the uterus. A newborn was obtained with Apgar 8-9, without malformations.

<sup>1</sup> Bachiller de Medicina, Universidad Privada Antenor Orrego de Trujillo, Perú.

<sup>2</sup> Ginecoobstetra, Hospital Regional Docente de Trujillo, Perú.

<sup>3</sup> Ginecoobstetra, Hospital Regional Docente de Cajamarca, Perú.

Recibido: enero 2021

Aceptado: febrero 2022

#### Correspondencia

Leonardo Enrique Cabrera Chávez  
leo\_cabrera@hotmail.com  
jaragallardomt@gmail.com

**Este artículo debe citarse como:** Cabrera-Chávez LE, Rojas-Ruiz JC, Collantes-Cubas J. Embarazo abdominal a término con recién nacido vivo sin malformaciones. Reporte de caso: revisión de la bibliografía. Ginecol Obstet Mex 2022; 90 (10): 844-849.



Placental extraction, subtotal abdominal hysterectomy and left salpingo-oophorectomy were performed. Intraoperative bleeding was 1800 mL, which required the transfusion of two packs of red blood cells. The mother and daughter evolved favorably and were discharged from the hospital without complications.

**CONCLUSION:** Abdominal pregnancy is a rare event, especially if it is carried to term with a healthy live newborn. Despite ultrasonographic studies, abdominal pregnancy is not easily diagnosed; therefore almost all are diagnosed during surgery. If the placenta does not affect extensive vascular structures or abdominopelvic organs, it can be removed, with extreme care, so as not to cause greater harm.

**KEYWORDS:** Abdominal pregnancy; Maternal mortality; Pregnancy, abdominal; Medroxyprogesterone Acetate; Cesarean section; Fetal mortality; Maternal mortality; Placenta, Hysterectomy.

## ANTECEDENTES

El embarazo ectópico es causa importante de muerte materna durante el primer trimestre; su incidencia es del 1% de todos los embarazos. La incidencia mundial del embarazo ectópico es de 1: 10,000 a 1: 30,000 embarazos.<sup>1,2</sup>

El embarazo abdominal puede ser causa de muerte de la madre en 0.5 al 18% y del feto en 40 a 90% de los casos.<sup>2,3</sup> Del 21 al 40% de los recién nacidos de embarazo abdominal tienen alguna anomalía en: las extremidades, cara, cráneo, sistema nervioso e incluso hipoplasia pulmonar. La supervivencia de estos recién nacidos es del 50% a los 7 días postparto.<sup>1,4,5</sup>

Se denomina embarazo abdominal avanzado al que sobrepasa las 20 semanas, y se clasifica en dos tipos:

- Primario, que cumple los criterios de Studdiford (1942): trompas de Falopio y ovarios intactos, sin fístulas peritoneales e implantación en la superficie peritoneal.

- Secundario a gestación ectópica fimbriada, ovárica o tubárica rota. Es el más frecuente.<sup>4,6</sup>

El embarazo abdominal se produce cuando el blastocisto se implanta en un sitio diferente al endometrio de la cavidad uterina y esa implantación ocurre sobre la superficie peritoneal o las vísceras abdominales; se excluyen los casos de implantación tubárica, ovárica o intraligamentaria. Los factores de riesgo reconocidos son: reproducción asistida, tabaquismo, tratamiento con progestágenos, enfermedad pélvica inflamatoria crónica, entre otros.<sup>2</sup>

Las características clínicas del embarazo abdominal varían desde casos asintomáticos hasta sintomáticos con: dolor abdominal difuso, como la manifestación clínica más frecuente, seguida de síntomas gastrointestinales. Durante el avance del embarazo: crecimiento uterino menor a las semanas de gestación, dispepsia, incontinencia urinaria y palpación de partes fetales superficiales, este último se dificulta en madres obesas.<sup>7,8,9</sup>

La ultrasonografía es el método diagnóstico de mayor disponibilidad para el embarazo abdominal, sus hallazgos pueden ser: ausencia de saco gestacional intrauterino, de pared miometrial entre la vejiga y el saco gestacional, asas intestinales y peritoneo que envuelven el saco gestacional; otra de sus características es la amplia movilidad del saco gestacional.<sup>6</sup> Otros signos descritos son los que dan la impresión de placenta previa, oligohidramnios, partes fetales cercanas a los órganos abdominales maternos y la presentación fetal anómala.<sup>3</sup>

El tratamiento médico con metotrexato está indicado en casos de placentas no extraídas; sin embargo, esta conducta es motivo de controversia debido a que su retención puede desencadenar complicaciones: infecciones, hemorragia, preeclampsia persistente, abscesos, adherencias, coagulopatías y requerimiento de cirugías posteriores.<sup>8,10,11</sup>

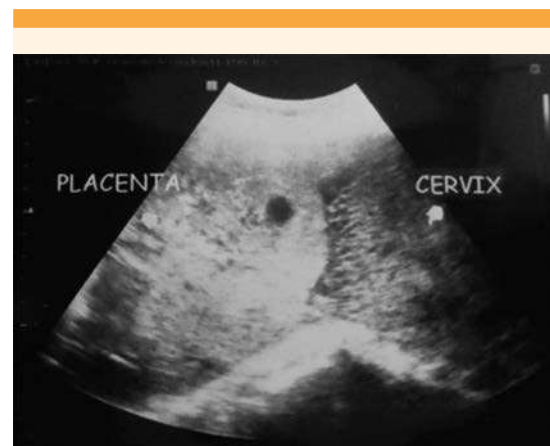
El tratamiento quirúrgico toma en cuenta la disponibilidad de banco de sangre y unidad de cuidados intensivos. La dificultad recae sobre la manipulación de la placenta, por los riesgos que implica su extracción o su permanencia. Por tanto, la piedra angular del tratamiento exitoso dependerá del reconocimiento intraoperatorio rápido, la destreza quirúrgica y los cuidados posoperatorios. El seguimiento posoperatorio se recomienda con la subunidad beta de gonadotropina coriónica humana hasta su remisión.<sup>7,8,9</sup>

### CASO CLÍNICO

Paciente de 31 años, con IMC 31.2 kg/m<sup>2</sup>, en su segundo embarazo, con antecedentes de: parto domiciliario sin complicaciones seis años antes, anticoncepción con acetato de medroxiprogesterona inyectable, trimestral, en los últimos seis años, no reportó infecciones de transmisión sexual. Acudió a consulta médica debido al inicio de un dolor abdominal difuso y náuseas de dos

meses de evolución; la ultrasonografía reportó embarazo de 15 semanas. A partir de la semana 22 de gestación se evidenció que la placenta se encontraba en implantación baja (**Figura 1**); en el tercer trimestre se estableció el diagnóstico de placenta previa y feto en posición transversa. Por aumento del dolor abdominal acudió al Hospital Regional de Cajamarca para evaluación. Durante el examen clínico se describió: que la altura uterina era de 32 cm, la frecuencia cardíaca fetal de 134 lpm, feto en posición transversa. El tacto vaginal se difirió debido a la placenta previa, advertida en la ultrasonografía. La paciente ingresó al servicio de Obstetricia a las 39 semanas 3 días de embarazo, con pródromos de labor de parto, feto en transverso y placenta previa. Por lo anterior se decidió la cesárea de urgencia.

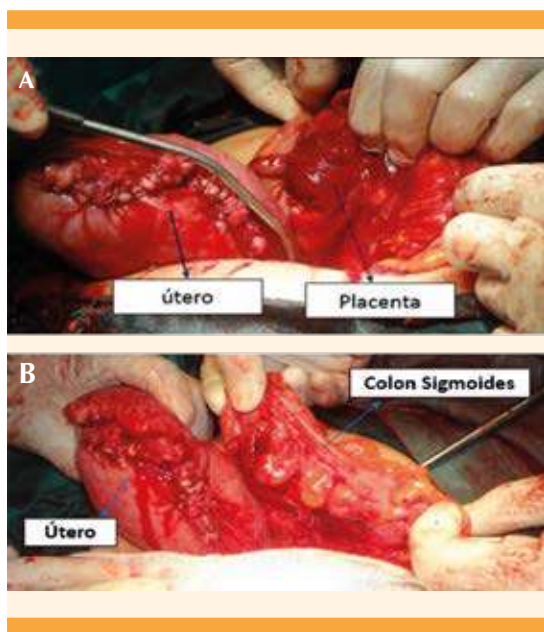
Los exámenes prequirúrgicos reportaron: recuento de leucocitos: 7130 células/mL, hemoglobina: 11.5 g/dL, plaquetas: 261,000 células/mL, grupo sanguíneo y factor RH: O+. Luego del reporte anterior se procedió a la cesárea; el feto se encontró en la cavidad abdominal, el útero de 18 cm, la placenta adherida a la pared izquierda del



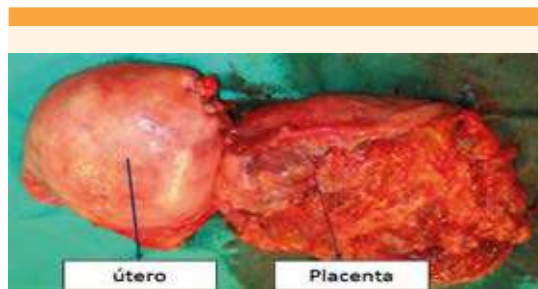
**Figura 1.** Ecografía a las 22 semanas en donde se observa que la placenta está ocluyendo el orificio cervical interno.



útero y a la trompa de Falopio izquierda (**Figura 2**), con adherencias al epiplón, intestino, colon sigmoides y recto. Se extrajo un neonato dinámico, de sexo femenino, con Apgar al primer minuto de 8 y a los 5 minutos de 9, peso: 2890 g, talla: 50 cm, perímetro cefálico: 34.5 cm, perímetro torácico: 33 cm. Durante la exploración física no se observaron alteraciones musculoesqueléticas y por Capurro se estimó que se encontraba en las 39 semanas de gestación. Se procedió a la liberación de la placenta inserta en la pared izquierda del útero y de sus adherencias. Debido a este procedimiento sobrevino un sangrado activo, abundante, en el lecho uterino que requirió histerectomía abdominal subtotal y salpingooforectomía izquierda (**Figura 3**). No se evidenció afectación intestinal y el sangrado intraoperatorio fue de 1800 mL. En la evolución posoperatoria la paciente requirió la transfusión de dos paquetes globulares, indicada por hemoglobina de 6 g/dL. La paciente y su recién nacida



**Figura 2.** A. Implantación extrauterina de la placenta y liberación de la pared izquierda del útero. B. Útero y colon sigmoides luego de la liberación de las adherencias.



**Figura 3.** Útero y placenta luego de la extracción quirúrgica.

fueron dadas de alta del hospital a las 48 horas, con hemoglobina de 9.8 g/dL y sin signos de inestabilidad hemodinámica. La recién nacida egresó sin evidencia de alguna anomalía.

## METODOLOGÍA

La búsqueda bibliográfica se efectuó en las bases de datos de Google Scholar y Pubmed con las palabras clave (MeSH): embarazo ectópico abdominal, embarazo abdominal, recién nacido vivo, abdominal ectopic pregnancy, abdominal pregnancy, newborn. Se encontraron 1318 referencias de las que se seleccionaron 165 por título y resumen concordantes con el caso clínico y para la revisión y análisis de artículos completos se consideraron solo 16.

## DISCUSIÓN

Los embarazos ectópicos tienen diversos factores de riesgo. En una revisión sistemática de Callahan y colaboradores se reporta una mayor tasa de falla de los métodos anticonceptivos cuando estos son inyectables debido a que se requiere la administración de futuros refuerzos para mantener la eficacia del método.<sup>12</sup> La falla del método anticonceptivo favorece el incremento de embarazos ectópicos, incluso hasta 4 a 5 veces más; este riesgo aumenta, significativa-

mente, con métodos anticonceptivos basados en medroxiprogesterona.<sup>13</sup>

El diagnóstico de embarazo abdominal, mediante ultrasonografía, tiene una tasa de falla del 50 al 90%, atribuida a que se trata de un estudio operador-dependiente, penetración incompleta en el embarazo avanzado con oligohidramnios, la osificación de los huesos fetales, la posición del feto, obesidad de la madre y el gas intestinal. Estas son las razones por las que la resonancia magnética nuclear aporta información más precisa para el diagnóstico de embarazo abdominal. Con este método las imágenes de la placenta son claras y de fácil advertencia de su vascularización; sin embargo, poco se recurre a este método debido a su costo elevado y baja disponibilidad. Esta es la razón por la que solo un 40% de estos embarazos se diagnostican antes de la cirugía.<sup>14</sup> En la paciente del caso, a pesar de contar con controles prenatales y acceso a la ultrasonografía, el diagnóstico preoperatorio de placenta previa fue erróneo.

La decisión de cómo tratar a la paciente con un embarazo abdominal avanzado es compleja y dependiente de la implantación de la placenta en las estructuras vasculares y órganos abdominales y pélvicos. De lo anterior dependerá si se extrae o no la placenta. Está descrito que habrá mayor seguridad si se recurre a la embolización arterial selectiva preoperatoria para lograr menor sangrado intraoperatorio. Durante la manipulación de la placenta se recomienda que se extraiga inmediatamente si la implantación se limita a la pared posterior del útero, trompas de Falopio o ligamento ancho y no afecta las arterias ováricas o uterinas.<sup>6</sup> La paciente del caso tenía una afectación directa en la pared y trompa izquierda del útero, con adherencias a los órganos pélvicos. La extracción culminó en una histerectomía abdominal subtotal, con salpingooforectomía izquierda para controlar el sangrado. Debido a la pérdida sanguínea

intraoperatoria se requirió una transfusión. Está descrito que 40% de las extracciones de placentas fallidas en embarazos abdominales avanzados implican el retiro de los órganos afectados por la implantación anómala, como sucedió en la paciente del caso.<sup>15,16</sup> La recién nacida fue de sexo femenino; está reportado que las de este sexo alcanzan mayor supervivencia que los recién nacidos de sexo masculino en el embarazo abdominal.<sup>16</sup> La rareza del caso destaca por el desenlace materno fetal favorable, a pesar de la dificultad diagnóstica y la compleja decisión de la conducta terapéutica a elegir.

## CONCLUSIONES

El embarazo abdominal es excepcional, sobre todo si llega a término y con un recién nacido vivo saludable. A pesar de los estudios ultrasonográficos, el embarazo abdominal no es de diagnóstico fácil; por eso casi todos se diagnostican durante la cirugía. Si la placenta no afecta estructuras vasculares extensas, ni órganos abdominopélvicos, podrá retirarse, con cuidados extremos, para no originar males mayores.

## REFERENCIAS

1. Hossain MA, Begum F, Jahan S, Sharmin I, Raihana N. Term broad ligament pregnancy with a healthy newborn. *Med Today* 2019; 31 (1): 60-3. doi.org/10.3329/medtoday.v31i1.40324
2. Rejón-Estrada LG, Haro-Cruz JS, Villa-Villagrana F, García-Morales E, Angulo-Castellanos E, Gutiérrez-Padilla JA. Advanced abdominal pregnancy with a living neonate: Case report and literature review. *Ginecol Obstet Mex* 2019; 87 (3): 196-201. doi.org/10.24245/gom.v87i3.2493
3. Ramirez Cabrera J, Zapata Díaz B, Campos Siccha G, Mejía Cabrera F MSP. Embarazo abdominal postérmino. Reporte de un caso. *Rev Peru Ginecol y Obstet* 2019; 65 (2): 209-12. doi.org/10.31403/rpgo.v65i2176
4. Cheng Chun P, Chua K, Shahul-hameed M, Manisha Mathur RLW. Undiagnosed abdominal term pregnancy with good neonatal outcome. *Case Rep Obstet Gynecol* 2019; 1-3. doi.org/10.1155/2019/2460485
5. Erin R, Tezel K, Isac A., Ahmed S KM. 27 weeks abdominal pregnancy with misdiagnosed at the first center : a case





- report. *Int J Innov Res Med Sci* 2019; 04 (09): 543-6. doi.org/10.23958/ijirms/vol04-i09/746
6. Vargas-Hernández V, Hernández Fierro M, Ventura Quintana V TRJ. Casos Clínicos. Embarazo ectópico abdominal, presentación de un caso y revisión de la literatura. *Rev Chil Ginecol* 2017; 82 (3): 338-44. doi.org/10.4067/s0717-75262017000300338
  7. Zelalem M, Assefa GMA. Term abdominal pregnancy: A case report. *J Med Case Rep* 2015; 9 (168): 1-4. doi.org/10.1186/s13256-015-0635-3
  8. Escobar-Vidarte MF, Caicedo-Herrera G, Solarte-Erazo JD, Thomas-Pérez LS, Dávalos-Pérez DM, López-Tenorio J, et al. Embarazo ectópico abdominal avanzado : reporte de casos y revisión de la literatura. *Rev Colomb Obstet Ginecol* 2017; 68 (1): 71-82. doi.org/10.18597/rcog.2983
  9. Hailu FG, Yihunie GT, Essa AA, Tsega W kindie. Advanced abdominal pregnancy, with live fetus and severe pre-eclampsia, case report. *BMC Pregnancy Childbirth* 2017; 17 (1): 1-4. doi.org/10.1186/s12884-017-1437-y
  10. Al-Badawi IA, Al Omar O, Tulandi T. Term extra-uterine pregnancy. *Modern Diagnosis And Management* 2011; 21: 164-74. doi.org/10.5772/19838
  11. Abderrahim Siat, Taher Berrada, Aziz Baidada AK. Abdominal pregnancy with a healthy newborn: A new case. *Pan Afr Med J* 2019; 34 (35): 1-5. doi.org/10.11604/pamj.2019.34.35.20169
  12. Callahan R, Irina Jacobson, Vera Halpern KN. Ectopic pregnancy with use of progestin-only injectables and contraceptive implants: A systematic review. *Contraception* 2015; 92 (6): 514-22. doi.org/10.1016/j.contraception.2015.08.016
  13. Sahara Shurie, Edwin Were AK. Levonorgestrel only emergency contraceptive use and risk of ectopic pregnancy in Eldoret Kenya: A case-control study. *Pan Afr Med J* 2018; 31 (214): 1-7. doi.org/10.11604/pamj.2018.31.214.17484
  14. Deng MX, Zou Y. Evaluating a magnetic resonance imaging of the third-trimester abdominal pregnancy. *Med (United States)* 2017; 96 (48): 4-7. doi.org/10.1097/MD.0000000000008986
  15. Feng S. Advanced abdominal pregnancy with retained placenta and methotrexate-induced severe bone marrow suppression: A case report. *Biomed J Sci Tech Res* 2019; 19 (4): 1-4. doi.org/10.26717/bjstr.2019.19.003341
  16. Gwinyai Masukume. Live births resulting from advanced abdominal extrauterine pregnancy, a review of cases reported from 2008 to 2013. *Wedmed Cent Obstet Gynecol* 2014; 5 (1): 2-13. doi.org/10.9754/journal.wmc.2014.004510

### CITACIÓN ACTUAL

De acuerdo con las principales bases de datos y repositorios internacionales, la nueva forma de citación para publicaciones periódicas, digitales (revistas en línea), libros o cualquier tipo de referencia que incluya número doi (por sus siglas en inglés: Digital Object Identifier) será de la siguiente forma:

#### REFERENCIAS

1. Yang M, Guo ZW, Deng CJ, Liang X, Tan GJ, Jiang J, Zhong ZX. A comparative study of three different forecasting methods for trial of labor after cesarean section. *J Obstet Gynaecol Res.* 2017;25(11):239-42. [https://doi.org/10.1016/j.jyobfe.2015.04..0015\\*](https://doi.org/10.1016/j.jyobfe.2015.04..0015)

\* El registro Doi deberá colocarse con el link completo (como se indica en el ejemplo).