



<https://doi.org/10.24245/gom.v90i10.7485>

Forma necrótica de úlcera de Lipschütz

Necrotic type of Lipschütz ulcer.

Marta Benito-Vielba,¹ Ana Pellicer,¹ Laura Baquedano-Mainar,¹ María Lapresta-Moros,¹ Fernando Colmenarejo²

Resumen

INTRODUCCIÓN: Las úlceras de Lipschütz son una causa infrecuente de úlcera genital, de alivio espontáneo y casi siempre benignas, aunque en algunas pacientes pueden dejar cicatrices genitales. Lo común es que aparezcan en mujeres jóvenes, antes del inicio de la vida sexual activa, en coincidencia con un cuadro catarral o pseudogripal.

CASO CLÍNICO: Paciente de 18 años con una úlcera vulvar dolorosa, coincidente con un episodio de amigdalitis aguda y fiebre de 38 °C. La paciente negó haber tenido relaciones sexuales. La úlcera alcanzó 3 a 4 cm, profunda, purulenta, con apertura del labio menor derecho y con importante componente necrótico. Para el control del dolor se le indicaron: corticoides, doxiciclina oral, crema con lidocaína y antiinflamatorios. Los análisis de laboratorio descartaron que se tratara de infección de transmisión sexual. Al término del esquema terapéutico prescrito la evolución fue favorable, con desaparición de los síntomas, pero con una secuela: apertura del labio mayor derecho.

CONCLUSIONES: La úlcera de Lipschütz es una causa infrecuente de úlcera vulvar. Su tratamiento consiste en el control de los síntomas y casi siempre se cura en el transcurso de 4 a 6 semanas, sin dejar lesiones. El diagnóstico solo puede establecerse luego de excluir otras causas más frecuentes de úlcera vulvar.

PALABRAS CLAVE: Úlcera de Lipschütz; adolescente; úlcera genital; cicatrices genitales; tonsilitis; relaciones sexuales, dolor; infección de transmisión sexual; doxiciclina.

Abstract

INTRODUCTION: Lipschütz ulcers are an infrequent cause of genital ulcer, of spontaneous relief and almost always benign, although in some patients they may leave genital scars. They usually appear in young women, before the onset of active sexual life, coinciding with a catarrhal or flu-like condition.

CLINICAL CASE: 18-year-old female patient with a painful vulvar ulcer, coinciding with an episode of acute tonsillitis and fever of 38 °C. The patient denied having had sexual intercourse. The ulcer was 3 to 4 cm, deep, purulent, with opening of the right labium minora and with a significant necrotic component. For pain control she was prescribed corticosteroids, oral doxycycline, lidocaine cream and anti-inflammatory drugs. Laboratory tests ruled out sexually transmitted infection. At the end of the prescribed therapeutic scheme the evolution was favorable, with disappearance of symptoms, but with a sequel: opening of the right labium majus.

CONCLUSIONS: Lipschütz ulcer is a rare cause of vulvar ulcer. Its treatment consists of symptom control and it almost always heals within 4 to 6 weeks, leaving no lesions. The diagnosis can only be established after other more frequent causes of vulvar ulceration have been excluded.

KEYWORDS: Lipschütz ulcer; Adolescent; Genital ulcer; Genital scars; Tonsillitis; Sexual intercourse, Pain; Sexually transmitted infection; Doxycycline.

¹ Especialista en Ginecología y Obstetricia.

² Jefe de la Unidad de la Mujer. Hospital Quirón Salud Zaragoza y Hospital Universitario Miguel Servet de Zaragoza, España.

ORCID
<http://orcid.org/0000-0003-4945-4305>

Recibido: febrero 2022

Aceptado: marzo 2022

Correspondencia
Marta Benito Vielba
martabv90@gmail.com

Este artículo debe citarse como:
Benito-Vielba M, Pellicer A, Baquedano-Mainar L, Lapresta-Moros M, Colmenarejo F. Forma necrótica de úlcera de Lipschütz. Ginecol Obstet Mex 2022; 90 (10): 864-868.



INTRODUCCIÓN

La úlcera de Lipschütz, o úlcera vulvar aguda, es una lesión vulvar poco frecuente y de alivio espontáneo que suele aparecer en mujeres jóvenes o adolescentes antes del inicio de la actividad sexual.¹ Su incidencia se desconoce, pero una revisión sistemática reporta que 90% de los casos se registran en pacientes menores de 20 años.²

Lo común es que esté precedida de cuadros infecciosos, casi siempre virales. Sin embargo, en un porcentaje importante de casos no es posible determinar la causa. Diversas líneas de investigación sugieren que la úlcera vulvar aguda podría ser una manifestación de primoinfección por virus de Epstein-Barr, que a veces alcanza la mucosa genital, por diseminación hematógena o por autoinoculación con saliva, orina o secreción cervicovaginal.^{3,4,5}

El diagnóstico de úlcera de Lipschütz es de exclusión luego de descartar otras causas más frecuentes de úlcera vulvar, por lo que es necesario tomar cultivos y practicar estudios serológicos.

CASO CLÍNICO

Paciente de 18 años, sin antecedentes clínicos de interés; acudió a Urgencias debido a la aparición de una úlcera vulvar, dolorosa, asociada con un cuadro de amigdalitis aguda, con fiebre de 38 °C y tratamiento con amoxicilina oral. La paciente negó haber mantenido relaciones sexuales.

Durante la exploración física se objetivó una pequeña úlcera vulvar, de 1 cm de diámetro máximo, en la cara interna del labio menor derecho, con base eritematosa-violácea y leve edema en el labio menor derecho, sin adenopatías inguinales. Se le indicó tratamiento con ibuprofeno oral y aplicaciones de blastoestimulina en crema.

A las 48 horas posteriores, la paciente regresó a consulta debido al empeoramiento clínico e incremento del dolor y la disuria. En la exploración se advirtió el notorio aumento del tamaño de la úlcera, con una base purulenta, significativo edema vulvar y apertura del labio menor derecho con importante componente necrótico (**Figura 1**). Los estudios de laboratorio reportaron: leucocitosis de 18,300 por microlitro, con neutrofilia del 87% y proteína C reactiva de 12 mg/dL. Los exudados de la úlcera se reportaron negativos, lo mismo que las serologías para descartar *Chlamydia trachomatis*, *Neisseria gonorrhoeae*, virus herpes simple, VIH y hepatitis. La IgG de virus de Epstein-Barr se reportó positiva, por el antecedente de mononucleosis infecciosa dos años atrás. Se le indicaron doxiciclina oral durante dos semanas y metilprednisolona por vía intramuscular; además, antiinflamatorios no esteroideos alternos, con paracetamol y aplicaciones de lidocaína para reducir la disuria.

La paciente fue nuevamente valorada en el plazo de una semana, advirtiéndose una importante mejoría clínica. El fragmento necrosado del labio menor derecho se había desprendido espontáneamente y la base de la úlcera se había

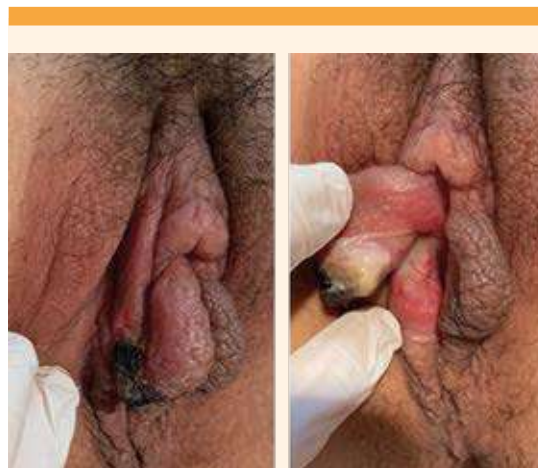

Figura 1. Úlcera vulvar de 48 a 72 horas de evolución.

reducido de manera muy considerable, lo mismo que el edema y la inflamación vulvar (**Figura 2**, imagen izquierda). La paciente refería un correcto control dolor con analgesia pautada y una franca disminución de la disuria.

Luego de transcurrir 3 a 4 semanas desde el inicio de los síntomas, la paciente se encontró asintomática, con la herida de la úlcera prácticamente cicatrizada, aunque en virtud de su componente necrótico, la morfología del labio menor derecho quedó alterada (**Figura 2**, imagen derecha).

DISCUSIÓN

La úlcera vulvar aguda la describió Lipschütz, a principios del siglo XX, caracterizada por: fiebre, úlcera genital dolorosa y adenopatías inguinales en mujeres jóvenes, por lo general sin inicio de la actividad sexual.⁶

Hasta ahora no se ha identificado con certeza el agente causal. Sin embargo, diversos estudios han relacionado a las infecciones virales, sobre todo la primoinfección por el virus de Epstein-Barr, con la aparición de esta úlcera.^{3,4,5,7}

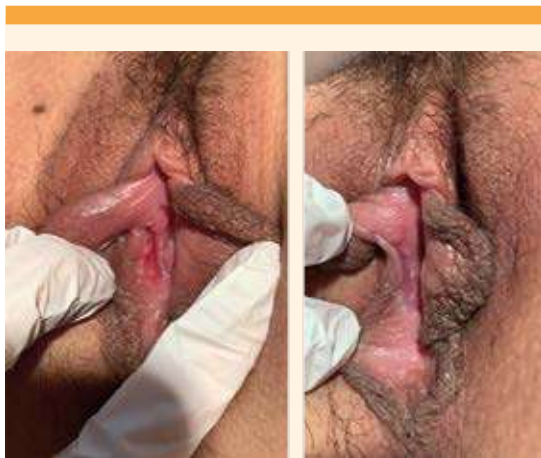


Figura 2. Úlcera vulvar de 10 días (imagen izquierda) y de 3 semanas (imagen derecha) de evolución.

En el actual contexto de la pandemia de COVID-19 se han descrito diversos casos de aparición de úlceras vulvares agudas.^{8,9}

Las úlceras de Lipschütz suelen ser de un tamaño considerable, superior a 1 cm, profundas, con borde rojo-violáceo y base necrótica cubierta por un exudado grisáceo o escara negro-gris adherente. Es habitual encontrar un patrón simétrico o en espejo. La mayoría de las pacientes suele cursar, también, con un cuadro pseudogripal, con fiebre, malestar general, amigdalitis, adenopatías o concentraciones elevadas de enzimas hepáticas. En ocasiones, también, se asocian con úlceras en otras regiones mucosas, como la bucal.^{2,10,11}

En la bibliografía están descritas tres formas clínicas: la gangrenosa o necrótica, la miliar y la crónica. La primera es la que corresponde a la paciente del caso que casi siempre cursa con síntomas generales y que por la profundidad de las lesiones puede dejar cicatriz. La forma miliar es menos frecuente y se caracteriza por pequeñas y múltiples úlceras más superficiales y, generalmente, no se acompaña de síntomas sistémicos. Por último, la forma crónica es excepcional y suele transcurrir con úlceras recidivantes.¹²

En la mayoría de los casos descritos en la bibliografía, la úlcera vulvar se cura sin dejar lesiones. Sin embargo, en la paciente del caso la profundidad de la lesión ocasionó la apertura completa del labio menor derecho.¹²

El diagnóstico de úlcera de Lipschütz solo puede establecerse después de excluir otras causas más frecuentes de úlcera vulvar, casi siempre asociadas con infecciones de transmisión sexual; por esto son necesarios los cultivos, el exudado de la úlcera y las serologías. El diagnóstico diferencial debe establecerse con otras enfermedades que pueden cursar con úlceras vulvares: enfermedad de Behçet, enfermedades inflamatorias



intestinales y otras de origen autoinmunitario. La biopsia de la lesión no suele aportar información adicional, excepto cuando se sospecha una enfermedad cutánea específica, por la evolución de las lesiones.¹³

Los criterios diagnósticos propuestos para úlcera de Lipschütz son: primer episodio de úlcera genital aguda antes de los 20 años, con una o múltiples úlceras, debidamente delimitadas, dolorosas y con una base necrótica en torno de la vulva, patrón bilateral de las lesiones, sin relaciones sexuales en los tres meses previos, ausencia de inmunodeficiencia y curso agudo, con inicio abrupto y desaparición en un plazo máximo de seis semanas.^{4,5}

La evidencia actualmente disponible en relación con el tratamiento de las úlceras de Lipschütz coincide en que es sintomático y con adecuada limpieza de la lesión, control del dolor e inflamación con antiinflamatorios. Huppert y Rosman, y sus respectivos colaboradores, sugieren que también puede resultar útil la aplicación de cremas con anestésico, para disminuir las molestias y reducir la disuria. En casos severos, con úlceras profundas, los corticosteroides locales o sistémicos pueden mejorar la evolución de las lesiones y acortar la duración del cuadro, por su potente acción antiinflamatoria. Los antibióticos orales de amplio espectro pueden resultar útiles en las formas necróticas o gangrenosas, o cuando se sospeche sobreinfección bacteriana.^{14,15}

El diagnóstico de úlcera de Lipschütz es de exclusión y solo debe establecerse luego de un correcto estudio que permita descartar otras causas más frecuentes de úlcera vulvar. Si bien el pronóstico de este tipo de úlcera es bueno, en algunos casos la considerable profundidad de las lesiones y el importante componente necrótico pueden dar lugar a lesiones cicatriciales que alteran la morfología genital; por esto es

fundamental el correcto tratamiento de la lesión con antiinflamatorios, curaciones locales y antibiótico, en casos seleccionados, para evitar la sobreinfección y disminuir las posibles lesiones.

CONCLUSIÓN

La úlcera de Lipschütz, o úlcera genital aguda, es una causa poco frecuente de úlcera genital, de causa desconocida. Lo común es que aparezca en niñas o mujeres jóvenes antes del inicio de las relaciones sexuales; con frecuencia se acompaña de un cuadro pseudogripal. El diagnóstico es de exclusión, luego de descartar otras causas más frecuentes de úlcera vulvar, sobre todo infecciones de transmisión sexual. El tratamiento es sintomático: control del dolor e inflamación. La curación suele conseguirse sin secuelas, en un plazo de 4 a 6 semanas.

REFERENCIAS

1. Mourinha V, Costa S, Urzal C, Guerreiro F. Lipschütz ulcers: uncommon diagnosis of vulvar ulcerations. *BMJ Case Rep* 2016; 2016. <http://dx.doi.org/10.1136/bcr-2015-214338>
2. Vismara SA, Lava SAG, Kottanattu L, et al. Lipschütz's acute vulvar ulcer: a systematic review. *Eur J Pediatr* 2020; 179:1559. <https://doi.org/10.1007/s00431-020-03647-y>
3. Pereira DAG, Teixeira EPP, Lopes ACM, Sarmiento RJP, Lopes APC. Lipschütz Ulcer: An Unusual Diagnosis that Should Not be Neglected. *Rev Bras Ginecol Obstet.* 2021; 43 (5): 414-16. doi: 10.1055/s-0041-1729147
4. Di Lernia V, Mansouri Y. Epstein-Barr virus and skin manifestations in childhood. *Int J Dermatol* 2013; 52:1177. <https://doi.org/10.1111/j.1365-4632.2012.05855.x>
5. Schindler Leal AA, Piccinato CA, Beck APA, Gomes MTV, Podgaec S. Acute genital ulcers: keep Lipschütz ulcer in mind. *Arch Gynecol Obstet* 2018; 298 (5): 927-31. <https://doi.org/10.1007/s00404-018-4866-6>
6. Lipschütz B. Über eune eugenartige Geschwürsform des weiblichen Genitales (Ulcus vulvae acutum). *Arch Dermatol Syph* 1913;114:363-95.
7. Halvorsen JA, Brevig T, Aas T, et al. Genital ulcers as initial manifestation of Epstein-Barr virus infection: two new cases and a review of the literatura. *Acta Derm Venereol* 2006; 86: 439.
8. Popatia S, Chiu YE. Vulvar aphthous ulcer after COVID-19 vaccination. *Pediatr Dermatol* 2022; 39 (1): 153-154. doi: 10.1111/pde.14881

9. Wojcicki AV, O'Flynn O'Brien KL. Vulvar Aphthous Ulcer in an Adolescent After Pfizer-BioNTech (BNT162b2) COVID-19 Vaccination. *J Pediatr Adolesc Gynecol.* 2021 :S1083-3188(21) 00304-1. doi: 10.1016/j.jpag.2021.10.005
10. Arellano J, Fuentes E, Moreno P, Corredoira Y. Úlcera de Lipschütz, un diagnóstico para considerar en la población pediátrica [Ulcer of Lipschütz, a diagnosis to consider in the pediatric population]. *Arch Argent Pediatr* 2019; 117 (3): e305-e308. <http://dx.doi.org/10.5546/aap.2019.e305>
11. Morgado-Carrasco D, Bosch-Amate X, Fustà-Novell X, Giavedoni P. Lipschütz ulcer: an acute noninfectious genital ulcer to bear in mind in adult women. *Actas Dermosifiliogr (Engl Ed).* 2020 Sep; 111 (7): 624-26. doi: 10.1016/j.ad.2018.12.011
12. Plácido Paías R, Portillo Márquez M, Del Castillo Navio E, González Carracedo MJ, Vaquerizo Vaquerizo U. Úlcera de Lipschütz en su forma gangrenosa. *Rev Pediatr Aten Primaria* 2014; 16: e151-4. <https://dx.doi.org/10.4321/S1139-76322014000500013>
13. Vieira-Baptista P, Lima-Silva J, Beires j, Martínez de Oliveira J. Lipschütz ulcers: should we rethink this? An analysis of 33 cases. *Eur J Obstet Gynecol Reprod Biol* 2016; 198:149. <https://doi.org/10.1016/j.ejogrb.2015.07.016>
14. Huppert JS. Lipschutz ulcers: evaluation and management of acute genital ulcers in women. *Dermatol Ther* 2010; 23: 533. <https://doi.org/10.1111/j.1529-8019.2010.01356.x>
15. Rosman IS, Berk DR, Bayliss SJ, et al. Acute genital ulcers in nonsexually active young girls: case series, review of the literatura, and evaluation and management recommendations. *Pediatr Dermatol* 2012; 29: 147. <https://doi.org/10.1111/j.1525-1470.2011.01589.x>

CITACIÓN ACTUAL

De acuerdo con las principales bases de datos y repositorios internacionales, la nueva forma de citación para publicaciones periódicas, digitales (revistas en línea), libros o cualquier tipo de referencia que incluya número doi (por sus siglas en inglés: Digital Object Identifier) será de la siguiente forma:

REFERENCIAS

1. Yang M, Guo ZW, Deng CJ, Liang X, Tan GJ, Jiang J, Zhong ZX. A comparative study of three different forecasting methods for trial of labor after cesarean section. *J Obstet Gynaecol Res.* 2017;25(11):239-42. <https://doi.org/10.1016/j.jyobfe.2015.04..0015>*

* El registro Doi deberá colocarse con el link completo (como se indica en el ejemplo).