



<https://doi.org/10.24245/gom.v90i11.7910>

# Ligadura de arterias hipogástricas modificada en inserción anómala de placenta, previa al alumbramiento o histerctomía obstétrica

## Ligation of hypogastric arteries prior to delivery and/or modified obstetric hysterectomy in anomalous insertion of the placenta.

Maritza García-Espinosa,<sup>1</sup> Jesús Arturo Martínez-Torres,<sup>2</sup> Felipe Caldiño-Soto<sup>3</sup>

### Resumen

**OBJETIVO:** Evaluar las ventajas de practicar o no la ligadura de arterias hipogástricas antes del alumbramiento u optar por la histerectomía modificada en el tratamiento quirúrgico de la inserción anómala de la placenta.

**MATERIALES Y MÉTODOS:** Estudio de serie de casos, retrospectivo, transversal y comparativo efectuado en la Unidad Médica de Alta Especialidad, Hospital de Ginecoobstetricia 4 Luis Castelazo Ayala, de 2013 a 2019. *Criterios de inclusión:* pacientes con inserción anómala de la placenta a quienes se practicó la ligadura de arterias hipogástricas antes del alumbramiento o se optó por la histerectomía modificada. *Criterios de exclusión:* pacientes que no finalizaron el embarazo en el hospital o la información en el expediente estaba incompleta. Parámetros de estudio: sangrado transoperatorio, transfusión sanguínea, morbilidad posoperatoria e ingreso a cuidados intensivos. Los desenlaces se analizaron con estadística descriptiva e inferencial.

**RESULTADOS:** Se evaluaron 285 pacientes; 56% (n = 162) con placenta previa, 27% (n = 77) marginal y 17% (n = 46) normoinsera. El espectro de placenta acreta se encontró en 34% (n = 91) de la muestra. En el grupo de placenta previa la aplicación de la técnica disminuyó el sangrado transoperatorio (p = 0.005) y la transfusión sanguínea (p = 0.05). En pacientes con espectro de placenta acreta hubo una reducción del sangrado transoperatorio (p < 0.01), menores transfusión sanguínea (p = 0.01), ingreso a cuidados intensivos (p < 0.001) y días de estancia en cuidados intensivos (p = 0.0001).

**CONCLUSIONES:** La ligadura de arterias hipogástricas antes del alumbramiento u optar por la histerectomía modificada en el tratamiento quirúrgico de la inserción anómala de la placenta se reflejó en un máximo beneficio en los grupos de placenta previa y acretismo placentario.

**PALABRAS CLAVE:** Embarazo; placenta previa; placenta acreta; histerectomía; trasfusión sanguínea; arterias; cuidados intensivos; morbilidad.

### Abstract

**OBJECTIVE:** To evaluate the advantages of practicing or not hypogastric artery ligation before delivery or opting for modified hysterectomy in the surgical treatment of anomalous placental insertion.

<sup>1</sup> Ginecoobstetra y especialista en Medicina Materno Fetal, servicio de Complicaciones de la segunda mitad del embarazo.

<sup>2</sup> Residente de cuarto de Ginecología y Obstetricia.

<sup>3</sup> Ginecoobstetra y especialista en Biología de la Reproducción, jefe de la División de Obstetricia.

Unidad Médica de Alta Especialidad, Hospital de Ginecoobstetricia 4 Luis Castelazo Ayala, Instituto Mexicano del Seguro Social, Ciudad de México.

### ORCID

<https://orcid.org/0000-0003-2565-2868>

<https://orcid.org/0000-0002-2091-248X>

<https://orcid.org/0000-0003-0061-4478>

**Recibido:** julio 2022

**Aceptado:** octubre 2022

### Correspondencia

Maritza García Espinosa  
dramaritzage@yahoo.com.mx

### Este artículo debe citarse como:

García-Espinosa M, Martínez-Torres JA, Caldiño-Soto F. Ligadura de arterias hipogástricas modificada en inserción anómala de placenta, previa al alumbramiento o histerctomía obstétrica. Ginecol Obstet Mex 2022; 90 (11): 869-885.

**MATERIALS AND METHODS:** A retrospective, cross-sectional, comparative, retrospective case series study conducted at the Unidad Médica de Alta Especialidad, Hospital de Ginecoobstetricia 4 Luis Castelazo Ayala, from 2013 to 2019. *Inclusion criteria:* patients with anomalous placental insertion who underwent hypogastric artery ligation before delivery or who opted for modified hysterectomy. *Exclusion criteria:* patients who did not terminate the pregnancy in the hospital or the information in the file was incomplete. *Study parameters:* transoperative bleeding, blood transfusion, postoperative morbidity and admission to intensive care. Outcomes were analyzed with descriptive and inferential statistics.

**RESULTS:** 285 patients were evaluated; 56% (n = 162) with placenta previa, 27% (n = 77) marginal and 17% (n = 46) normoinfert. The placenta accreta spectrum was found in 34% (n = 91) of the sample. In the placenta previa group, the application of the technique decreased transoperative bleeding (p = 0.005) and blood transfusion (p = 0.05). In patients with placenta accreta spectrum there was a reduction of transoperative bleeding (p < 0.01), lower blood transfusion (p = 0.01), intensive care admission (p < 0.001) and days of intensive care stay (p = 0.0001).

**CONCLUSIONS:** Ligation of hypogastric arteries before delivery or opting for modified hysterectomy in the surgical management of anomalous placental insertion was reflected in maximum benefit in the placenta previa and placental accreta groups.

**KEYWORDS:** Pregnancy; Placenta previa; Placenta accreta; Hysterectomy; Blood transfusion; Arterias; Critical care; Morbidity.

## INTRODUCCIÓN

La inserción anómala de la placenta incluye a la placenta previa y al espectro del acretismo placentario. La clasificación actual incluye: placenta previa, antes central total (borde placentario sobre el orificio cervical interno); inserción baja de placenta, antes marginal (borde inferior de la placenta) a menos de 20 mm del orificio cervical interno y placenta normoinserta, antes de inserción baja (borde inferior de la placenta a más de 20 mm del orificio cervical interno).<sup>1</sup> El espectro de placenta accreta define la adherencia anormal de las vellosidades coriales con ausencia parcial o completa de la decidua basal y describe la situación clínica en que la placenta no puede retirarse sin causar un sangrado anormal y potencialmente mortal.<sup>2</sup> Dependiendo de la profundidad de la invasión del trofoblasto en el

miometrio puede ser: acreta superficial, increta y percreta<sup>3</sup> y su incidencia es ascendente por el incremento de la tasa de cesáreas.<sup>4,5</sup> El diagnóstico de inserción anómala de la placenta ha mejorado en las últimas tres décadas a la par de la mejor resolución de los ecógrafos.<sup>6,7</sup>

En pacientes con inserción anómala de la placenta, atendidas en hospitales de tercer nivel con infraestructura tecnológica y humana, es posible la participación multidisciplinaria que se refleja en menores morbilidad materna, necesidad de transfusión sanguínea y tiempo recuperación del sangrado en máximo siete días.<sup>8</sup> Las metas del tratamiento son la reducción del sangrado y del riesgo de parto pretérmino.<sup>9</sup> El momento óptimo recomendado para el parto en mujeres con inserción anómala de la placenta y sospecha de espectro de placenta accreta es entre las 34 y



36 semanas.<sup>10</sup> Los casos de inserción anómala de la placenta, sin espectro de placenta acreta, entre las 36 y 37.6 semanas.<sup>11,12</sup> La paciente sintomática puede convertirse en una urgencia obstétrica,<sup>13</sup> con transfusión sanguínea masiva.<sup>14</sup>

El desafío del tratamiento de pacientes con inserción anómala de la placenta viene con el parto.<sup>15</sup> El sangrado se correlaciona con el grado de invasión placentaria, la hipervascularidad asociada y la existencia o no de invasión a los tejidos extrauterinos.<sup>16</sup>

El procedimiento quirúrgico para resolver la inserción anómala de la placenta es uno de los más complejos y potencialmente mortales. Infortunadamente se dispone de pocos datos que permitan emitir recomendaciones para el acceso quirúrgico óptimo por lo que el enfoque se individualiza para cada paciente, el equipo quirúrgico y los recursos disponibles en la institución.<sup>16,17</sup>

Una revisión de los diferentes tipos de tratamiento implementados para resolver la inserción anómala de la placenta describe: el método de extirpación (remoción de la placenta) asociado con sangrado masivo posparto y necesidad de histerectomía periparto; la cesárea-histerectomía (histerectomía posterior a la extracción del neonato, sin intentar el alumbramiento) en casos con sospecha de espectro de placenta acreta, es el método más recomendado por el ACOG y considerado el tratamiento estándar para espectro de placenta acreta, con mortalidad baja pero alta morbilidad materna.<sup>16,17</sup> La embolización arterial uterina y de la arteria iliaca interna, previa al nacimiento, ha reportado disminución de la pérdida y transfusión sanguínea; sin embargo, es un recurso no disponible en todos los hospitales.<sup>16,17</sup> Otra alternativa es el tratamiento conservador, que busca evitar la histerectomía periparto y preservar la función reproductiva con riesgos asociados con infección, absceso

placentario, sepsis y trombosis.<sup>17</sup> Otras técnicas reportadas para casos de placenta previa son: aplicación de un torniquete cervical,<sup>18</sup> aplicación intrauterina de sonda Foley, balón de Bakri o sonda de Sengstaken-Blakemore en casos de hemorragia posalumbramiento que se retiran a las 24 horas posteriores.<sup>19</sup>

El objetivo del estudio fue: comparar las ventajas de practicar o no la ligadura de arterias hipogástricas antes del alumbramiento u optar por la histerectomía modificada en el tratamiento quirúrgico de la inserción anómala de la placenta.

## MATERIALES Y MÉTODOS

Estudio de serie de casos, retrospectivo, transversal y comparativo efectuado en la Unidad Médica de Alta Especialidad, Hospital de Ginecoobstetricia 4 Luis Castelazo Ayala, de 2013 a 2019. *Criterios de inclusión:* pacientes con inserción anómala de la placenta a quienes se practicó la ligadura de arterias hipogástricas antes del alumbramiento o se optó por la histerectomía modificada. *Criterio de exclusión:* pacientes que no finalizaron el embarazo en el hospital o la información en el expediente estaba incompleta. *Parámetros de estudio:* sangrado transoperatorio (en mL), transfusión sanguínea (unidades hemotransfundidas), morbilidad posoperatoria (complicaciones) e ingreso a cuidados intensivos.

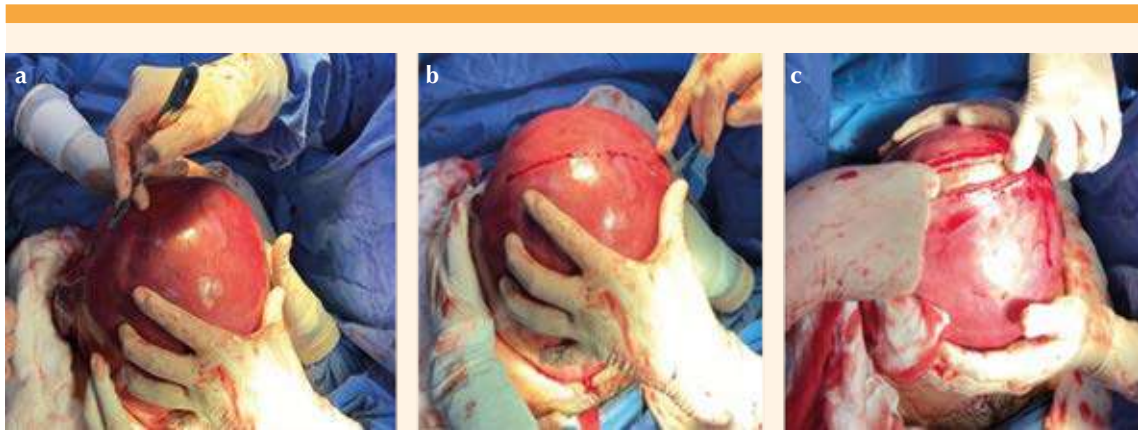
Los datos obtenidos de los expedientes de las pacientes permitieron analizar los desenlaces y compararlos con quienes se atendieron con la técnica propuesta con las que no la recibieron.

La técnica de la ligadura de arterias hipogástricas, previa al alumbramiento de la placenta, se practicó de la siguiente manera:

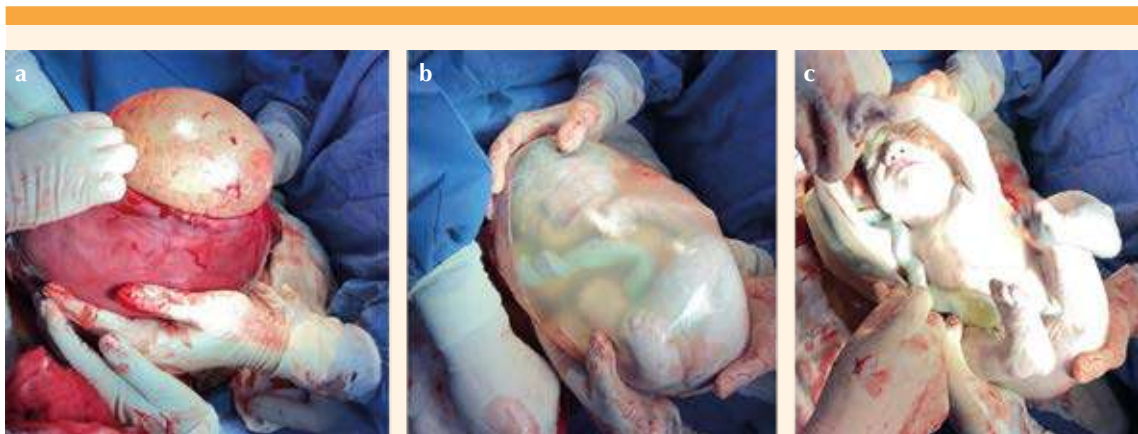
1. Antes de la intervención quirúrgica, como parte del protocolo de atención a

pacientes con diagnóstico de inserción anómala de la placenta, se determinó ecográficamente su localización y tipo de histerotomía a practicar.

2. Se procedió a la histerotomía (se evitaron las incisiones trasplacentarias). **Figura 1**
3. Nacimiento del recién nacido y pinzamiento tardío del cordón umbilical. **Figura 2**
4. La histerotomía se cerró con pinzas Foerster y la placenta se dejó *in situ*. **Figura 3**
5. Se ligaron ambas arterias hipogástricas. **Figuras 4 y 5**
6. Se retiraron las pinzas Foerster y se corroboraron el alumbramiento y la histerorrafia.
7. En caso de diagnóstico prenatal o transquirúrgico de acretismo se procedió a la histerectomía total modificada.

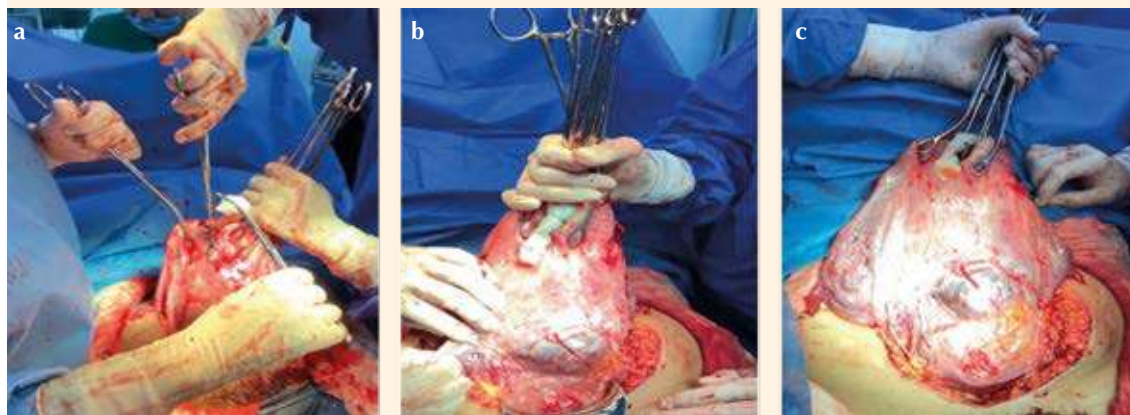


**Figura 1.** Histerotomía. a) Marcaje espacial de la histerotomía; b) Histerotomía fúndica; c) Ampliación de la histerotomía.

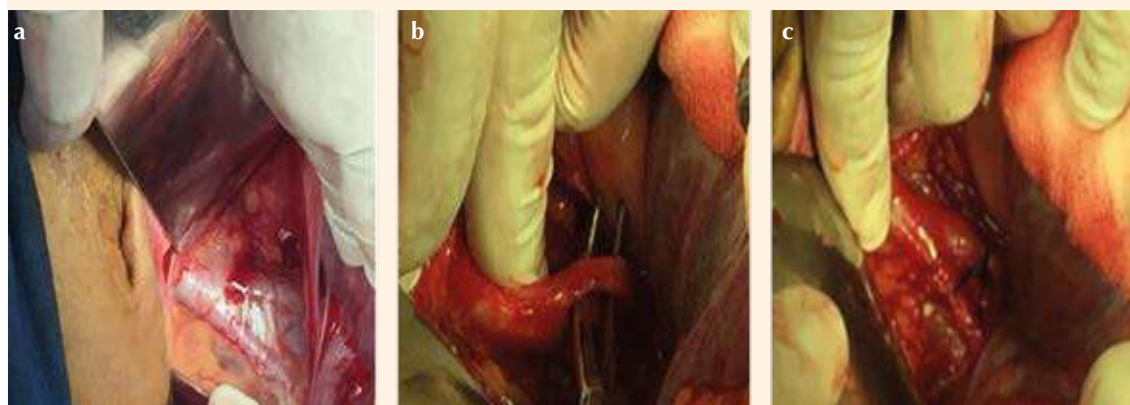


**Figura 2.** Nacimiento del recién nacido. a) Nacimiento de la bolsa amniótica; b) Nacimiento del recién nacido en la bolsa amniótica; c) Pinzamiento tardío.





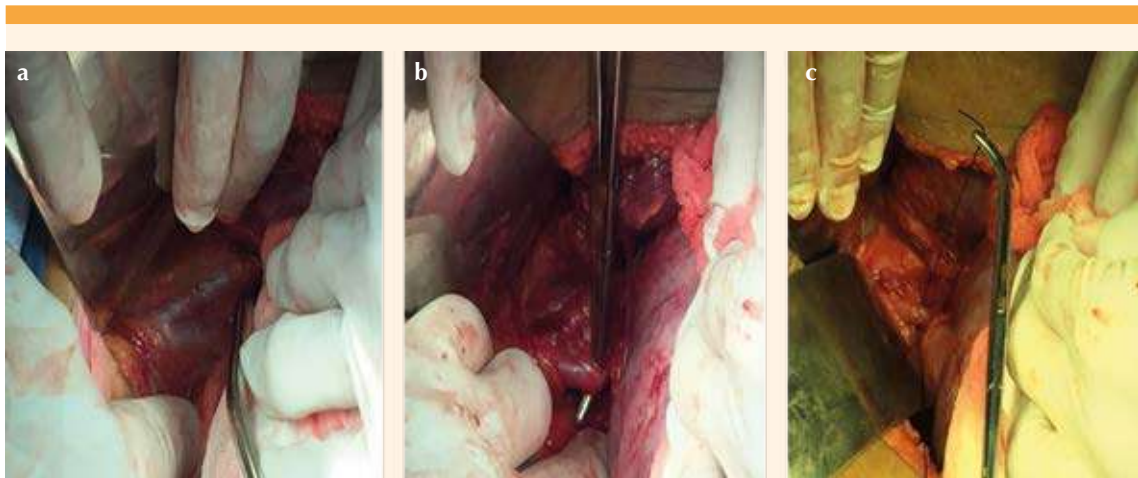
**Figura 3.** Referencia y cierre de la histerorrafia. **a, b** y **c)** Referencia de la histerorrafia con pinzas Forester.



**Figura 4.** Disección y ligadura de las arterias hipogástricas, derecha. **a)** Disección; **b** y **c)** Ligadura de la arteria hipogástrica derecha.

En 10 casos la histerectomía total modificada se practicó de la siguiente manera: **Cuadro 1**

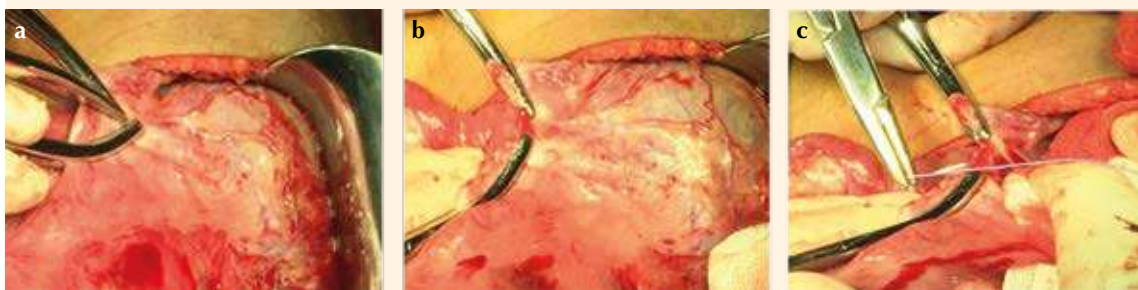1. Pinzamiento, corte y ligadura de ambos ligamentos redondos. **Figura 6**
2. Hidrodisección de plica vesicouterina, con descenso vesical y hemostasia de vasos de neoformación. **Figura 7**
3. Disección, corte y ligadura del pedículo útero-ovárico (ligamento útero-ovárico, ancho y salpinge) de forma bilateral. **Figuras 8 y 9**
4. Disección del peritoneo posterior. **Figura 10**
5. Esqueletización, pinzamiento, corte y ligadura de las arterias uterinas. **Figura 11**



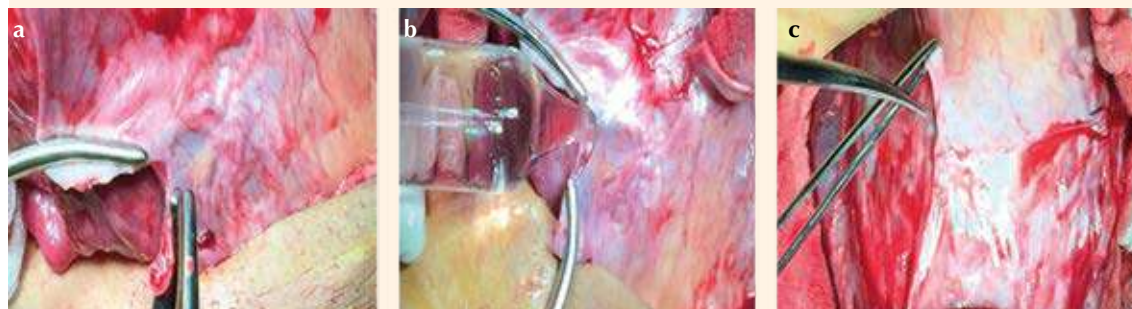**Figura 5.** Diseción y ligadura de la arteria hipogástrica izquierda. **a)** Diseción; **b y c)** Ligadura de la arteria hipogástrica izquierda.

**Cuadro 1.** Histerectomía total abdominal modificada en 10 pasos

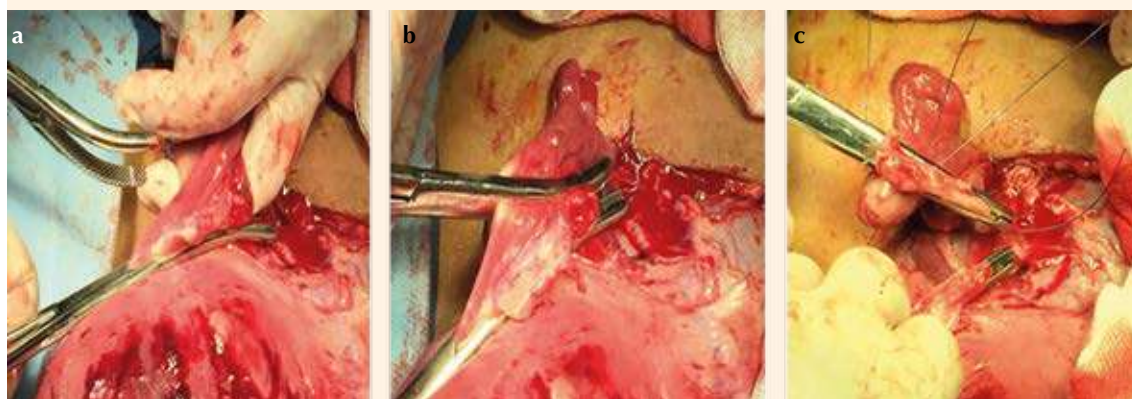
1. Pinzamiento, corte y ligadura de ligamentos redondos.
2. Hidrodiseción de la plica vesicouterina con descenso vesical y hemostasia.
3. Diseción, corte y ligadura del pedículo útero ovárico bilateral (ligamento utero-ovárico, ancho y salpinge).
4. Diseción del peritoneo posterior.
5. Esqueletización, pinzamiento, corte y ligadura de las arterias uterinas.
6. Pinzamiento, corte y ligadura de los ligamentos cardinales.
7. Colpotomía y extracción de la pieza quirúrgica.
8. Aplicación de puntos de Aldriege y orleado de la cúpula.
9. Reperitonización.
10. Cierre de la pared abdominal en forma habitual.



**Figura 6.** Pinzamiento, corte y ligadura de los ligamentos redondos. **a)** Pinzamiento del ligamento redondo; **b)** Corte del ligamento redondo; **c)** Ligadura del ligamento redondo (posterior a la hidrodiseción).



**Figura 7.** Hidrodissección del peritoneo anterior con descenso de la plica vesicouterina. **a)** Exposición de ventana del peritoneo anterior; **b)** Hidrodissección de la plica peritoneal vesicouterina con hemostasia dirigida a los vasos de neoformación; **c)** Descenso de la plica vesicouterina.



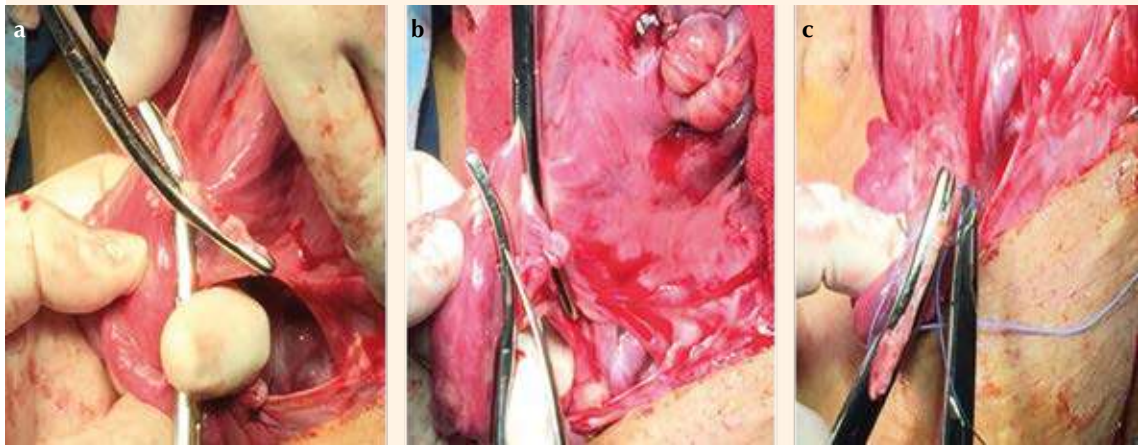
**Figura 8.** Disección, corte y ligadura del pedículo útero-ovárico izquierdo (salpinge y ligamentos útero-ováricos y anchos). **a)** Disección; **b)** Corte; **c)** Ligadura del pedículo útero-ovárico izquierdo.

6. Disección, corte y referencia de los ligamentos cardinales. **Figura 12**
7. Colpotomía y extracción de la pieza quirúrgica. **Figura 13**
8. Aplicación de puntos de Aldriege y orleado de la cúpula. **Figura 14**
9. Reperitonización.

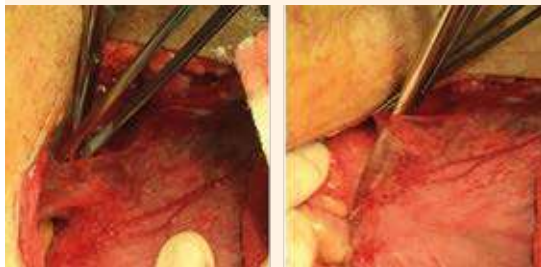
10. Cierre de la pared abdominal en forma habitual.

El análisis incluyó estadística descriptiva con medidas de tendencia central y dispersión. Las variables cualitativas se expresaron en medidas de frecuencia absoluta y relativa. Las variables cuantitativas se expresaron en medias y desviación estándar. La estadística inferencial





**Figura 9.** Disección, corte y ligadura del pedículo útero-ovárico derecho (salpínx y ligamentos útero-ovárico y ancho). **a)** Disección; **b)** Corte; **c)** Ligadura del pedículo útero-ovárico derecho.



**Figura 10.** Disección del peritoneo posterior.

incluyó t de Student para muestras relacionadas y las variables categóricas con prueba de  $\chi^2$ . Las medidas de fuerza de asociación con intervalos de confianza (IC) del 95%. Los niveles de significación se consideraron igual o por debajo de 0.05. Se utilizó el programa SPSS 24 de Microsoft.

## RESULTADOS

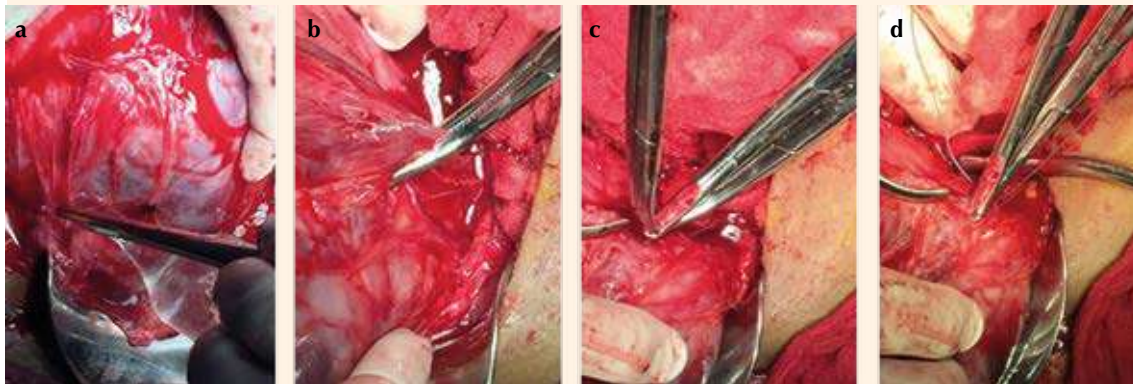
Se evaluaron 285 pacientes; 56% (n = 162) con placenta previa (central total), 27% (n =

77) marginal (inserción baja) y 17% (n = 46) inserción baja (normoinserta). El espectro de placenta acreta se encontró en 34% (n = 91) de la muestra. En el grupo de placenta previa la aplicación de la técnica disminuyó el sangrado transoperatorio (p = 0.005) y la transfusión sanguínea (p = 0.05). La edad promedio de las pacientes fue  $32 \pm 5.4$  años, con límites de 18 a 45 años. El 21% eran primigestas, 36% secundigestas y 43% multigestas. El 27%, 6% y 1% tenían antecedente de 1, 2 y 3 legrados uterinos, respectivamente. El 38%, 15% y 3% tenían el antecedente de 1, 2 y 3 cesáreas previas, respectivamente. Las semanas promedio de embarazo al diagnóstico fueron  $29.3 (\pm 3.5)$  con límites de 20 y 38. En todas las pacientes el diagnóstico de inserción anómala de la placenta se corroboró por ultrasonido. El análisis por grupos no mostró diferencias significativas con respecto al análisis de toda la población.

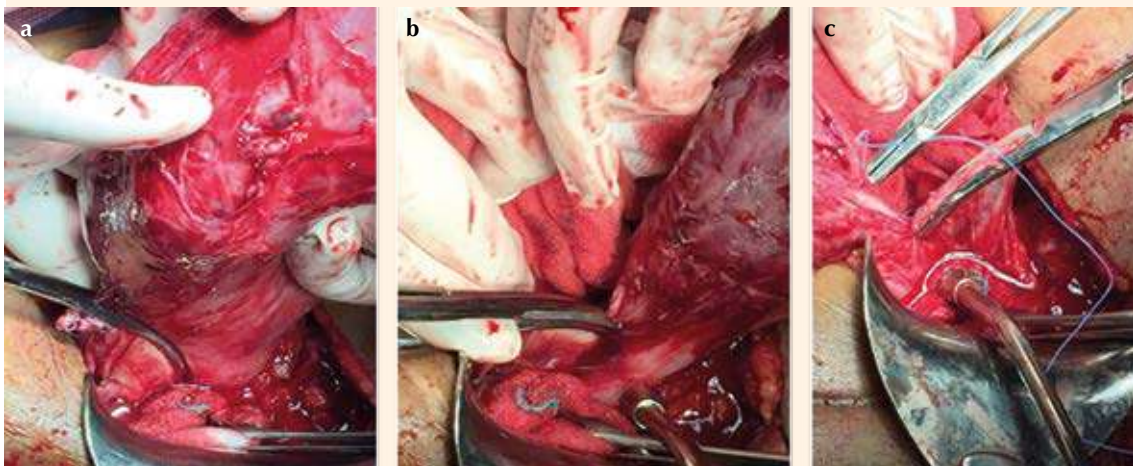
## Cuadro 2

El 56% (n = 159) de las pacientes tuvieron cirugía programada y 44% (n = 125) de urgencia. La incisión practicada fue corporal en 124 pacien-





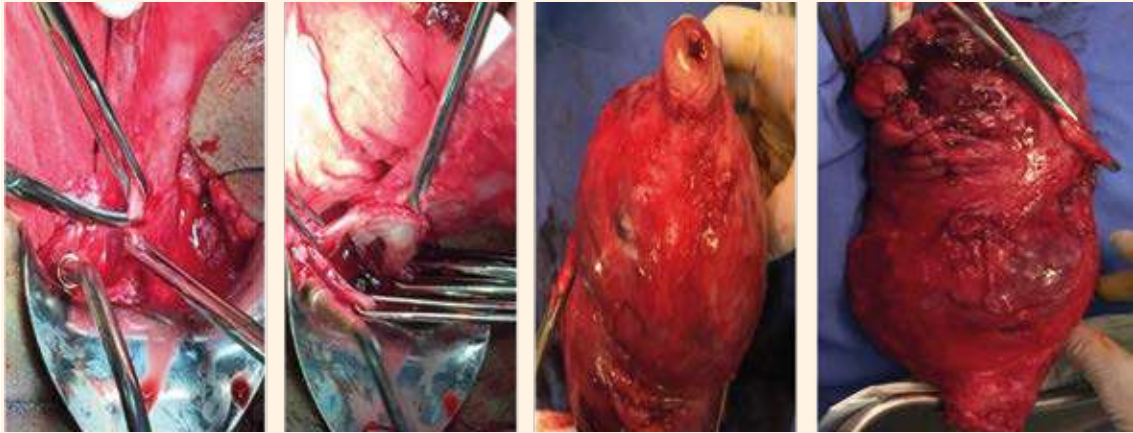
**Figura 11.** Esqueletización, pinzamiento, corte y ligadura de las arterias uterinas derecha e izquierda. a) Esqueletización; b) Pinzamiento; c) Corte; d) Ligadura.



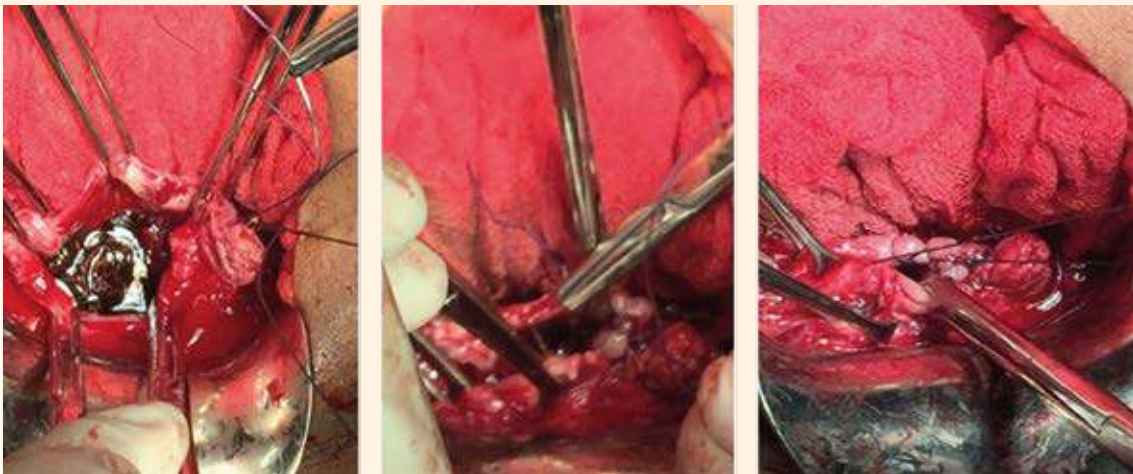
**Figura 12.** Pinzamiento, corte y ligadura de la vena cardinal derecha e izquierdo. a) Pinzamiento; b) Corte; c) Ligadura y referencia.

tes (43.5%); tipo Kerr en 140 (49.1%) y fúndica en 21 (7.4%) pacientes. El 32% (n = 91) de la población tuvo espectro de placenta acreta y 66% (n = 194) no lo tuvo. **Cuadro 3**

En el grupo de placenta previa, las semanas de embarazo a la finalización fueron  $34.5 (\pm 3.0)$ ; en el 52% programada y en 48% de urgencia. En 55.4% de las pacientes se hizo una incisión



**Figura 13.** Colpotomía y extracción de la pieza quirúrgica.



**Figura 14.** Aplicación de puntos Aldriege y orleado de la cúpula vaginal con surgete continuo anclado, dejando la cúpula abierta.

corporal; el 34.1% tipo Kerr y en el 10.4% fúndica. El espectro de placenta acreta se registró en 74 pacientes (45%) y estuvo ausente en 90 pacientes (55%). (**Cuadro 4**)

En el grupo de placentas marginales la edad promedio de interrupción fue a las 35.3 semanas ( $\pm$

2.43); el 55% programada y 45% de urgencia. El 64.1% con incisión tipo Kerr, 30.7% corporal y 5.1% fúndica. Hubo acretismo en 16% y ausente en 84% de la población. **Cuadro 5**

En el grupo de inserciones bajas de placenta el promedio de semanas a la interrupción fue de

**Cuadro 2.** Tipos de inserción anómala de placenta

	n	%
Previa (antes central total)	164	57
Inserción baja (antes marginal)	78	27
Normoinserta (antes inserción baja)	43	15
Espectro de placenta acreta	91	32
• Placenta previa	74	81
• Placenta marginal	17	19

36.1 ( $\pm$  1.9); el 76% programada y 24% de urgencia. El 80.5% con incisión tipo Kerr y 19.5% corporal. **Cuadro 5**

La técnica propuesta se practicó en 119 pacientes y no en 166 pacientes; 81 de 164 tenían placenta previa, 29 de 78 inserción baja y 29

de 49 normoinserta. La selección fue por conveniencia, dependiente del equipo quirúrgico que participó. **Cuadro 6**

El análisis de resultados expresados en sangrado transoperatorio, necesidad de transfusión sanguínea, cantidad de paquetes globulares hemotransfundidos, tiempo quirúrgico, ingreso a cuidados intensivos y días de estancia hospitalaria se hizo para los tres diferentes grupos de inserción anómala de la placenta. **Cuadro 6**

Al comparar el sangrado, se observó disminución significativa en el grupo de placenta previa con la técnica propuesta (1280 mL en comparación con 1995 mL;  $p = 0.005$ ; IC95%: 154-875 mL). La necesidad de transfusión sanguínea fue solo significativa en el grupo de placenta previa 34%

**Cuadro 3.** Características demográficas de las pacientes por grupos

	Toda la población n = 285	Central total * n = 164	Marginal ** n = 78	Inserción baja*** n = 43	p
<b>Edad</b>					
Promedio (DE)	32 (5.4)	33 (5.3)	32 (5.3)	32 (5.4)	< 0.02
Rango	18-45	21-45	20-44	18-43	
<b>Paridad n (%)</b>					
Primigestas	57 (20)	39 (23.8)	12 (15.4)	6 (13.9)	0.06
Secundigestas	105 (36)	57 (34.7)	37 (47.4)	11 (25.6)	0.75
Multigestas	123 (43)	68 (41.5)	29 (37.2)	26 (60.5)	0.23
<b>Antecedente de legrados n (%)</b>					
Uno	78 (27.4)	40 (24.4)	19 (24.4)	19 (44.2)	0.07
Dos	19 (6.66)	12 (7.3)	3 (3.8)	4 (9.1)	0.70
Tres	3 (1.05)	3 (1.8)	0	0	
<b>Antecedente de cesáreas</b>					
Uno	109 (38.2)	66 (40.2)	30 (38.5)	13 (30.2)	0.82
Dos	45 (15.7)	30 (18.3)	11 (14.1)	4 (9.3)	0.14
Tres	9 (3.1)	5 (3.0)	2 (2.6)	2 (4.7)	0.79
<b>Semanas de gestación al diagnóstico</b>					
Media (DE)	29.3 (3.5)	29.1 (3.5)	30 (3.8)	30 (69.8)	0.12
Rango	20-38	20-37	20-37	20-38	

\*Ahora denominada previa. \*\* Ahora denominada marginal. \*\*\* Ahora normoinserta. n: número. DE: desviación estándar. Los datos se analizaron con prueba de  $\chi^2$  para variables discretas y Anova para variables continuas.



**Cuadro 4.** Características de la interrupción del embarazo en la población general

	Toda la población n = 285	Central total * n = 164	Marginal** n = 78	Inserción baja n = 43	p
<b>Semanas de embarazo a la interrupción</b>					
Media (DE)	34 (2.6)	34.5(3.0)	35.3(2.4)	36.1 (2.1)	<0.01
Rango	25-38	25-37	28-38	30-38	
<b>Tipo de cirugía n (%)</b>					
Urgencia	126 (44)	79 (48)	35 (45)	10 (24)	0.02
Programada	159 (56)	85 (52)	43 (55)	31 (76)	0.07
<b>Tipo incisión n (%)</b>					
Kerr	140 (49.1)	56 (34.1)	50 (64.1)	33 (80.5)	0.01
Corporal	124 (43.5)	91 (55.4)	24 (30.7)	8 (19.5)	0.01
Fúndica	21 (7.4)	17 (10.4)	4 (5.1)	0	Ne
<b>Acretismo asociado n (%)</b>					
Presente	91 (32.0)	74(45)	17 (17)	0	Ne
Ausente	194 (68.0)	90 (55)	66 (84)	43 (100)	0.01

\*Ahora denominada placenta previa. \*\* Ahora denominada marginal. \*\*\* Ahora normoinserta. n: número. DE: desviación estándar. Los datos se analizaron con la prueba de  $\chi^2$  para variables discretas y Anova para variables continuas.

(28 de 81) con técnica y 49% (41 de 83) sin ésta ( $p = 0.05$ ; IC95%: 0.06-29). La cantidad de paquetes globulares promedio requeridos fue de 1.14 con la técnica y 1.8 sin ésta ( $p = 0.6$ ). El tiempo quirúrgico promedio con la técnica fue de 130 minutos y ésta 120 minutos ( $p = 1.0$ ). El ingreso a cuidados intensivos se registró en 17% ( $n = 14$ ) de las pacientes del grupo con aplicación de la técnica y 18% ( $n = 15$ ) del grupo sin ésta ( $p < 0.72$ ) **Cuadro 6**

Las pacientes con placenta marginal, ahora denominada inserción baja, tuvieron sangrado transoperatorio promedio con la técnica de 815 mL y sin ésta 825 mL ( $p = 0.96$ ). El 24% ( $n = 7$ ) de las pacientes con la técnica quirúrgica requirieron transfusión sanguínea, en comparación con 14% ( $n = 7$ ) del grupo sin ésta. En ambos grupos la cantidad promedio de paquetes globulares hemotransfundidos fue de 1 ( $p = 0.5$ ). El tiempo quirúrgico promedio de duración con la técnica

fue de 97 minutos y sin ésta de 82 minutos ( $p = -0.23$ ). Solo 2 de 29 pacientes que recibieron la técnica requirieron ingreso a cuidados intensivos en comparación con 4 de 49 a quienes no se aplicó ( $p = 1.0$ ). **Cuadro 6**

En las pacientes con placenta normoinserta, el sangrado transoperatorio promedio fue de 577 mL con la técnica y 588 mL sin ésta ( $p = 0.93$ ). Solo dos pacientes del grupo con la técnica requirieron transfusión sanguínea. El tiempo quirúrgico transoperatorio promedio fue de 82 minutos con la técnica y de 71 minutos sin ésta. Solo una paciente del grupo sin la técnica se ingresó a cuidados intensivos. **Cuadro 6**

El espectro de placenta acreta coexistió en 91 pacientes; 61 con la técnica, 48 de ellas con placenta previa y 13 normoinserta. La interrupción del embarazo se programó en 43 de 61 y fue de urgencia en 18 de las 61 pacientes.



**Cuadro 5.** Desenlaces con la técnica quirúrgica en los diferentes grupos

	Placenta central total (placenta previa) n = 164			Placenta marginal (inserción baja) n = 78			Inserción baja de placenta (placenta normoinserita) n = 43		
	Con técnica n = 81	Sin técnica n = 83	P (IC 95%)	Con técnica n = 29	Sin técnica n = 49	P (IC95%)	Con técnica n = 9	Sin técnica n = 34	P (IC95%)
Sangrado (mL)	1280 (1724)	1995 (1126)	0.001 (267-1162)	815 (771)	825 (937)	0.96 (-400 - 420)	577 (286)	617 (398)	0.77 (-246-326)
Promedio (DE)	28 (34.5)	41 (49.3)	0.05 (-0.2- 28.9)	7 (24.1)	7 (14.2)	0.22 (-5.3 - 28.9)	0 (0)	2 (5.9)	0.46 (-24.3 -19.1)
Hemotransfusión n (%)	1.14 (2.15)	1.8 (2.63)	0.66 (-0.08-1.40)	0.48 (1.15)	0.73 (1.98)	0.25 (-0.55-1.05)	0 (0)	0.14 (0.60)	0.49 (-0.26-0.54)
Cantidad de paquetes globulares Promedio (DE)	130 (42.5)	119 (57.2)	0.16 (-26.5-4.5)	97 (45.4)	82 (37.8)	0.12 (-34 - 4.0)	82.7 (40.8)	71.6 (19.7)	0.24 (-30.2-8.00)
Tiempo quirúrgico (minutos) Promedio (DE)	14 (16)	15 (18)	0.86 (-10.2-12.2)	2 (6.8)	4 (14)	0.33 (-9.4 -20.5)	0 (0)	1 (2.94)	0.6 (-27.0-14.9)
Ingreso a cuidados intensivos n (%)	0.54 (1.05)	2.4 (0.91)	<0.001 (1.55-2.16)	0.32 (1.18)	0.14 (0.5)	0.35 (-0.56-0.20)	0 (0)	0.02 (0.17)	Ne
Días de estancia en cuidados intensivos Promedio (DE)									

DE: desviación estándar.  
Los datos se analizaron con la prueba de  $\chi^2$  para variables discretas y Anova para variables continuas.

**Cuadro 6.** Desenlaces de pacientes con espectro de placenta acreta con y sin técnica

	Con técnica n = 61	Sin técnica n = 30	p (IC95%)
Sangrado transoperatorio (mL) promedio (DE)	1440 (829)	2683 (1205)	<0.0001 (814-1671)
Hemotransfusión n (%)	25.2 (37)	22 (73)	0.001 (14.2-52.7)
Paquetes globulares promedio (DE)	1.7 (2.38)	4.4 (3.16)	<0.001 (1.52 - 3.87)
Tiempo transoperatorio promedio (DE)	147.7 (38.0)	157.3 (53.7)	0.32 (-9.78 -28.98)
Ingreso a cuidados intensivos n (%)	13 (21.3)	15 (50)	0.005 (8.12 -47.58)
Días de estancia en cuidados intensivos promedio (DE)	0.59 (1.14)	3.4 (1.5)	<0.0001 (0.34-1.27)

DE: desviación estándar. Los datos se analizaron con la prueba de  $\chi^2$  para variables discretas y prueba t de Student para variables continuas.

El grupo de pacientes con acretismo sin la técnica lo integraron 30 mujeres; de éstas 26 tenían placenta previa y 4 inserción baja. La interrupción del embarazo se programó en 13 de 30 y fue de urgencia en 17 de 30 pacientes.

Los resultados comparativos entre aplicar la técnica propuesta en comparación con no practicarla en pacientes con espectro de placenta acreta reportaron: sangrado transoperatorio promedio de 1440 en comparación con 2683 mL ( $p < 0.0001$ ; IC95%: 814-1671); necesidad de transfusión sanguínea en 37% en comparación con 73% ( $p = 0.001$ ; IC95%: 14.2-52.7); promedio de paquetes globulares hemotransfundidos 1.7 en comparación con 4.4 ( $p < 0.001$ ; IC95%: 1.5-3.9). El tiempo quirúrgico transoperatorio fue de 148 minutos en comparación con 157 minutos ( $p = 0.32$ ); ingreso a cuidados intensivos 21 en comparación con 50% ( $p < 0.0001$ ; IC95%: 8.1-47.6), con una permanencia en cuidados intensivos de 1 en comparación con 3.4 días ( $p < 0.0001$ ; IC95%: 0.34 -1.27). **Cuadro 7**

Las complicaciones transquirúrgicas asociadas con la técnica reportaron solo una paciente

con desgarro en la arteria hipogástrica y en el resto ninguna complicación. En el grupo de pacientes sin la técnica 20 de 30 no tuvieron complicaciones, 8 de 30 registraron sangrado del lecho quirúrgico que ameritó reintervención con ligadura de arterias hipogástricas, 1 de 30 tuvo lesión del domo vesical y 1 de 30 lesión advertida del uretero.

## DISCUSIÓN

La inserción anómala de la placenta es un problema de salud debido a las altas tasas de morbilidad y mortalidad materna asociadas con la hemorragia obstétrica masiva y muerte. La mortalidad materna es uno de los indicadores más sensibles de las condiciones de salud de la población femenina en edad reproductiva y la hemorragia obstétrica es una de las primeras tres causas de muerte materna en México y el mundo.<sup>20</sup> Comprometidos con los objetivos del Desarrollo Sostenible, que tiene por objetivo reducir la razón de mortalidad materna a menos de 70 por 100,000 nacidos vivos,<sup>21</sup> se consideró importante reportar los desenlaces de una alternativa de tratamiento quirúrgico en hospitales





sin medicina intervencionista y resolver en un tiempo quirúrgico la interrupción del embarazo con menor morbilidad quirúrgica.

La ligadura de arterias hipogástricas ha sido una alternativa de tratamiento considerada “salva vidas” en el protocolo de atención médica de la hemorragia posparto basado en la disminución del flujo sanguíneo del útero hasta en un 80%, con disminución en la presión de pulso, transformando un sistema arterial en venoso, con disminución del flujo sanguíneo y la presión intravascular, con la consiguiente disminución de la pérdida sanguínea.<sup>22</sup> Puesto que la hemorragia obstétrica masiva es una complicación esperada en pacientes con inserción anómala de placenta y con base en la experiencia de tratamiento de los últimos nueve años, consideramos importante innovar una técnica quirúrgica, basada en disminuir el riego sanguíneo al útero posterior al nacimiento del recién nacido ligando las arterias hipogástricas, como una medida preventiva de hemorragia obstétrica masiva con una modificación a la técnica de la histerectomía obstétrica tradicional.

En el grupo de pacientes con inserción anómala de placenta, sin espectro de placenta acreta asociado, se observó que la ligadura de las arterias hipogástricas antes del alumbramiento repercutió en una disminución estadísticamente significativa del sangrado, necesidad de hemotransfusión y menos días de estancia en cuidados intensivos. En la bibliografía no se encontraron estudios específicos que permitan validar la ligadura de arterias hipogástricas, antes del alumbramiento, como tratamiento de pacientes con placenta previa sin acretismo. López Vera y colaboradores demostraron que la ligadura de las hipogástricas en histerectomías obstétricas por hemorragia posoperatoria es un factor protector ( $p < 0.05$ ) en contra de la reintervención quirúrgica.<sup>23</sup> Con un enfoque preventivo de hemorragia obstétrica, consideramos relevante

tomar en cuenta este procedimiento como una alternativa de atención antes de que la hemorragia obstétrica aparezca y conduzca a mayores riesgos a la paciente.

En las pacientes con espectro de placenta acreta con ligadura de las arterias hipogástricas e histerectomía modificada posterior, destaca la hidrodissección de la plica vesicouterina. Ésta permite mejor identificación de la vejiga y cauterización de los vasos sanguíneos de neoformación, con una disminución significativa del sangrado transoperatorio, menor necesidad de hemotransfusión, de ingreso y días en cuidados intensivos y en el hospital. Es importante mencionar que no se registraron muertes maternas.

Otros grupos que también han reportado la experiencia profiláctica de la ligadura de las arterias hipogástricas en el tratamiento del acretismo placentario con desenlaces satisfactorios similares a los nuestros. Bocanegra y su grupo comunicaron el tratamiento ofrecido a 11 pacientes con acretismo placentario, con ligadura de las arterias hipogástricas antes de la histerectomía en feto vivo con sangrado promedio de  $1263 \text{ mL} \pm 1166$ , con necesidad de  $1 \pm 1.5$  paquetes globulares y sin muertes maternas por hemorragia.<sup>24</sup> Hernández Salazar y su grupo reportaron la experiencia de siete casos con pinzamiento de las arterias hipogástricas antes de la histerectomía obstétrica con sangrado transoperatorio de 200 a 800 mL sin necesidad de transfusión sanguínea.<sup>24</sup> En el estudio de Kuhn y colaboradores no se encontraron diferencias significativas en el sangrado y transfusión sanguínea al comparar la ligadura de las arterias hipogástricas antes de la histerectomía en 11 pacientes con placenta percreta en comparación con 26 en quienes no se hizo ligadura.<sup>25</sup>

Todo esfuerzo llevado a cabo por los grupos dedicados a la atención de pacientes con inserción anómala de placenta para adecuar los

recursos humanos tecnológicos y de infraestructura disponibles en cada hospital servirán para disminuir y abatir la muerte materna asociada con la hemorragia obstétrica masiva.

Los desenlaces aquí descritos fueron satisfactorios y estadísticamente significativos y confirman la ventaja de la técnica propuesta como una alternativa de atención en hospitales sin medicina intervencionista. La debilidad más notoria de este estudio es su carácter retrospectivo, de ahí la importancia de fortalecer lo aquí reportado con estudios prospectivos específicos en pacientes con espectro de placenta acreta.

## CONCLUSIONES

Las ventajas de la implementación de la ligadura de las arterias hipogástricas, antes del alumbramiento y de la histerectomía modificada en el tratamiento transoperatorio de pacientes con inserción anómala de placenta, evidencian un máximo beneficio en los grupos con placenta previa y espectro de placenta acreta, con menor sangrado transoperatorio, necesidad de transfusión sanguínea y estancia en cuidados intensivos.

## Agradecimientos

Nuestro más profundo agradecimiento al equipo multidisciplinario que contribuye a que cada paciente intervenida con la técnica propuesta tenga los mejores resultados: médicos adscritos al servicio de complicaciones de la segunda mitad del embarazo, residentes, enfermeras, anestesiólogos, intensivistas, personal de laboratorio, banco de sangre y al cuerpo directivo y administrativo que día a día nos ayudan a tener los recursos en tiempo y forma para nuestras pacientes.

## REFERENCIAS

1. Collins SL, Alemdar B, Van Beekhuizen HJ, et al. Evidence-based guidelines for the management of abnormally invasive placenta: recommendations from the International So-

- ciety for Abnormally Invasive Placenta. *Am J Obstet Gynecol* 2019; 220 (6): 511-26. doi:10.1016/j.ajog.2019.02.054
2. Fernández-Lara JA, Mendoza-Huerta M, De la Maza-Labastida S, Peña-Zepeda C, Esparza-Valencia DM, Ling-García JP. Placenta previa total acreta complicada con ruptura prematura de membranas pretérmino: Reporte de un caso. *Ginecol Obstet Mex* 2018; 86 (2): 151-7. <https://doi.org/10.24245/gom.v86i2.1568>.
3. Carusi DA. The placenta accreta spectrum: Epidemiology and risk factors. *Clin Obstet Gynecol*. 2018;61(4):733-742. doi:10.1097/GRF.0000000000000391
4. Shobeiri F, Jenabi E. Smoking and placenta previa: a meta-analysis. *J Matern Fetal Neonatal Med* 2017; 30 (24): 2985-90. <https://doi.org/10.1080/14767058.2016.1271405>
5. Jauniaux E, Collins S, Burton GJ. Placenta accreta spectrum: pathophysiology and evidence-based anatomy for prenatal ultrasound imaging. *Am J Obstet Gynecol* 2018; 218 (1): 75-87. doi:10.1016/j.ajog.2017.05.067
6. Haunschild C, Yeaton-Massey A, Lyell DJ. Antenatal management of placenta accreta. *Clin Obstet Gynecol* 2018; 61 (4): 766-73. doi:10.1097/GRF.0000000000000394
7. Ononeze BO, Ononeze VN, Holohan M. Management of women with major placenta praevia without haemorrhage: a questionnaire-based survey of Irish obstetricians. *J Obstet Gynaecol* 2006; 26 (7): 620-23. doi:10.1080/01443610600903297
8. Reddy UM, Abuhamad AZ, Levine D, Saade GR; Fetal Imaging Workshop Invited Participants. Fetal imaging: executive summary of a joint Eunice Kennedy Shriver National Institute of Child Health and Human Development, Society for Maternal-Fetal Medicine, American Institute of Ultrasound in Medicine, American College of Obstetricians and Gynecologists, American College of Radiology, Society for Pediatric Radiology, and Society of Radiologists in Ultrasound Fetal Imaging Workshop. *J Ultrasound Med* 2014; 33 (5): 745-57. <https://doi.org/10.7863/ultra.33.5.745>
9. American College of Obstetricians and Gynecologists; Society for Maternal-Fetal Medicine. Obstetric Care Consensus No. 7: Placenta Accreta Spectrum. *Obstet Gynecol* 2018; 132 (6): e259-e275. doi:10.1097/AOG.0000000000002983
10. Peng W, Shen L, Wang S, Wang H. Retrospective analysis of 586 cases of placenta previa and accreta. *J Obstet Gynaecol* 2020; 40 (5): 609-13. doi:10.1080/01443615.2019.1634019
11. doi:10.1080/01443615.2019.1634019
12. Ravelli AC, Jager KJ, de Groot MH, et al. Travel time from home to hospital and adverse perinatal outcomes in women at term in the Netherlands. *BJOG* 2011;118(4):457-465. doi:10.1111/j.1471-0528.2010.02816.x
13. Yamada T, Mori H, Ueki M. Autologous blood transfusion in patients with placenta previa. *Acta Obstet Gynecol Scand* 2005; 84 (3): 255-59. doi:10.1111/j.0001-6349.2005.00698.x
14. Bhide A, Prefumo F, Moore J, Hollis B, Thilaganathan B. Placental edge to internal of distance in the late third



- trimester and mode of delivery in placenta praevia. BJOG 2013; 110 (9): 860-64.
15. Einerson BD, Branch DW. Surgical Management of placenta accreta spectrum. Clin Obstet Gynecol 2018; 61 (4): 774-82. doi:10.1097/GRF.0000000000000406
  16. Sentilhes L, Goffinet F, Kayem G. Management of placenta accreta. Acta Obstet Gynecol Scand 2013; 92 (10): 1125-34. doi:10.1111/aogs.12222
  17. Deng L, Chang Q, Wang Y, Wang L, Li Y, Hu Q. Tourniquet device for hemorrhage control during cesarean section of complete placenta previa pregnancies. J Obstet Gynaecol Res 2014; 40 (2): 399-404. doi:10.1111/jog. 12204
  18. Ishii T, Sawada K, Koyama S, et al. Balloon tamponade during cesarean section is useful for severe post-partum hemorrhage due to placenta previa. J Obstet Gynaecol Res 2012; 38 (1): 102-7. doi:10.1111/j.1447-0756.2011.01625.x
  19. Andrikopoulou M, D'Alton ME. Postpartum hemorrhage: early identification challenges. Semin Perinatol 2019; 43 (1): 11-17. doi:10.1053/j.semperi.2018.11.003
  20. Kuruvilla S, Bustreo F, Kuo T, et al. The global strategy for women's, children's and adolescents' health (2016-2030): a roadmap based on evidence and country experience. Bull World Health Organ 2016; 94 (5): 398-400. doi:10.2471/BLT.16.170431
  21. Espitia de la Hoz FJ, Zuluaga Cortés OE, Orozco Santiago L. Ligadura de arterias hipogástricas en hemorragia postparto severa. CES Med 2016; 30 (1): 26-34. <https://doi.org/10.35366/100445>
  22. López-Vera EA, Reynosa-Oviedo Y, Treviño-Báez JD, Martínez-Salazar GJ, González-Díaz OA, Cortés-Flores R. Reintervención posterior a histerectomía obstétrica y ligadura selectiva de arterias hipogástricas. Ginecol Obstet Mex 2016; 84 (9): 562-66.
  23. Bocanegra-Zurita CA, Betanzos-Ramírez F, Martínez-Hernández CM. Manejo del acretismo placentario con técnica de ligadura de arterias hipogástricas con feto vivo. Salud en Tabasco 2020; 26 (3): 119-25. <https://tabasco.gob.mx/sites/default/files/users/ssaludtabasco/119.pdf>
  24. Hernández SF, Tinoco TI, Huerta JLMT, Domínguez CLG. Pinzamiento de arterias hipogástricas. Estrategia de prevención de hemorragia obstétrica en el manejo de placenta previa accreta. Acta Med Grupo Angeles 2021; 19 (2): 214-20. <https://dx.doi.org/10.35366/100445>
  25. Kuhn T, Martimucci K, Al-Khan A, Bilinski R, Zamudio S, Alvarez-Perez J. Prophylactic Hypogastric Artery Ligation during Placenta Percreta Surgery: A Retrospective Cohort Study. AJP Rep 2018; 8 (2): e142-e145. doi: 10.1055/s-0038-1666793.

### CITACIÓN ACTUAL

De acuerdo con las principales bases de datos y repositorios internacionales, la nueva forma de citación para publicaciones periódicas, digitales (revistas en línea), libros o cualquier tipo de referencia que incluya número doi (por sus siglas en inglés: Digital Object Identifier) será de la siguiente forma:

#### REFERENCIAS

1. Yang M, Guo ZW, Deng CJ, Liang X, Tan GJ, Jiang J, Zhong ZX. A comparative study of three different forecasting methods for trial of labor after cesarean section. J Obstet Gynaecol Res. 2017;25(11):239-42. [https://doi.org/10.1016/j.gyobfe.2015.04..0015\\*](https://doi.org/10.1016/j.gyobfe.2015.04..0015*)

\* El registro Doi deberá colocarse con el link completo (como se indica en el ejemplo).