



<https://doi.org/10.24245/gom.v90i2.6794>

Eritema polimorfo del embarazo. Presentación inusual durante el puerperio mediato

Polymorphic eruption of pregnancy. unusual presentation during early puerperium.

Brenda Alejandra Hermosillo-Cardoza,¹ Luis Enrique Cano-Aguilar,¹ Diana Carolina Palacios-Narváez,² Claudia Ileana Saenz-Corral,³ Sonia Toussaint-Caire,⁴ Elisa Vega-Memije⁴

Resumen

ANTECEDENTES: El eritema polimorfo del embarazo es una dermatosis benigna, de origen desconocido, que aparece en mujeres primigestas, en el último trimestre del embarazo. Los factores de riesgo asociados incluyen: aumento del volumen abdominal, polihidramnios, fetos o neonatos macrosómicos y ganancia ponderal de la madre.

OBJETIVO: Reportar el caso, poco frecuente, de una paciente primigesta con dermatosis polimorfa, que inició en el puerperio mediato.

CASO CLÍNICO: Paciente de 28 años, que acudió a consulta en el noveno día del puerperio por dermatosis intensamente pruriginosa, diseminada al tronco y las extremidades, de una semana de evolución. A la exploración física se observó: dermatosis bilateral y asimétrica, que afectaba de forma predominante el abdomen, tronco, tórax y pelvis; de aspecto polimorfo, compuesta por máculas hipercrómicas, eritemato-violáceas, algunas francamente urticariformes, otras con apariencia en blanco de tiro y otras, incluso, con micro-vesículas superficiales de diferente tamaño, confluentes con bordes bien definidos, sumamente pruriginosas. El estudio histopatológico reportó: acantosis irregular, con discreta espongirosis, formación de vesículas intraepidérmicas e infiltrado inflamatorio compuesto por linfocitos y numerosos eosinófilos en la dermis superficial. Se estableció el diagnóstico de eritema polimorfo del embarazo, con manifestación durante el puerperio. El tratamiento consistió en medidas generales del cuidado de la piel; cetirizina por vía oral y desonida por vía tópica (en las lesiones), con curación completa en 15 días.

CONCLUSIONES: El pronóstico de pacientes con eritema polimorfo del embarazo es bueno, sin repercusiones en la morbilidad ni mortalidad materna y neonatal. Es importante identificar el eritema polimorfo del embarazo durante el puerperio, para indicar el tratamiento oportuno.

PALABRAS CLAVE: Eritema polimorfo del embarazo; embarazo; dermatosis; puerperio; cetirizina; desonida.

Abstract

BACKGROUND: Pruritic urticarial papules and plaques of pregnancy is a benign dermatosis of unknown etiology that appears in primiparous women in the last trimester of pregnancy. Associated risk factors are abdominal enlargement, polyhydramnios, macrosomic fetus, and maternal weight gain.

OBJECTIVE: To report the uncommon case of a primiparous female patient with a dermatosis that developed post partum.

CLINICAL CASE: A 28-year-old patient, who attended the consultation on the ninth day of the puerperium due to an intensely pruritic dermatosis, disseminated to the trunk and extremities, of one week's evolution. Physical examination revealed: bilateral and asymmetric dermatosis, predominantly affecting the abdomen, trunk, chest, and pelvis;

¹ Residente de Dermatología.

² Residente de Dermatopatología.

³ Dermatóloga adscrita al Departamento de Dermatología.

⁴ Dermatóloga adscrita al Departamento de Dermatopatología. Hospital General Dr. Manuel Gea González, Ciudad de México.

Recibido: agosto 2021

Aceptado: septiembre 2021

Correspondencia

Luis Enrique Cano Aguilar
luiscanoag@gmail.com

Este artículo debe citarse como: Hermosillo-Cardoza BA, Cano-Aguilar LE, Palacios-Narváez DC, Saenz-Corral CI, Toussaint-Caire S, Vega-Memije E. eritema polimorfo del embarazo. Presentación inusual durante el puerperio mediato. Ginecol Obstet Mex 2021; 90 (2): 191-195.

polymorphous in appearance, composed of hyperchromic, erythematous-violaceous macules, some frankly urticarial, others with a bull's-eye appearance and others even with superficial micro-vesicles of different sizes, confluent with well-defined borders, extremely pruritic. The histopathological study reported: irregular acanthosis, with slight spongiosis, formation of intra-epidermal vesicles and inflammatory infiltrate composed of lymphocytes and numerous eosinophils in the superficial dermis. He established the diagnosis of polymorphous erythema of pregnancy, with manifestation during the puerperium. Treatment consisted of general skin care measures; oral cetirizine and topical desonide (in lesions), with complete healing in 15 days.

CONCLUSIONS: The prognosis of patients with polymorphic erythema of pregnancy is good, with no repercussions on maternal and neonatal morbidity or mortality. It is important to identify polymorphous erythema of pregnancy during the puerperium, in order to provide timely treatment.

KEYWORDS: Pruritic Urticarial Papules and Plaques of Pregnancy; Pregnancy; Dermatitis; Puerperium; Cetirizine; Desonide.

ANTECEDENTES

El eritema polimorfo del embarazo, conocido como pápulas purpúricas urticarianas y placas del embarazo, es una dermatosis benigna, de curación espontánea, poco reconocida, que suele afectar a mujeres primigestas, durante el tercer trimestre del embarazo.¹⁻³ La enfermedad fue descrita en 1979 por Lawley y su grupo,⁴ con la manifestación de pápulas y placas urticarianas eritematosas pruriginosas, que inician en las estrías abdominales y se diseminan a los muslos, glúteos y brazos durante el último trimestre del embarazo. Su origen es desconocido; sin embargo, aparece en pacientes con embarazos múltiples, macrosomía fetal y polihidramnios. Esta es la razón por la que diversos autores asocian el eritema polimorfo con los cambios hormonales, propios del embarazo, con la distensión abdominal y con el estiramiento del tejido subcutáneo.^{2,3} Lo común es que la lesión cutánea desaparezca en el puerperio inmediato, después de 4-6 semanas de haber finalizado el embarazo.¹ La manifestación de esta dermatosis en el puerperio mediato es rara y poco repor-

tada.¹ Hasta el 2021 solo existían nueve casos reportados en bibliografía internacional.^{1,2,4-10}

CASO CLÍNICO

Paciente de 28 años, que acudió a consulta en el noveno día del puerperio por una dermatosis intensamente pruriginosa, diseminada al tronco y las extremidades, de una semana de evolución, sin recibir tratamiento previo. Antecedentes obstétricos: 1 embarazo y 1 parto. A la exploración física se observó: dermatosis bilateral y asimétrica, que afectaba de forma predominante el abdomen, tronco, tórax y pelvis; de aspecto polimorfo, compuesta por máculas hiperocrómicas, eritemato violáceas, algunas francamente urticariformes, otras con apariencia en blanco de tiro y otras incluso con microvesículas superficiales de diferente tamaño, confluentes con bordes bien definidos, sumamente pruriginosas (**Figura 1**). Refirió la aparición de dermatosis dos días después del parto eutócico, con obtención de un recién nacido de término, de 3 kg y talla de 50 cm. La ganancia de peso de la madre fue de 11 kg, sin eventualidades durante el control

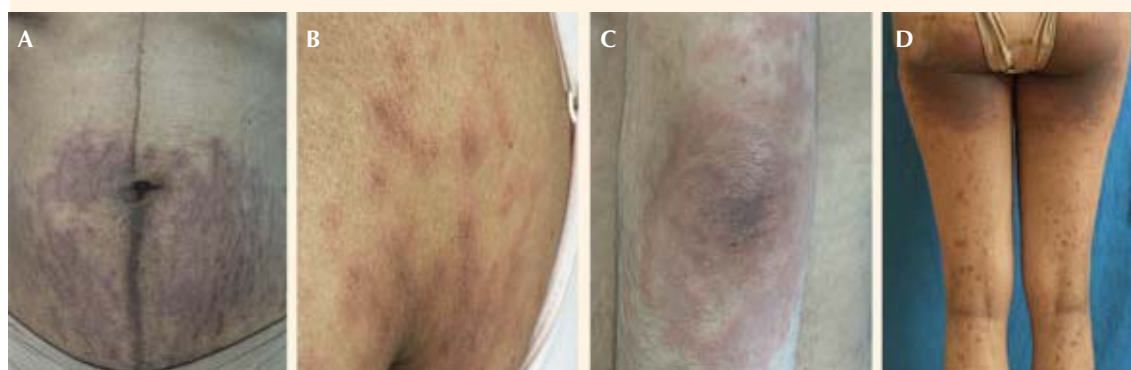


Figura 1. Dermatitis polimorfa diseminada en todos los segmentos corporales: (A) abdomen (B) espalda (C) brazo izquierdo y (D) cara posterior de las piernas.

prenatal y no se reportó polihidramnios. Por lo atípico de la dermatosis se obtuvo una biopsia incisional de piel por sacabocado, de 4 mm, con la sospecha diagnóstica de eritema multiforme o, bien, penfigoide gestacional. El estudio histopatológico reportó: acantosis irregular, con discreta espongiosis, formación de vesículas intraepidérmicas e infiltrado inflamatorio compuesto por linfocitos y numerosos eosinófilos en la dermis superficial (**Figura 2**). El diagnóstico por correlación clínico-patológica fue: eritema polimorfo del embarazo con manifestación durante el puerperio. El tratamiento consistió en medidas generales del cuidado de la piel; cetirizina por vía oral y desonida por vía tópica (en las lesiones), con curación completa en 15 días que solo dejó manchas posinflamatorias.

DISCUSIÓN

El eritema polimorfo del embarazo es una dermatosis inflamatoria, frecuentemente manifestada al final del tercer trimestre del embarazo (en promedio, en la semana 35).^{1,2,11} Esta afectación cutánea aparece en 1 de 160 a 300 embarazos de pacientes primigestas.² Los factores de riesgo asociados incluyen: aumento de volumen abdo-

minal por embarazo múltiple, polihidramnios, fetos o neonatos macrosómicos o de género masculino, y ganancia ponderal de la madre durante el embarazo.¹² Ohel y sus colaboradores¹³ refieren una prevalencia del 0.05% en pacientes con embarazo único; sin embargo, señalan una incidencia, incluso del 16% en embarazos múltiples. Aunque es una dermatosis relativamente frecuente, no existen datos epidemiológicos de pacientes con manifestaciones durante el puerperio, por lo que la patogénesis sigue siendo desconocida.¹² Actualmente, la teoría más aceptada es la que estipula que la distensión abdominal excesiva produce una respuesta inflamatoria al dañar de manera directa las fibras de colágeno, que producen antígenos para atraer al infiltrado inflamatorio linfohistiocítico.¹² Otras teorías menos aceptadas sugieren que el eritema polimorfo del embarazo es un integrante del espectro atópico, que resulta de alteraciones hormonales o autoinmunitarias.^{14,15} Rudolph y su grupo¹⁴ emprendieron un estudio con 181 pacientes, y encontraron que 55% (n = 99) tenían antecedente de atopia; sin embargo, concluyen esta teoría, indicando la necesidad de estudios prospectivos para determinar la significación de los hallazgos en la patogenia de la

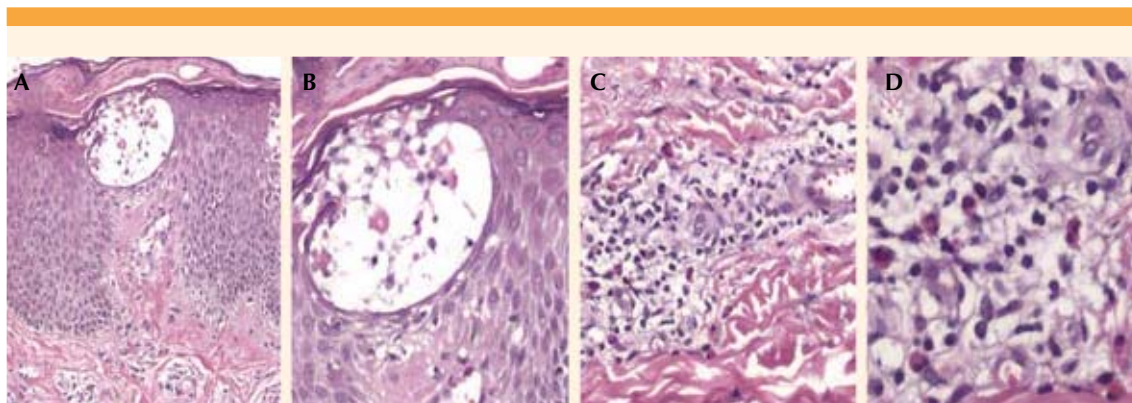


Figura 2. Histopatología. (A) Epidermis con espongiosis y vesícula intraepidérmica. Tinción con H-E. Campo 4X. (B) Vesícula intraepidérmica con células de Langerhans en su interior. Tinción con H-E. Campo 10X. (C) Infiltrado inflamatorio perivascular superficial, compuesto por linfocitos y eosinófilos. Tinción con H-E. Campo 10X. (D) Infiltrado inflamatorio compuesto por linfocitos, histiocitos y eosinófilos. Tinción con H-E. Campo 40X.

enfermedad. En cuanto a la etiología hormonal y autoinmunitaria, los estudios expuestos no son concluyentes. Se desconoce el origen relacionado con la manifestación durante el puerperio inmediato y no existen teorías que expliquen dicha alteración cutánea.¹⁵

El diagnóstico de eritema polimorfo del embarazo es clínico-patológico, pues no existen anomalías reportadas mediante estudios de laboratorio con muestras séricas. Clínicamente, la dermatosis aparece en las estrías abdominales originadas por el embarazo, con la posibilidad de diseminación a todos los segmentos corporales, sin afectar las palmas, plantas, cabeza, mucosas y ombligo.¹² Se caracteriza por exantema papulopustular, de 1 a 2 mm, eritematoso, que confluye formando placas más grandes, y placas urticariformes. Una característica importante para el diagnóstico diferencial con el penfigoide gestacional es que el eritema polimorfo del embarazo no afecta el ombligo.¹² Aronson y sus coautores¹⁶ llevaron a cabo un estudio en 57 pacientes con eritema polimorfo del embarazo, clasificando la morfología de la enfermedad en tres grupos: 1) pápulas y placas urticariformes; 2) eritema,

pápulas y vesículas; y 3) dermatosis polimorfa con placas urticariformes, pápulas, eritema y vesículas. Una característica importante de esta dermatosis es que la morfología de las lesiones cambia durante la evolución de la enfermedad, con vesículas, eritema y placas con aspecto de blanco de tiro.³ El prurito es el síntoma principal, pues repercute en la calidad de vida y el sueño de las pacientes.¹⁵ Sin embargo, es una dermatosis benigna, de curación espontánea, que no afecta el pronóstico del recién nacido ni de la madre a corto y largo plazos, y solo se relaciona con ganancia de peso de la madre y el feto.^{11,17} En el estudio histopatológico se observa, en la epidermis, espongiosis, acantosis, paraqueratosis y edema papilar, con producción de vesículas subepidérmicas. De la misma manera, existe infiltrado linfohistiocítico perivascular, con edema y eosinófilos en la dermis superficial y media. Estos hallazgos fueron compatibles con los encontrados en nuestra paciente. La inmunofluorescencia es negativa, y supone un estudio útil para diferenciarla del herpes gestacional, que resulta positivo para el depósito de C3 lineal en la membrana basal.¹¹ Otros diagnósticos diferenciales incluyen: dermatitis de contacto,



farmacodermias, exantemas virales y pitiriasis rosada.¹¹

El tratamiento consiste en medidas generales de cuidado cutáneo, puesto que es una dermatosis de curación espontánea. Sin embargo, para acelerar la recuperación pueden prescribirse corticosteroideos por vía tópica.¹¹ En nuestra paciente, la indicación de corticosteroides permitió la curación de la dermatosis en 15 días. La recurrencia del eritema polimorfo en embarazos posteriores es inusual, por lo que su pronóstico a corto y largo plazo es excelente para la madre y su hijo.^{11,18}

CONCLUSIONES

El eritema polimorfo del embarazo es una dermatosis excepcional, de origen desconocido, que suele aparecer en las últimas semanas del embarazo. Hasta la fecha solo hay 10 casos reportados en la bibliografía, incluido el nuestro. El pronóstico de las pacientes es bueno, sin repercusiones en la morbilidad y mortalidad de la madre y su hijo a corto y largo plazo. Es importante identificar el eritema polimorfo del embarazo durante el puerperio, para indicar el tratamiento oportuno.

REFERENCIAS

- Dehdashti AL, Wikas SM. Pruritic urticarial papules and plaques of pregnancy occurring postpartum. *Cutis* 2015; 95 (6): 344-7.
- Brandão P, Portela-Carvalho AS, Melo A, Leite. Post-partum Polymorphic Eruption of Pregnancy. *Obstet Gynecol Cases Rev* 2018; 5: 139. doi: 10.23937/2377-9004/1410139
- Sävervall C, Sand FL, Thomsen SF. Dermatological Diseases Associated with Pregnancy: Pemphigoid Gestationis, Polymorphic Eruption of Pregnancy, Intrahepatic Cholestasis of Pregnancy, and Atopic Eruption of Pregnancy. *Dermatol Res Pract* 2015; 2015: 979635. doi: 10.1155/2015/979635.
- Lawley TJ, Hertz KC, Wade TR, Ackerman AB, et al. Pruritic Urticarial Papules and Plaques of Pregnancy. *JAMA* 1979; 241 (16): 1696-1699. doi: 10.1001/jama.1979.03290420022018
- Kim EH. Pruritic Urticarial Papules and Plaques of Pregnancy Occurring Postpartum Treated with Intramuscular Injection of Autologous Whole Blood. *Case Rep Dermatol* 2017; 9 (1): 151-156. doi: 10.1159/000473874
- Miyagawa F, Arima A, Iwasa K, Ishii N, Hashimoto T, et al. Postpartum pruritic urticarial papules and plaques of pregnancy with blister formation resembling herpes gestationis. *Eur J Dermatol* 2019; 29 (6): 669-671. doi: 10.1684/ejd.2019.3669
- Kirkup ME, Dunnill MG. Polymorphic eruption of pregnancy developing in the puerperium. *Clin Exp Dermatol* 2002; 27 (8): 657-60. doi: 10.1046/j.1365-2230.2002.01099.x
- Park SY, Kim JH, Lee WS. Pruritic urticarial papules and plaques of pregnancy with unique distribution developing in postpartum period. *Ann Dermatol* 2013; 25 (4): 506-8. doi: 10.5021/ad.2013.25.4.506
- Patel P, Ashack KA, Aronson IK. Postpartum polymorphic eruption of pregnancy: an unusual presentation. *Int J Dermatol* 2019; 58 (3): 357-359. doi: 10.1111/ijd.14084
- Özcan D, Özçakmak B, Aydoğan FÇ. Polymorphic eruption of pregnancy with palmoplantar involvement that developed after delivery. *J Obstet Gynaecol Res.* 2011 ;37(8):1158-61. DOI: 10.1111/j.1447-0756.2010.01492.x
- Matz H, Orion E, Wolf R. Pruritic urticarial papules and plaques of pregnancy: polymorphic eruption of pregnancy (PUPPP). *Clin Dermatol* 2006; 24 (2): 105-8. doi: 10.1016/j.clindermatol.2005.10.010
- Brandão P, Sousa-Faria B, Marinho C, Vieira-Enes P, Melo A, Mota L. Polymorphic eruption of pregnancy: Review of literature. *J Obstet Gynaecol* 2017; 37 (2): 137-140. doi: 10.1080/01443615.2016.1225019
- Ohel I, Levy A, Silberstein T, Holcberg G, Sheiner E. Pregnancy outcome of patients with pruritic urticarial papules and plaques of pregnancy. *J Matern Fetal Neonatal Med* 2006; 19: 305-308. doi: 10.1080/14767050600590573
- Rudolph CM, Al-Fares S, Vaughan-Jones SA, Müllegger RR, et al. Polymorphic eruption of pregnancy: clinicopathology and potential trigger factors in 181 patients. *Br J Dermatol* 2006; 154 (1): 54-60. doi: 10.1111/j.1365-2133.2005.06856.x
- Brzoza Z, Kasperska-Zajac A, Oleś E, Rogala B. Pruritic urticarial papules and plaques of pregnancy. *J Midwifery Womens Health* 2007; 52 (1): 44-8. doi: 10.1016/j.jmwh.2006.09.007
- Aronson IK, Bond S, Fiedler VC, Vomvouras S, et al. Pruritic urticarial papules and plaques of pregnancy: Clinical and immunopathologic observations in 57 patients. *J Am Acad Dermatol* 1998; 39: 933-9. doi: 10.1016/s0190-9622(98)70265-8
- Cohen LM, Capeless EL, Krusinski PA, Maloney ME. Pruritic urticarial papules and plaques of pregnancy and its relationship to maternal-fetal weight gain and twin pregnancy. *Arch Dermatol* 1989; 125 (11): 1534-6. doi: 10.1001/archderm.1989.01670230076012
- Petropoulou H, Georgala S, Katsambas AD. Polymorphic eruption of pregnancy. *Int J Dermatol* 2006; 45 (6): 642-8. doi: 10.1111/j.1365-4632.2006.02715.x