



<https://doi.org/10.24245/gom.v91i12.9084>

# Doppler de la arteria oftálmica: un modelo para predicción de preeclampsia

## Ophthalmic artery Doppler: a model for the prediction of preeclampsia.

Luz del Carmen Sanabria Villegas,<sup>1</sup> Leopoldo Santiago Sanabria,<sup>2</sup> Montserrat Malfavón Farías,<sup>3</sup> Juan Pablo Herrera Espinosa,<sup>4</sup> David Jiménez Collado,<sup>5</sup> Naomi C Zatarain Barrón,<sup>5</sup> Carmen Julia Gaona Tapia<sup>6</sup>

### Resumen

**ANTECEDENTES:** En México, la preeclampsia sigue siendo un problema de salud pública; en la actualidad es la principal causa de muerte materna. Su incidencia es de 47.3 casos por cada 1000 nacimientos. La preeclampsia trae consigo repercusiones en la madre y el feto; de ahí la necesidad de la validación de modelos de tamizaje efectivos que permitan su diagnóstico oportuno. La evaluación Doppler de la arteria oftálmica sigue siendo motivo de diversas investigaciones porque aporta información valiosa de los cambios hemodinámicos intracraneales que suceden, incluso, antes del curso sintomático de la enfermedad.

**OBJETIVO:** Analizar las recomendaciones emitidas por diferentes autores que han evaluado la utilización del Doppler de la arteria oftálmica como modelo de tamizaje para la predicción y diagnóstico tempranos de preeclampsia.

**METODOLOGÍA:** Estudio retrospectivo basado en la búsqueda exhaustiva en diferentes bases de datos de metanálisis y estudios clínicos aleatorizados que describieran, detalladamente, la población estudiada y los parámetros de la arteria oftálmica evaluados.

**RESULTADOS:** Se identificaron 22 publicaciones y en el cribado se excluyeron 8 artículos que estaban duplicados, 2 por no cumplir con los criterios de inclusión y 1 por encontrarse en otro idioma diferente al inglés; al final se revisaron 11 títulos y para complementar el tema de estudio se revisaron otros 60 artículos.

**CONCLUSIONES:** La evaluación mediante Doppler de la arteria oftálmica es un examen simple, rápido, reproducible, seguro y no invasivo que puede incorporarse a la predicción y diagnóstico temprano de pacientes con alto riesgo de preeclampsia.

**PALABRAS CLAVE:** Preeclampsia; muerte materna; arteria oftálmica; hemodinámica; incidencia; México; nacido vivo; feto.

### Abstract

**BACKGROUND:** Preeclampsia remains a public health problem in Mexico and is currently the leading cause of maternal death. Its incidence is 47.3 cases per 1000 live births. Pre-eclampsia has consequences for the mother and the fetus, so there is a need to validate effective screening models for early diagnosis. Doppler assessment of the ophthalmic artery continues to be studied because it provides valuable information on intracranial hemodynamic changes that occur before the symptomatic course of the disease.

**OBJECTIVE:** To analyze the recommendations of different authors who have evaluated the use of ophthalmic artery Doppler as a screening model in the prediction and early diagnosis of pre-eclampsia.

<sup>1</sup> Ginecoobstetra, Instituto Nacional de Perinatología Isidro Espinosa de los Reyes, Ciudad de México.

<sup>2</sup> Ginecoobstetra, Unidad Médica de Alta Especialidad 4 Luis Castelazo Ayala, Universidad Panamericana, Ciudad de México.

<sup>3</sup> Ginecoobstetra, Centro Médico ABC, Universidad Panamericana, Ciudad de México.

<sup>4</sup> Residente de Oftalmología, Asociación para Evitar la Ceguera en México, Universidad Panamericana, Ciudad de México.

<sup>5</sup> Residente de Oftalmología, Instituto de Oftalmología Conde de Valenciana, Universidad Panamericana, Ciudad de México.

<sup>6</sup> Ginecoobstetra y especialista en Medicina Materno Fetal, Hospital de Ginecoobstetricia 3 Centro Médico Nacional La Raza, Universidad Panamericana, Ciudad de México.

### ORCID

<https://orcid.org/0000-0002-6287-5932>

<https://orcid.org/0000-0002-6428-4001>

<https://orcid.org/0009-0001-5997-8201>

<https://orcid.org/0000-0002-6092-9984>

<https://orcid.org/0000-0002-9331-1013>

**Recibido:** agosto 2023

**Aceptado:** septiembre 2023

### Correspondencia

Leopoldo Santiago Sanabria  
eopoldosantiagosanabria@gmail.com

**Este artículo debe citarse como:** Sanabria-Villegas LC, Santiago-Sanabria L, Malfavón-Farías M, Herrera-Espinosa JP, Jiménez-Collado D, Zatarain-Barrón NC, Gaona-Tapia CJ. Doppler de la arteria oftálmica: un modelo para predicción de preeclampsia. Ginecol Obstet Mex 2023; 91 (12): 885-902.

**METHODOLOGY:** Retrospective study based on the search exhaustive search of different databases of meta-analyses and randomized clinical trials describing in detail the population studied and the ophthalmic artery parameters evaluated.

**RESULTS:** Twenty-two publications were identified and after screening, 8 articles were excluded as duplicates, 2 for not meeting the inclusion criteria and 1 for being in a language other than English; finally, 11 titles were reviewed, and another 60 articles were reviewed to complement the study topic.

**CONCLUSIONS:** Doppler evaluation of the ophthalmic artery is a simple, rapid, reproducible, safe, and noninvasive test that can be used to evaluate the ophthalmic artery.

**KEYWORDS:** Pre-eclampsia; Maternal death; Ophthalmic artery; Hemodynamics; Incidence; Mexico; Live birth; Fetus.

## ANTECEDENTES

La preeclampsia es una enfermedad cardiovascular progresiva y multisistémica del embarazo que se caracteriza por hipertensión con proteinuria que se inicia después de las 20 semanas de embarazo.<sup>1</sup> En México afecta del 3 al 10% de las gestaciones; su incidencia es de 47.3 afectadas por cada mil nacimientos. Es la principal causa de muerte materna en el mundo<sup>2</sup> y contribuyente significativa de morbilidad y mortalidad perinatal que derivan en retraso del crecimiento fetal y prematuridad.<sup>3,4</sup>

Su fisiopatología aún no se comprende del todo porque son diversas las causas que favorecen su inicio, incluidos los factores maternos y la disfunción placentaria. Hay factores de riesgo que predisponen a la preeclampsia: antecedentes familiares, preeclampsia en embarazos previos, susceptibilidad genética, tabaquismo, embarazo múltiple, técnicas de reproducción asistida, enfermedades de la madre: hipertensión preexistente, diabetes, lesión renal crónica y la obesidad.<sup>5</sup>

En virtud de las complicaciones maternas y fetales derivadas de la preeclampsia es necesario identificar a las pacientes con alto riesgo y darles un seguimiento más estrecho. La arteria oftálmica, en conjunto con los exámenes bioquímicos, ha demostrado ser una opción viable comparable con otros modelos; permite predecir su evolución en diferentes semanas de la gestación.<sup>6,7,8</sup>

Se han estudiado poco las modificaciones hemodinámicas del sistema nervioso central de la madre durante el embarazo, de ahí que aún exista mucho por comprender. La arteria oftálmica es la primera rama de la carótida interna que emite ramas que irrigan la órbita, las meninges, la cara y la nariz, atraviesa anteriormente a través del canal óptico y justo al lado del nervio óptico. La arteria oftálmica comparte similitudes embriológicas, anatómicas y funcionales con las arteriolas del sistema nervioso central, lo que permite analizar, por medio del Doppler, de manera no invasiva, el comportamiento hemodinámico de las arterias centrales intracraneales, de por sí inaccesibles debido a su pequeño calibre. Para



su estudio se toman en cuenta el índice de pulsatilidad, índice de resistencia, pico de velocidad sistólica, segundo pico de velocidad sistólica y pico de la velocidad diastólica.<sup>8,9,10</sup>

En pacientes con preeclampsia, comparadas con las de tensión arterial normal, se han reportado reducción de la impedancia del flujo de la arteria oftálmica e incremento de las velocidades sistólicas. Ello sugiere que la preeclampsia se caracteriza por aumento de la perfusión orbitaria y cerebral, lo que refuerza la hipótesis de que se trata de una condición hiperdinámica, con aumento del gasto cardiaco y vasodilatación compensatoria en el cerebro y en la circulación sistémica.<sup>6,11</sup>

Una de las ventajas de la medición de la arteria oftálmica es que ésta no se ve afectada a lo largo de los diferentes trimestres. Es de fácil acceso, sobre todo en obesas, y permite identificar el riesgo de padecer preeclampsia temprana y su gravedad; es comparable con el Doppler de las arterias uterinas.<sup>12</sup>

El tamizaje del primer trimestre permite poner en práctica medidas preventivas, como la administración de ácido acetilsalicílico a dosis entre 81 a 150 mg al día, de preferencia antes de las 16 semanas de embarazo. Esto ha demostrado reducir en más del 60% la incidencia de preeclampsia.<sup>13,14</sup>

En la bibliografía se dispone de poca información que evalúe la arteria oftálmica como método de tamizaje de preeclampsia. El estudio aquí publicado tiene como objetivo: analizar las recomendaciones emitidas por diferentes autores que han evaluado la utilización del Doppler de la arteria oftálmica como modelo de tamizaje en la predicción y diagnóstico tempranos de preeclampsia.

## METODOLOGÍA

Pregunta de investigación ¿el Doppler de la arteria oftálmica es un modelo que puede tener validez para predecir preeclampsia? Para esto se emprendió la búsqueda sistemática en las bases de datos de PubMed, LILACS y Google Scholar con los términos MeSH: *“ophthalmic artery”, “preeclampsia”, “pregnancy”, “Doppler sonography”, “biomarker”, “prediction”*. La búsqueda de la información se amplió a otras fuentes de información a partir de la estrategia de búsqueda “bola de nieve”, con base en los estudios recuperados.

Las publicaciones iniciales se seleccionaron por el título o información en el resumen. Se incluyeron: metanálisis, estudios clínicos aleatorizados y artículos de revisión que indicaran los parámetros estudiados en el Doppler de la arteria oftálmica, así como la descripción detallada de la población de estudio. Se analizaron las recomendaciones de 11 estudios (metanálisis y ensayos clínicos con asignación al azar) referentes al Doppler de la arteria oftálmica como modelo de escrutinio para preeclampsia. De estos últimos se tomaron como punto de corte los años 2013 a 2023. Se decidió establecer esta temporalidad porque la modalidad Doppler en la arteria oftálmica, para evaluación de preeclampsia, comenzó a utilizarse de manera más protocolizada en los últimos diez años. Se seleccionaron solo artículos publicados en inglés. Se excluyeron comunicaciones breves, cartas al editor y estudios no aleatorizados o que no especificaran los parámetros ultrasonográficos estudiados.

Se revisaron títulos y resúmenes de manera independiente y se seleccionaron los que cumplieron con los criterios de selección. De cada estudio se buscó información del país, institución donde se

efectuó el estudio, semanas de embarazo al momento del tamizaje, descripción de la población, parámetros diagnósticos utilizados en la evaluación Doppler y prevalencia de preeclampsia en el estudio. La información se organizó mediante un instrumento de recolección de datos (Excel). Se hizo un resumen narrativo de los hallazgos con los resultados de la búsqueda conforme a las recomendaciones emitidas por los autores.

## RESULTADOS

Con los términos de búsqueda establecidos (**Figura 1**) se identificaron 22 publicaciones. En el cribado se excluyeron 8 artículos que estaban duplicados, 2 por no cumplir con los criterios de

inclusión (comunicación breve y carta al editor) y 1 por encontrarse en otro idioma diferente al inglés (alemán); al final se revisaron 11 títulos (**Cuadro 1**) y para complementar el tema de estudio se revisaron otros 60 artículos.

La preeclampsia es una enfermedad que incrementa la morbilidad y mortalidad materna y perinatal. Las pacientes con este antecedente tienen un riesgo incrementado de experimentar accidentes vasculares cerebrales, diabetes o enfermedad cardiovascular a lo largo de la vida, en comparación con quienes tienen presión arterial normal. La preeclampsia es un riesgo susceptible de modificación para la enfermedad cardiovascular. Por su coexistencia se incrementan ciertos

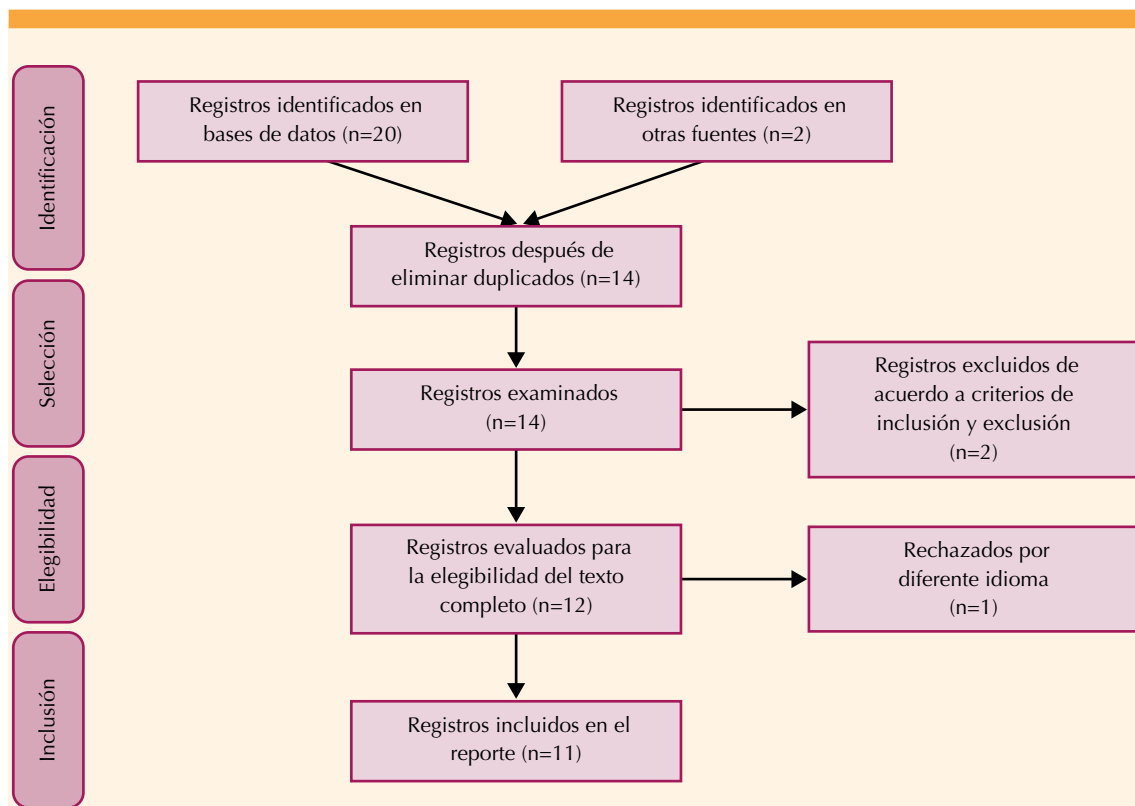


Figura 1.



**Cuadro 1.** Resumen de las características de los estudios que evalúan el Doppler de la arteria oftálmica como predictor de preeclampsia (continúa en la siguiente página)

Autor/Año	País	Hospital	Descripción de la población	Edad gestacional	Parámetros diagnósticos	Prevalencia de preeclampsia en el estudio	Conclusiones
1 Sapantzoglu et al. (2021) <sup>61</sup>	Reino Unido	King's College Hospital, London.	Mujeres con embarazo único entre 19 1/7 ± 23 3/7 + semanas de gestación sin malformaciones. La población de estudio fue de 2853 embarazos entre estos 76 casos de preeclampsia	19.1 - 23.3 semanas de gestación	Primer PSV, segundo PSV, PI y relación entre la segunda y primera PSV.	Incidencia 2.7% con 0.6% resolución < 37 semanas de gestación	El Doppler de la arteria oftálmica a las 19-23 semanas de gestación, mejora la predicción de preeclampsia, sobre todo antes de las 37 semanas de gestación
2 Oliveira et al. (2014) <sup>62</sup>	Brasil	Universidad Federal de Minas Gerais y Hospital das Clínicas Belo Horizonte	Se incluyeron 73 pacientes con factores de riesgo identificados de preeclampsia	24-28 semanas de gestación	RI en segundo trimestre	Incidencia de preeclampsia 14 (19.1%)	El estudio demostró que la evaluación Doppler de la arteria oftálmica no fue un buen modelo para la predicción de manifestaciones clínicas de preeclampsia porque las repercusiones en sistema nervioso central son una manifestación tardía del síndrome
3 Matias et al. (2020) <sup>63</sup>	Brasil	Escuela de Medicina y Salud Pública de Salvador, Bahía	Se incluyeron 305 pacientes durante el segundo trimestre con uno o más factores de riesgo de preeclampsia: primigestas <18 años o >40 años, antecedente personal o familiar de la enfermedad, primiparidad, embarazo múltiple, diabetes pregestacional, obesidad (IMC >30 kg/m <sup>2</sup> ), trombofilias y enfermedades autoinmunitarias	20-28 semanas de gestación	PSV, segundo PSV, EDV, RI, PI, PR	Incidencia de enfermedades hipertensivas del embarazo: 64 (20.9%)  Incidencia de preeclampsia: 31 (10.1%)  Incidencia de hipertensión gestacional: 33 (10.8%)	La evaluación Doppler de la arteria oftálmica es un modelo simple, rápido, seguro, no invasivo que puede incorporarse a la práctica clínica en pacientes con alto riesgo de enfermedad hipertensiva del embarazo. La elevación del segundo pico de la velocidad sistólica es un factor predictor independiente en enfermedad hipertensiva del embarazo, que incrementa su habilidad predictiva cuando se asocia con otros marcadores clínicos.

**Cuadro 1.** Resumen de las características de los estudios que evalúan el Doppler de la arteria oftálmica como predictor de preeclampsia (continúa en la siguiente página)

Autor/Año	País	Hospital	Descripción de la población	Edad gestacional	Parámetros diagnósticos	Prevalencia de preeclampsia en el estudio	Conclusiones
4 Praciano et al. (2018) <sup>64</sup>	Australia	Maternal-Fetal Medicine Service University of Melbourne	Población obstétrica general sin riesgo determinado: 309 Pacientes con diagnóstico clínico de preeclampsia: 40	Segundo trimestre	PI UtrA PI, P1, PR AO	Incidencia: 9.6%	El uso de Doppler a AO no aumentó la detección de casos de preeclampsia
5 Melo et al. (2022) <sup>65</sup>	Brasil	Universidade Federal de Minas Gerais	Pacientes con y sin riesgo de preeclampsia: 1,425	No especificado	PSV, EDV, P2, RI, PI, PR	Incidencia: 588 (41%)	PR, P2, RI, PI y EDV son parámetros estadísticamente significativos, de los cuales, PR y P2 son los de mayor sensibilidad y especificidad para el diagnóstico de preeclampsia
6 Kalafat et al. (2018) <sup>66</sup>	Turquía	St. George's University Hospital	Población obstétrica general sin riesgo determinado: 1,266 Pacientes con factores de riesgo de preeclampsia: 420	11-28 semanas	S/D, PI, RI, P1, PSV, PR, EDV, MV, PMDV	Población obstétrica general sin riesgo determinado: 83 (6.5%) Pacientes con factores de riesgo de preeclampsia: 54 (6.4%)	La arteria oftálmica tiene un valor predictivo de preeclampsia temprana y es equivalente a la evaluación Doppler de la arteria uterina
7 Matias et al. (2014) <sup>67</sup>	Brasil	Institute of Perinatology of Bahia	Pacientes con factores de riesgo de preeclampsia 347	20-28 semanas	PSV, EDV, MV, PMDV, RI, PI, PR	Incidencia: 12%	El aumento de la PMDV en el segundo trimestre del embarazo es un predictor independiente de PE que aumenta la capacidad de predecir la enfermedad combinado con marcadores clínicos y Doppler uterino.
8 Selima et al. (2022) <sup>68</sup>	Egipto	Facultad de Medicina de la Universidad de Menoufia	Se incluyeron al principio 120 pacientes normotensas, posteriormente, se separaron en dos brazos: las que evolucionaron a PE leve y severa	Pacientes <20 semanas, se siguieron hasta finalizar el embarazo	PSV, P2, P2/P1, EDV, PI, RI	PE leve: 16 (13.3%) PE severa: 8 (6.6%)	El Doppler de la arteria oftálmica es un estudio confiable y objetivo para diagnóstico de preeclampsia, comparable con otros como el Doppler de UtrA. Tiene una sensibilidad aceptable en la predicción de PE.



**Cuadro 1.** Resumen de las características de los estudios que evalúan el Doppler de la arteria oftálmica como predictor de preeclampsia (continuación)

Autor/Año	País	Hospital	Descripción de la población	Edad gestacional	Parámetros diagnósticos	Prevalencia de preeclampsia en el estudio	Conclusiones
9 Sarno et al. (2021) <sup>69</sup>	Reino Unido	King's College Hospital	Pacientes en control prenatal de las semanas 35 a 36.6 (n=2287)	35-36.6 semanas	PSV, PAM, UTA-PI, PIGF, sFlt-1	Del total de la población: 60 (2.6%) y 19 (0.8%) cuyo embarazo finalizó en menos de 3 semanas posterior a la evaluación	El Doppler de arteria oftálmica podría mejorar potencialmente el rendimiento de la detección de preeclampsia a las 35-37 semanas, especialmente si el nacimiento es inminente en las siguientes tres semanas
10 Gana et al. (2022) <sup>70</sup>	Reino Unido	King's College Hospital	Pacientes con embarazo único y feto vivo u óbito sin malformaciones $\geq 24$ semanas de gestación. Se excluyeron embarazos con aneuploidias o anomalía fetal mayor. La población de estudio fue de 4066 embarazadas con 114 con preeclampsia	11.0 - 13.6	Características demográficas y antecedentes médicos, marcadores de aneuploidia en ultrasonido 11-14, PSV, PAM, UTA-PI, PAPP-A, PIGF	Población total = 4066 Pacientes con preeclampsia = 114 (2.8%) PE < 37 sdg = 25 (0.6%)	La relación PSV de la arteria oftálmica es un biomarcador potencialmente útil para la predicción de preeclampsia pero se necesitan más estudios para validar este hallazgo
11 Olatunji et al. (2015) <sup>71</sup>	Nigeria	Hospital Universitario de Ibadan	Se reclutaron pacientes con PE diagnosticadas en la consulta de control prenatal (n=42)	>20 semanas	RI, PI, PSV, PDV, EDV	Pacientes normotensas: 50 (54%)  Pacientes con PE: 42 (46%) PE leve: 24 (57.1%) PE severa: 18 (42.9%)	El Doppler de arteria oftálmica puede ser útil para la monitorización de pacientes con preeclampsia temprana antes de tener complicaciones. En pacientes de alto riesgo se pueden detectar cambios hemodinámicos antes de las manifestaciones clínicas

Abreviaturas: Velocidad del pico sistólico (PSV), índice de pulsatilidad (PI), arteria oftálmica (AO), preeclampsia (PE), índice de resistencia (RI), velocidad final diástole (EDV), peak ratio (PR), arterias uterinas (Uta), velocidad del primer pico diastólico (P1), velocidad del segundo pico sistólico (P2), razón sístole-diástole (S/D), velocidad promedio (MV), velocidad del pico mesodiastólico (PMDV), razón velocidad del segundo pico sistólico-velocidad del primer pico diastólico (P2/P1), Presión Arterial Media(PAM), índice de pulsatilidad de las arterias uterinas (Uta PI), Factor de crecimiento placentario (PIGF), Tirosina quinasa 1 soluble tipo fms (sFlt-1), Proteína A placentaria asociada al embarazo (PAPP-A), velocidad del pico diastólico (PDV) (Fuente: elaboración propia).

riesgos perinatales: parto pretérmino, retraso en el neurodesarrollo y riesgo de enfermedades metabólicas y cardiovasculares.<sup>15,16</sup>

Su patogénesis es un proceso complejo que comprende dos etapas: placentación anormal e inicio del síndrome materno que afecta múltiples órganos y que solo ocurre en la especie humana.<sup>17</sup> Una de las teorías más aceptadas propone que la preeclampsia temprana es consecuencia del estrés oxidativo-apoptosis en la interfase materno-fetal, lo que lleva a la remodelación de las arterias espirales expuestas a la isquemia y reperusión repetitivas.<sup>18</sup> Aunada a ésta existen mecanismos inmunológicos en los que se ha visto que las células “natural killer” (NK) deciduales tienen una participación fundamental en la remodelación de estas arterias. Otro aspecto inmunitario implicado es el complejo mayor de histocompatibilidad, en donde las células trofoblásticas normales del feto expresan moléculas HLA-C que interactúan con los receptores NK uterinos.<sup>17,19</sup>

En la mujer embarazada hay desequilibrios en los factores angiogénicos. Las concentraciones excesivas del factor antiangiogénico<sup>17</sup> tirosina cinasa 1 soluble, tipo fms (sFlt-1), que se produce en la placenta, se liberan hacia la circulación de la madre, lo que induce una disfunción endotelial materna que conduce a signos y síntomas de preeclampsia. La función endotelial anormal queda expuesta por una capacidad menor de vasodilatación, disminución del óxido nítrico circulante y aumento de las concentraciones de colesterol, que pueden incluso preceder al embarazo.<sup>18</sup> Esta hipótesis respalda el hecho que dicha disfunción endotelial también coexiste en pacientes con abortos espontáneos de repetición, quienes tienen riesgo de enfermedad cardiovascular a futuro en ausencia de hipertensión o daño a órganos diana, observados en la preeclampsia. Por lo tanto, puede asumirse que la disfunción endotelial existente antes del embarazo puede tener una vía que condiciona

una placentación defectuosa, con enfermedades cardiovasculares.<sup>19,20</sup>

Las pacientes con preeclampsia deben tratarse de manera integral porque su alteración es multisistémica y, a su vez, un síndrome; no es una enfermedad aislada. Y lo grave es que sigue siendo un problema de salud pública en todo el mundo. Se estima que de 1990 al 2019 se incrementaron en todo el orbe un 10.9% las enfermedades hipertensivas del embarazo, que siguen siendo responsables de 75,000 muertes maternas cada año. En Estados Unidos, la preeclampsia representa un costo de 2,180 millones de dólares al año.<sup>20,21</sup> Los sistemas de salud requieren que se disponga de un tamizaje efectivo durante el primer trimestre del embarazo que permita acrecentar la prevención y su adecuado tratamiento.<sup>22</sup> Se estima que alrededor del 60% de las pacientes con alto riesgo de preeclampsia no se diagnostican y solo al 20% se les ofrece profilaxis oportuna con ácido acetilsalicílico.<sup>23</sup> Es por demás sabido que la detección temprana favorece una reducción del 31% de su incidencia en pacientes nulíparas, 35.9% antes de las 34 semanas y 41.6% antes de la semana 37.<sup>22</sup>

La Federación Internacional de Ginecología y Obstetricia (FIGO) recomienda el tamizaje universal de rutina durante el primer trimestre mediante la prueba combinada que integre factores de riesgo maternos con biomarcadores que permitan identificar el riesgo de preeclampsia desde etapas tempranas del embarazo.<sup>24</sup> Se recomienda que en las pacientes con riesgo se inicie el ácido acetilsalicílico a dosis bajas (81 mg/día) a partir de la semana 11-14 (antes de la semana 16) hasta la semana 36 de gestación.<sup>25</sup>

El ácido acetilsalicílico es un fármaco antiinflamatorio no esteroideo que actúa mediante la inhibición no selectiva e irreversible de la COX, lo que produce efectos antiplaquetarios y antiinflamatorios, evita la conversión de ácido araquidónico en tromboxano y prostaglandinas.





Además, inhibe la sobreexpresión de sFlt-1 inducida por la hipoxia, al inhibir la COX-1 como un mecanismo adicional para contrarrestar la preeclampsia.<sup>26</sup> En pacientes con alto riesgo, la prevención con ácido acetilsalicílico reduce, a largo plazo, la morbilidad y mortalidad cardiovascular.<sup>27</sup>

### **Cambios hemodinámicos intracraneales en pacientes con preeclampsia**

El embarazo, por sí mismo, da lugar a diversos cambios hemodinámicos, incluida la autorregulación del flujo sanguíneo cerebral, que se mantiene cuando la presión arterial media se encuentra en límites entre 60 y 160 mmHg.<sup>28</sup> La resistencia cerebrovascular y la regulación del flujo cerebral sanguíneo son determinadas, principalmente, por el calibre vascular; por esto los cambios pequeños en el diámetro del vaso pueden tener efectos significativos en el flujo cerebral sanguíneo.<sup>29</sup> Más allá de los límites mencionados puede sobrevenir una encefalopatía hipertensiva, secundaria a un vasoespasmio marcado de la vasculatura cerebral en respuesta a la hipertensión aguda y subsecuente edema isquémico citotóxico, además de vasodilatación forzada con falla en la autorregulación y subsecuente sobredistensión de las arteriolas cerebrales, lo que conduce al edema vasogénico.<sup>30</sup>

Durante la preeclampsia, los cambios ocasionados por la disfunción endotelial, que incrementan la permeabilidad capilar, alteran la capacidad de autorregulación del flujo sanguíneo cerebral y, por consiguiente, las complicaciones neurológicas características del padecimiento. En casos complicados, incluso, puede derivar en un síndrome de vasoconstricción cerebral reversible, asociado con encefalopatía o isquemia.<sup>28,31</sup>

En la preeclampsia y eclampsia existe controversia en cuanto a la hemodinamia cerebral, ampliamente estudiada mediante el Doppler transcraneal.<sup>28</sup> La preeclampsia y la encefalopatía hipertensiva

comparten mecanismos fisiopatológicos similares debido a los hallazgos clínicos y radiológicos que les son comunes. En la preeclampsia hay una respuesta vasoconstrictora pronunciada a la angiotensina II y una disminución de agentes vasorrelajantes, como las prostaglandinas I<sub>2</sub> y E<sub>2</sub>, quizá debido a una disfunción endotelial. El vasoespasmio cerebral podría representar una vasoconstricción autorregulatoria en respuesta a la elevación aguda de la tensión arterial.<sup>32</sup>

Los cambios más importantes en la preeclampsia son similares a los descritos para la encefalopatía hipertensiva, incluidas la pérdida de la autorregulación del flujo cerebral sanguíneo, la hiperperfusión y el edema. Este último, se cree, es consecuencia de un aumento rápido de la presión arterial que induce una dilatación forzada de los vasos cerebrales, falla en la autorregulación y ruptura de la barrera hematoencefálica.<sup>29</sup> Además, el territorio de las arterias cerebrales posteriores ha demostrado tener una menor inervación simpática en comparación con la circulación anterior o media y, por ende, una menor capacidad de autorregulación. Esto podría explicar la aparición de síntomas visuales y la mayor predilección por el edema y las lesiones hemorrágicas en los lóbulos parietales y occipitales.<sup>28</sup>

El ultrasonido Doppler transcraneal ha demostrado una alta sensibilidad a los cambios hemodinámicos, incluso leves, de los vasos intracraneales.<sup>33</sup> Los datos encontrados en estudios previos indican cambios multidireccionales en la resistencia periférica de los segmentos intra y extracraneales del sistema vertebrobasilar y cambios unidireccionales en las arterias carótidas.<sup>34</sup> Si bien gran parte de los estudios de preeclampsia han encontrado una elevación de la presión de perfusión cerebral asociada con un incremento en la resistencia, otros han reportado que existe una disminución de la resistencia e hiperperfusión.<sup>29</sup> De la misma manera, otros es-

tudios reportan un aumento de la velocidad del flujo sanguíneo en las arterias cerebrales medias. El estudio de Ibarra y colaboradores reportó un incremento significativo de la velocidad de flujo sanguíneo y la presión de perfusión cerebral, con disminución de los índices de resistencia en la circulación de la arteria cerebral anterior, media y posterior. Esto refuerza la idea de que las manifestaciones neurológicas encontradas en esta afección son ocasionadas por una sobreperfusión cerebral.<sup>28</sup> Estos hallazgos, quizá, se originan por una alteración de la capacidad de autorregulación cerebral, que se pierde en pacientes con preeclampsia y eclampsia. En esta población no se encontró vasoespasmio cerebral, aunque sí se ha reportado en estudios alternos, como en el de Zunker y su grupo. Este podría representar un grado extremo de mecanismo de protección cerebral en respuesta a un aumento agudo de la presión arterial.<sup>30</sup>

Los cambios hemodinámicos de la preeclampsia-eclampsia persisten, incluso, a los 10 a 30 días posteriores al parto y pueden asociarse con complicaciones neurológicas aun durante el puerperio.<sup>28</sup>

#### **Evaluación de la arteria oftálmica mediante Doppler**

La utilización del Doppler para evaluar la arteria oftálmica ha ganado amplio interés en la predicción de preeclampsia. Se había recurrido a éste para revisar la relación entre el flujo de esta arteria y múltiples afecciones. A partir de la década de 1970 comenzó a estudiarse si su monitorización podría ser útil para evaluar la recanalización espontánea de la arteria carótida interna.<sup>35</sup> Otro estudio evaluó su utilidad en la correlación con retinopatía diabética, buscando ampliar el entendimiento de los cambios producidos por la diabetes en el ojo.<sup>36</sup> Sin embargo, el mayor interés ha surgido en pacientes obstétricas debido a la dificultad para encontrar estudios de menor riesgo y mayor rendimiento posible. Se ha

utilizado, por ejemplo, para revisar su comportamiento durante la diabetes gestacional, tanto en quienes tienen retinopatía como en quienes no la padecen, con diferencias importantes. Su función más relevante es en la evaluación de estados hipertensivos del embarazo.<sup>37</sup>

Para la medición Doppler de la arteria oftálmica la paciente debe colocarse en posición supina y permanecer así durante cinco minutos. El transductor lineal de 7.5-MHz se coloca de manera transversal sobre el párpado superior, mientras permanece cerrado se aplica el gel conductor. El flujo del Doppler se utiliza para identificar la arteria oftálmica, que casi siempre se encuentra superior y medial al nervio óptico, que se observa como una banda hipoecoica. El Doppler de onda pulsado se utiliza para registrar 3 a 5 formas de onda similares. El ángulo de insonación debe ser menor a 20. El espacio de recepción es de 2 mm para cubrir la totalidad del vaso, a una profundidad en 3 a 4.5 cm. El filtro alto es de 50 Hz, y la frecuencia de repetición de pulso se establece en 125 kHz. Para minimizar los potenciales efectos adversos en los ojos, la duración del examen en cada ojo es apenas de unos segundos. Casi siempre se utilizan los parámetros predefinidos, con reducción marcada del poder de salida y el índice mecánico máximo de 0.4. La arteria oftálmica tiene una forma de onda caracterizada por dos picos en sístole. Para su análisis se utilizan cuatro parámetros: primera velocidad sistólica pico, segunda velocidad sistólica pico, índice de pulsatilidad y la razón entre las velocidades sistólicas pico.<sup>38</sup>

#### **Evaluación combinada del riesgo de preeclampsia en el primer trimestre**

El diagnóstico de preeclampsia ha ido cambiando a lo largo de los años, consecuencia de la mejor comprensión de su complejidad y amplio espectro de manifestaciones, alejándose así de las antiguas definiciones simplistas de la enfermedad.<sup>39,40,41</sup> La centralización de su patogénesis



en la región placentaria ha sido cuestionada por el concepto de que las disfunciones cardiovasculares también contribuyen a los trastornos hipertensivos del embarazo.<sup>42,43</sup>

En la fisiopatología aún hay varios espacios sin resolver. Debido a que son múltiples las formas clínicas debidas a la heterogeneidad entre poblaciones es indispensable ampliar las herramientas diagnósticas y extender el análisis a los compartimentos cardiovascular y cerebral, en especial para pacientes que no cumplen los criterios diagnósticos actuales.<sup>43</sup> En este contexto, la evaluación de la arteria oftálmica mediante Doppler es una opción que podrá implementarse en el tamizaje de esta afección. En la bibliografía hay reportes de trabajos de evaluación Doppler de la arteria oftálmica en los que se identificaron cambios en la reactividad vascular. En esos trabajos la evaluación se hizo a las 11 a 13 semanas de gestación y se logró la predicción de preeclampsia. Se encontraron, además, varias combinaciones de factores de riesgo de la madre: índice de pulsatilidad de la arteria uterina, presión arterial media, factor de crecimiento placentario sérico y proteína plasmática A asociada con el embarazo.<sup>44,45</sup>

La arteria oftálmica es un vaso central, de tamaño mediano, con topografía periférica, cuya evaluación mediante el Doppler es fácil, reproducible y económica.<sup>46,47</sup> Por sus similitudes embriológicas, anatómicas y funcionales la circulación ocular refleja el estado hemodinámico de la circulación cerebral. Los estudios de Doppler de los vasos oculares son de utilidad para evaluar, tratar y controlar enfermedades que afectan la vasculatura cerebral, incluida la preeclampsia.<sup>46</sup>

La definición de puntos de corte diagnósticos para las variables del Doppler de la arteria oftálmica podrá, en el futuro, ayudar a complementar los modelos que predicen desenlaces maternos adversos severos, como el FullPIERS que no predice complicaciones del sistema nervioso

central. El Doppler de la arteria oftálmica nunca reemplazará los criterios diagnósticos. Los estudios recientes de hemodinamia y patrones de la arteria oftálmica pueden auxiliar al diagnóstico de casos específicos, sobre todo cuando no se identifican los patrones clásicos.<sup>43,48,49</sup>

### **Evaluación Doppler de la arteria oftálmica para predicción de preeclampsia comparada con modelos existentes**

La evaluación de la arteria oftálmica en pacientes embarazadas fue propuesta por primera vez por Hata y colaboradores en 1992, quienes expusieron que era un modelo atractivo para evaluar la dinámica de la circulación periférica y darle seguimiento al tratamiento de quienes tenían diagnóstico de preeclampsia.<sup>47</sup> En la evaluación Doppler de las arterias uterinas y la arteria oftálmica pueden encontrarse cambios en la morfología de las ondas durante la sístole, lo que refleja la relación entre ambas en la preeclampsia. En el Doppler de la arteria oftálmica hay un segundo pico sistólico (P2) aumentado, que coincide con el hombro o joroba sistólica de las arterias uterinas; esto puede interpretarse como una señal de la reflexión de la onda de pulso que, secundariamente, se trasmite a la circulación cerebral. Este efecto se encuentra pronunciado en la preeclampsia debido a la vasoconstricción y tono vascular.<sup>50</sup>

Gurgel y colaboradores reportaron el primer estudio que determinó la utilidad del análisis Doppler de la arteria oftálmica de la madre durante el primer trimestre en predicción de preeclampsia.<sup>49</sup> La incidencia de preeclampsia reportada fue de 7%, porcentaje similar al registrado en la población de riesgo indeterminado en países de vías de industrialización, en donde va del 2 al 8%. En el estudio se hace hincapié en la importancia de la evaluación oftalmológica de la madre porque el primer pico diastólico es un marcador predictivo, con similar eficacia que el índice de pulsatilidad de las arterias uterinas.<sup>49</sup>

De igual manera, el análisis Doppler de la arteria oftálmica resultó más eficiente en la detección de preeclampsia tardía, mientras que el Doppler de las arterias uterinas fue más efectivo en la detección de preeclampsia temprana.<sup>12,51</sup>

A su vez, Madina y su grupo<sup>50</sup> encontraron un índice de resistencia disminuido en la evaluación de la arteria oftálmica durante el segundo trimestre, con un punto de corte de  $0.63 \pm 0.09$  en pacientes con preeclampsia en comparación con el índice de resistencia de  $0.75 \pm 0.05$  en pacientes con tensión arterial normal. Con base en esos resultados se encontró una correlación lineal negativa entre el índice de resistencia de las arterias uterinas, que estaba incrementado, y la disminución del índice de resistencia de la arteria oftálmica. De lo anterior se concluyó que ambos vasos son útiles para predecir preeclampsia severa, con la ventaja de que los de la arteria oftálmica son de más fácil acceso y aportan información valiosa en menor tiempo de valoración.<sup>50</sup>

En Latinoamérica, Freytez y coautores<sup>9</sup> evidenciaron que las alteraciones en la morfología Doppler de la arteria oftálmica en pacientes con factores de riesgo se registran, incluso, antes de las manifestaciones clínicas de la preeclampsia. Se establecieron puntos de corte entre embarazadas sanas de velocidad de pico sistólico de  $36.1 \pm 9$  cm/s, de pico de velocidad diastólica de  $19.05 \pm 6.15$  cm/s, RI de  $0.9 \pm 0.62$  cm/s e PI de  $1.00 \pm 0.25$  cm/s. Los investigadores concluyeron que el estudio Doppler de la arteria oftálmica refleja la situación de las arterias centrales intracraneanas de pequeño calibre, inaccesibles a las técnicas de examen no invasivas. Esto permite estudiar de manera efectiva los cambios en la hemodinamia materna, incluso en pacientes sin preeclampsia.<sup>9</sup>

Barcelos Porto y colaboradores<sup>53</sup> evaluaron, mediante el Doppler de las arterias uterinas, la perfusión uterina, el flujo en el sistema nervioso

central, la función endotelial, la velocimetría de la arteria oftálmica y la dilatación mediada por flujo de la arteria braquial. Reportaron que la combinación entre la velocimetría de las arterias uterinas y la dilatación mediada por flujo permitió identificar a las pacientes con alto riesgo de padecer preeclampsia y restricción del crecimiento del feto. Las tres modalidades permiten efectuar un estudio completo y evaluar esos parámetros. Esos investigadores demostraron que, como mecanismo regulatorio del flujo sanguíneo, las pacientes con alteraciones en los tres parámetros tenían placentación anormal desde el primer trimestre, disfunción endotelial e hiperperfusión en el sistema nervioso central en el segundo trimestre.<sup>52,53</sup>

En otro estudio emprendido por Aasaarikudiyil Vijayan y su grupo<sup>52</sup> se reportó que la población con preeclampsia tuvo índices de resistencia de la arteria oftálmica y de pulsatilidad reducidos en comparación con embarazadas con tensión arterial normal. La arteria oftálmica reportó mayor eficacia en pacientes con preeclampsia severa. Otro parámetro evaluado fue el índice sístole-diástole de la onda de velocidad de flujo de las arterias uterinas que se encontró más alto en pacientes con preeclampsia severa, lo que se tradujo en una resistencia útero-placentaria mayor. También se evaluó el índice de pulsatilidad de la arteria braquial, que no tuvo evidencia estadísticamente significativa en la evaluación de pacientes con preeclampsia.<sup>52</sup>

Con base en lo anterior puede asumirse que el valor predictivo de preeclampsia con el Doppler de la arteria oftálmica puede tener un gran potencial en la monitorización del deterioro circulatorio en embarazadas con la enfermedad.<sup>50</sup>

## DISCUSIÓN

El control prenatal se implementó con el propósito de mejorar los desenlaces perinatales en la madre y en el recién nacido. La educación



a las embarazadas es decisiva para prevenir desenlaces no deseados, sobre todo en quienes tienen riesgo.<sup>54</sup>

La preeclampsia sigue contribuyendo a la morbilidad y mortalidad materna y perinatal en todo el mundo; es responsable de alrededor de 70,000 muertes maternas y 500,000 muertes fetales cada año.<sup>55,56</sup> Por ello es necesario que su diagnóstico y prevención sean oportunos mediante herramientas sumamente sensibles; esto requiere conocer sus vías fisiopatogénicas para desarrollar biomarcadores que puedan combinarse con otros métodos de tamizaje, como la evaluación Doppler de la arteria oftálmica que tiene un mejor rendimiento en la predicción de preeclampsia.<sup>57</sup>

El objetivo de un tamizaje efectivo es prevenir los escenarios desfavorables que pudieran afectar el embarazo, como es el caso de la preeclampsia. Esto mediante la identificación de factores de riesgo, la implementación de pruebas de fácil reproducibilidad, bajo costo y que permitan predecir la enfermedad hipertensiva de forma temprana.<sup>56,58</sup> Estas herramientas tienen un valor clínico porque permiten implementar estrategias primarias, como la prescripción de ácido acetilsalicílico, o cuando hay un riesgo de parto prematuro, poder indicar corticoesteroides antenatales o sulfato de magnesio para neuroprotección del feto.<sup>59,60</sup>

El riesgo de enfermedad cardiovascular está documentado en los nacidos de madres que cursaron con preeclampsia.<sup>55</sup> Prevalece el riesgo de resultar con hipertensión pulmonar durante la adolescencia, por la exposición a la tirosina cinasa 1 soluble, tipo fms (sFLT-1) amniótica pulmonar, que conduce a la disminución de la angiogénesis pulmonar que, a su vez, condiciona un mecanismo de lesión pulmonar a largo plazo.<sup>55,56</sup>

En años recientes se ha acrecentado el interés en el análisis de la vasculatura ocular, sobre todo

de la arteria oftálmica, porque aporta información valiosa de la circulación intracraneana que permite establecer un diagnóstico oportuno. De la misma forma facilita la evaluación de la respuesta al tratamiento en pacientes con preeclampsia.<sup>9,12</sup>

El valor del Doppler de la arteria oftálmica se ha evaluado a través de los diferentes trimestres (**Cuadro 2**). Gana y su grupo<sup>70</sup> reportaron que entre las semanas 11 a 13.6 de embarazo, la razón de la velocidad del pico sistólico se encontró incrementada, con preeclampsia. Fue mayor en las pacientes con preeclampsia temprana que en las de preeclampsia tardía. De igual forma, se encontró incrementado el segundo pico de la velocidad sistólica.<sup>60</sup> Kalafat y coautores<sup>66</sup> reportaron que la evaluación Doppler de las arterias uterinas tiene una sensibilidad del 47.8% y especificidad del 92.1% mientras que la arteria oftálmica reporta 61 y 73.2%, respectivamente, lo que sugiere que es igualmente efectiva que la evaluación Doppler de las arterias uterinas.<sup>66</sup>

Sapantzoglou y su grupo<sup>61</sup> evaluaron, durante el segundo trimestre, el valor del Doppler de la arteria oftálmica entre las semanas 19 y 23 de embarazo y encontraron que es un biomarcador útil de preeclampsia, sobre todo antes de las 37 semanas. Encontraron que la razón del segundo pico sistólico se incrementaba, en particular en las embarazadas con preeclampsia temprana. La velocidad del segundo pico sistólico se incrementó en las pacientes con preeclampsia, sin importar en qué semanas se encontraban y el índice de pulsatilidad no fue significativo. Se concluyó, entonces, que la razón de la velocidad del pico sistólico puede ser un biomarcador superior a la presión arterial media, al índice de pulsatilidad de las arterias uterinas o a la tirosina cinasa 1 soluble, tipo fms (sFlt-1) en la predicción de preeclampsia temprana y tardía.<sup>62-68</sup>

**Cuadro 2.** Comparación de la tasa de detección de preeclampsia con los datos arrojados por ecografía Doppler de la arteria oftálmica solos o en combinación con factores previamente validados

	Autor/Año	Edad gestacional	Factores en ecografía Doppler de la arteria oftálmica que promueven el desempeño del tamizaje de preeclampsia (solos o en combinación con otros factores clínicos)
1	Sapantzoglou et al. (2021) <sup>61</sup>	19.1 - 23.3 semanas de gestación	Factores maternos + PSV = 80% antes de las 37 semanas de gestación Factores maternos + PSV = 46% después de las 37 semanas de gestación
2	Oliveira et al. (2014) <sup>62</sup>	24-28 semanas de gestación	No se demostró aumento de la tasa de detección de PE con el uso de OARI
3	Matias et al. (2020) <sup>63</sup>	20-28 semanas de gestación	Factores maternos = 77% AUC Factores maternos + P2 = 84% AUC
4	Praciano et al. (2018) <sup>64</sup>	Segundo trimestre	Factores maternos + PAM + PI UtA = 42.5% Factores maternos + PAM + PI UtA + PR AO = 45%
5	Melo et al. (2022) <sup>65</sup>	No especificado	PR: S 84%, E 92%, AUC 88.5% P2: S 85%, E 88%, AUC 92.6%
6	Kalafat et al. (2018) <sup>66</sup>	11-28 semanas	P1: S 61% y E 73.5%, AUC 68%. PE inicio temprano. P1: S 39% y E 73.2%, AUC 58%. PE inicio tardío. PR: AUC 67%, PE inicio temprano. PR: AUC 57%, PE inicio tardío.
7	Matias et al. (2014) <sup>67</sup>	20-28 semanas	Factores maternos: AUC 82% Factores maternos + PMDV = AUC 88%
8	Selima et al. (2022) <sup>68</sup>	Pacientes <20 semanas, se siguieron hasta resolución del embarazo	PI AO: S 89.7%, E: 75.12% para predecir PE. OARI: S 80.2% y E 73.9% PR: S 77.3% y E 65.8%. P2: S 91.7% y E 61.7% AUC de PR y P2 >90%
9	Sarno et al. (2021) <sup>69</sup>	35-36.6 semanas	Factores maternos = 25.4% Factores maternos + PSV = 50.6% Factores maternos + PAM + PSV 62.7% *Aumenta a 88.6% cuando el parto se da en las siguientes 3 semanas posteriores a medición con el uso de PSV.
10	Gana et al. (2022) <sup>70</sup>	11.0 - 13.6	PAM + factores maternos + PI UtA+ PSV = 70.6% antes de las 37 semanas de gestación PAM + factores maternos + PI UtA + PSV = 45.1% después de las 37 semanas de gestación
11	Olatunji et al. (2015) <sup>71</sup>	>20 semanas	RI: S 75% y E 77.8%. *Distingue PE entre leve y severa. PR: S 90% y E 81.3% para detección de PE.

Abreviaturas: Preeclampsia (PE), Velocidad del pico sistólico (PSV), Índice de resistencia de la arteria oftálmica (OARI), velocidad del segundo pico sistólico (P2), Presión Arterial Media (PAM), Índice de pulsatilidad de las arterias uterinas (PI UtA), peak ratio (PR), arteria oftálmica (AO), velocidad del primer pico diastólico (P1), índice de pulsatilidad (PI), velocidad del pico mesodiastólico (PMDV), índice de pulsatilidad de la arteria oftálmica (PI AO), índice de resistencia (RI), sensibilidad (S), especificidad (E), área bajo la curva (AUC). (Fuente: elaboración propia).



Matias y colaboradores reportaron que el incremento en la velocidad del pico mesodiastólico durante el segundo trimestre es un predictor independiente de preeclampsia, cuyo mejor punto de corte es  $> 22.11$  cm/s, con una sensibilidad del 70% y especificidad de 75%.<sup>67</sup>

Oliveira y coautores reportaron que entre las 24 a 28 semanas de embarazo el índice de resistencia se encontró disminuido en pacientes con enfermedad clínica y en asintomáticas. Este biomarcador estuvo disminuido en comparación con las pacientes con tensión arterial normal; por ello no hubo una buena correlación para predecir preeclampsia en esas semanas.<sup>62</sup> Esto fue más o menos semejante a lo reportado por Praciano de Souza y coautores, quienes encontraron significancia estadística, aunque solo se evaluaron tres parámetros: índice de pulsatilidad, velocidad del primer pico diastólico y el *peak ratio*.<sup>64</sup>

Sarno y su grupo efectuaron una evaluación entre las semanas 35 a 37 del embarazo y reportaron que la razón de la velocidad del pico sistólico tuvo un rendimiento del 83.4%, porcentaje superior a la medición del factor de crecimiento placentario (PIGF) por sí sola y a la razón sFlt-1/PIGF, que fue del 57.9 y 78.9%, respectivamente. La arteria oftálmica tiene un poder predictivo aceptable en el pretérmino tardío, incluso tres semanas después de la evaluación.<sup>69-71</sup>

Por lo que se refiere a los puntos de corte óptimos para la evaluación Doppler de la arteria oftálmica, Selima y coautores reportaron que el índice de pulsatilidad tiene una sensibilidad del 89.7% y especificidad del 75.12% con un punto de corte de menos de 1.76. Por su parte, el índice de resistencia tiene una sensibilidad del 80.2% y especificidad del 74.9% con un valor de corte inferior a 0.77.<sup>68</sup> Este último tiene la ventaja de poder predecir la progresión de preeclampsia leve a severa tomando un punto de corte de 0.61, según reporta Olatunji.<sup>71</sup> La *peak ratio* (razón máxima) tiene una sensibilidad

del 77.3% y especificidad del 65.8%, con un valor de corte mayor de 0.59. La velocidad del segundo pico sistólico tiene una sensibilidad del 91.7% y especificidad del 61.7% con un valor de corte mayor de 20.1. Las velocidades del pico sistólico, del primer y segundo pico diastólico, la razón de velocidad del segundo pico sistólico-velocidad del primero pico diastólico (P2/P1) y la velocidad final diastólica se encontraron incrementadas incluso en pacientes asintomáticas con preeclampsia.<sup>68</sup> Nicolaides,<sup>38</sup> Melo,<sup>65</sup> Matias<sup>67</sup> y sus grupos concuerdan con lo reportado por Selima<sup>68</sup> y colaboradores, quienes informaron que la velocidad del segundo pico sistólico es el parámetro con mejor desempeño en la evaluación del grado y severidad de la preeclampsia, con una sensibilidad mayor del 85% y especificidad mayor del 92%.<sup>38,65,67,68</sup>

## CONCLUSIONES

La evaluación Doppler de la arteria oftálmica es un examen simple, rápido, reproducible, seguro y no invasivo que puede incorporarse a la práctica clínica en pacientes con alto riesgo de preeclampsia. Uno de sus procesos fisiopatológicos es la hiperperfusión en el sistema nervioso central, incluso antes de las manifestaciones clínicas. Por ello, el Doppler de la arteria oftálmica es un biomarcador útil en la predicción de preeclampsia. Su rendimiento es comparable con otros modelos, como la evaluación de las arterias uterinas. Incluso, en situaciones especiales, como en pacientes con obesidad, puede preferirse el Doppler de la arteria oftálmica. La velocidad del segundo pico sistólico ha demostrado ser el parámetro más sensible y específico para determinar el grado y severidad de la preeclampsia. La evaluación Doppler de la arteria oftálmica es un modelo válido y prometedor en el campo del tamizaje de las enfermedades hipertensivas del embarazo. Desde luego que hacen falta más estudios prospectivos que permitan estandarizar este modelo para su utilización en conjunto con

otros marcadores. Debe contemplarse que al disponer de herramientas que permitan predecir de manera oportuna el riesgo de preeclampsia, ello repercutirá, positivamente, en la reducción de desenlaces no deseados, como las muertes maternas, porque la preeclampsia representa un grave problema de salud pública.

## REFERENCIAS

1. Chaemsaitong P, Sahota DS, Poon LC. First trimester preeclampsia screening and prediction. *Am J Obstet Gynecol* 2022; 226 (2): S1071-S1097.e2. doi:10.1016/j.ajog.2020.07.020
2. Velumani V, Durán Cárdenas C, Hernández Gutiérrez LS. Preeclampsia: una mirada a una enfermedad mortal. *Rev la Fac Med Mex* 2021; 64 (5): 7-18. <https://doi.org/10.22201/fm.24484865e.2021.64.5.02>
3. Franco GM, De Oliveira Falco M, Do Amaral WN. Using ultrasound and Doppler ultrasound to assess vascular changes in pre-eclampsia and eclampsia: A systematic review. *Reprod e Clim* 2015; 30 (1): 33-41. doi:10.1016/j.recli.2015.04.002
4. American College of Obstetricians and Gynecologists. Gestacional Hypertension and Preeclampsia. *Obstet Gynecol* 2020; 135 (6): e237-e260. doi: 10.1097/AOG.0000000000003891.
5. Dai X, Kang L, Ge H. Doppler parameters of ophthalmic artery in women with preeclampsia: A meta-analysis. *J Clin Hypertens* 2023; 25 (1): 5-12. doi:10.1111/jch.14611
6. Gibbone E, Sapantzoglou I, Nuñez-Cerrato ME, Wright A, Nicolaidis KH, Charakida M. Relationship between ophthalmic artery Doppler and maternal cardiovascular function. *Ultrasound Obstet Gynecol* 2021; 57 (5): 733-38. doi:10.1002/uog.23601
7. Lau K, Wright A, Sarno M, Kametas NA, Nicolaidis KH. Comparison of ophthalmic artery Doppler with PlGF and sFlt-1/PlGF ratio at 35–37 weeks' gestation in prediction of imminent pre-eclampsia. *Ultrasound Obstet Gynecol* 2022; 59 (5): 606-612. doi:10.1002/uog.24874
8. Zapata Marín MF, Giraldo Ramírez JE, Román Murillo LT, Pacheco Narváez E, Echavez Agudelo AR. Doppler de arteria oftálmica como método electivo para predicción de preeclampsia. *Arch Med* 2022; 22 (2): 191-97. <https://doi.org/10.30554/archmed.22.2.4536.2022>
9. Freytez J. Caracterización ultrasonográfica Doppler de las arterias oftálmica y uterina en gestantes con factores de riesgo para preeclampsia. *Boletín Médico Postgrado* 2022; 38 (1): 36-42. doi:10.5281/zenodo.6468844
10. Gonser M, Vonzun L, Ochsenbein-Kölbl N. Ophthalmic artery Doppler in prediction of pre-eclampsia: insights from hemodynamic considerations. *Ultrasound Obstet Gynecol* 2021; 58 (1): 145-47. doi:10.1002/uog.23665
11. Oviedo Guarino JC, Uribe Portilla LK, Moreira W. Eco Doppler de la arteria oftálmica en pacientes con trastorno. *Rev Obstet Ginecol Venez* 2016; 76 (3): 188-95. <https://ve.scielo.org/pdf/og/v76n3/art07.pdf>
12. Lara Flores LM. Doppler de arteria uterina y Doppler de la arteria oftálmica como predictores de preeclampsia. *Rev Divers Científica* 2022; 2 (2): 9-17. doi:10.36314/diversidad.v2i2.33
13. Rolnik DL, Wright D, Poon LCY, et al. ASPRE trial: performance of screening for preterm pre-eclampsia. *Ultrasound Obstet Gynecol* 2017; 50 (4): 492-95. doi:10.1002/uog.18816
14. Porter TF, Gyamfi-Bannerman C, Manuck T. ACOG COMMITTEE OPINION Number 743. Low-dose aspirin use during pregnancy. *Obstet Gynecol* 2018; 132 (1): E44-E52. doi:10.1097/AOG.0000000000002708
15. Dimitriadis E, Rolnik DL, Zhou W, Estada-Gutiérrez G, Koga K, Francisco RPV, et al. Pre-eclampsia. *Nat Rev Dis Prim* 2023; 9 (1): 1-22. doi:10.1038/s41572-023-00417-6
16. Lagerweij GR, Brouwers L, De Wit GA, Moons KGM, Benschop L, Maas AHM, et al. Impact of preventive screening and lifestyle interventions in women with a history of preeclampsia: A micro-simulation study. *Eur J Prev Cardiol* 2020; 27 (13): 1389-99. doi:10.1177/2047487319898021
17. Phipps EA, Thadhani R, Benzing T, Karumanchi SA. Preeclampsia: pathogenesis, novel diagnostics and therapies. *Nat Rev Nephrol* 2019; 15 (5): 275-89. doi:10.1038/s41581-019-0119-6
18. Ives CW, Sinkey R, Rajapreyar I, Tita ATN, Oparil S. Preeclampsia -Pathophysiology and Clinical Presentations: JACC State-of-the-Art Review. *J Am Coll Cardiol* 2020; 76 (14): 1690-702. doi:10.1016/j.jacc.2020.08.014
19. Paauw ND, Lely AT. Cardiovascular sequels during and after preeclampsia. *Adv Exp Med Biol* 2018; 1065: 455-70. doi:10.1007/978-3-319-77932-4\_28
20. Wang Y, Li B, Zhao Y. Inflammation in preeclampsia: Genetic biomarkers, mechanisms, and therapeutic strategies. *Front Immunol* 2022; 13: 1-14. doi:10.3389/fimmu.2022.883404
21. Myatt L. The prediction of preeclampsia: the way forward. *Am J Obstet Gynecol* 2022; 226 (2): S1102-S1107.e8. doi:10.1016/j.ajog.2020.10.047
22. Zakiyah N, Tuytten R, Baker PN, Kenny LC, Postma MJ, van Asselt ADI. Early cost-effectiveness analysis of screening for preeclampsia in nulliparous women: A modelling approach in european high-income settings. *PLoS One* 2022; 17: 1-20. doi:10.1371/journal.pone.0267313
23. Lorber Rolnik D, Burlacchini de Carvalho MH, Rago Lobo GA. Preeclampsia: universal screening or universal prevention for low and middle-income settings? *Rev Bras Ginecol Obs* 2021; 43 (4): 334-38. doi:10.1055/s-0041-1729953
24. Poon LC, Shennan A, Hyett JA, Kapur A, Hadar E, Divakar H, et al. The International Federation of Gynecology and Obstetrics (FIGO) initiative on pre-eclampsia: A pragmatic guide for first-trimester screening and prevention. *Int J Gynaecol Obstet* 2019; 145 (Suppl 1): 1-33. doi: 10.1002/ijgo.12802.





25. Bibbins-Domingo K, Grossman DC, Curry SJ, et al. Screening for preeclampsia US preventive services task force recommendation statement. *JAMA* 2017; 317 (16): 1661-67. doi:10.1001/jama.2017.3439
26. Ma'ayeh M, Constantine MM. Prevention of preeclampsia. *Semin Fetal Neonatal Med* 2020; 25 (5): 139-48. doi:10.1016/j.siny.2020.101123
27. Loussert L, Vidal F, Parant O, Hamdi SM, Vayssiere C, Guerby P. Aspirin for prevention of preeclampsia and fetal growth restriction. *Prenat Diagn* 2020; 40 (5): 519-27. doi:10.1002/pd.5645
28. Ibarra-Estrada M, Mijangos-Méndez JC, Aguirre-Ávalos G, Ortiz-Larios F. Evaluación de la hemodinamia cerebral mediante ecografía Doppler transcraneal en pacientes con preeclampsia/eclampsia. *Med Crítica* 2022; 36 (6): 363-70. doi:10.35366/107459
29. Cipolla MJ. Cerebrovascular function in pregnancy and eclampsia. *Hypertension* 2007; 50 (1): 14-24. doi:10.1161/HYPERTENSIONAHA.106.079442
30. Zunker P, Ley-Pozo J, Louwen F. Cerebral hemodynamics in preeclampsia-eclampsia syndrome. *Ultrasound Obs Gynecol* 1995; 6 (1): 411-15. doi:10.1046/j.1469-0705.1995.06060411.x
31. Martínez-Martínez MM, Fernández-Travieso J, Gómez Muñoz N, Varela Mezquita B, Almarcha-Menargues ML, Miralles Martínez A. Cerebral hemodynamics and vasoconstriction in preeclampsia: From diagnosis to resolution. *Pregnancy Hypertens* 2021; 26: 42-47. doi:10.1016/j.preghy.2021.08.114
32. Qureshi AI, Frankel MR, Ottenlips JR, Stern BJ. Cerebral hemodynamics in preeclampsia and eclampsia. *Arch Neurol* 1996; 53 (12): 1226-31. doi:10.1001/archneur.1996.00550120034013
33. Demarin V, Rundek T, Hodek B. Maternal cerebral circulation in normal and abnormal pregnancies. *Acta Obstet Gynecol Scand* 1997; 76 (7): 619-24. doi:10.3109/00016349709024600
34. Sidorova I, Nikitina N, Tardov M. Cerebral blood flow in severe pre-eclampsia and eclampsia. *Obstet Gynecol* 2020; 12: 90-99. doi:10.18565/aig.2020.12.90-99
35. Kaneda H, Irino T, Arita N, Minami T, Taneda M, Shiraishi J. Relationship between ophthalmic artery blood flow and recanalization of occluded carotid artery. *Ultrasonic doppler study. Stroke* 1978; 9 (4): 360-63. doi:10.1161/01.STR.9.4.360
36. Sanguil P, Castillo A, Arellano P, Leon C, Mena G. Spectral Doppler Central Artery of the Retina and Ophthalmic artery in patients with diabetic diagnosis retinopathy. *Rev la Fed Ecuatoriana Radiol* 2012; 5 (1): 32-35.
37. de Fátima Ribeiro dos Anjos G, de Freitas MAR, dos Santos MCA, Diniz ALD. Doppler indices of the ophthalmic artery in pregnant women with pregestational diabetes mellitus with and without retinopathy. *J Ultrasound Med* 2021; 40 (2): 251-57. doi:10.1002/jum.15393
38. Nicolaidis KH, Sarno M, Wright A. Ophthalmic artery Doppler in the prediction of preeclampsia. *Am J Obstet Gynecol* 2022; 226 (2): S1098-S1101. doi:10.1016/j.ajog.2020.11.039
39. Wójtowicz A, Zembala-Szczerba M, Babczyk D, Kołodziejczyk-Pietruszka M, Lewaczyńska O, Huras H. Early-and late-onset preeclampsia: a comprehensive cohort study of laboratory and clinical findings according to the new ISHHP criteria. *Int J Hypertens* 2019. doi:10.1155/2019/4108271
40. American College of Obstetrics and Gynecologist Hypertension in Pregnancy. *Am Coll Obstet Gynecol* 2013; 30 (3): 407-23. doi:10.1016/j.ccl.2012.04.005
41. Tomimatsu T, Mimura K, Matsuzaki S, Endo M, Kumasawa K, Kimura T. Preeclampsia: Maternal systemic vascular disorder caused by generalized endothelial dysfunction due to placental antiangiogenic factors. *Int J Mol Sci* 2019; 20 (17): 1-18. doi:10.3390/ijms20174246
42. Diniz ALD, Paes MMBM, Diniz AD. Analyzing PE as the tip of the iceberg represented by women with long-term cardiovascular disease, atherosclerosis, and inflammation. *Curr Atheroscler Rep* 2020; 22 (3). doi:10.1007/s11883-020-0830-6
43. Diniz ALD, Meneses VFS de C, Freitas MAR de, Paes MMBM, Naves WU, Sass N. Performance of ophthalmic artery Doppler velocimetry in the complementary diagnosis of PE. *J Matern Neonatal Med* 2022; 35 (25): 9078-85. doi:10.1080/14767058.2021.2014452
44. Alves Borges JH, Goes DA, De Araújo LB, Dos Santos MC, Debs Diniz AL. Prospective study of the hemodynamic behavior of ophthalmic arteries in postpartum preeclamptic women: A doppler evaluation. *Hypertens Pregnancy* 2016; 35 (1): 100-111. doi:10.3109/10641955.2015.1116553
45. Hata T, Senoh D, Hata K, Kitao M. Ophthalmic artery velocimetry in pregnant women. *Lancet* 1992; 340: 182-83. doi:10.1016/0140-6736(92)93268-r
46. de Melo PFMV, Roever L, Mendonça TMS, da Silva Costa F, Rolnik DL, Diniz ALD. Ophthalmic artery Doppler in the complementary diagnosis of preeclampsia: a systematic review and meta-analysis. *BMC Pregnancy Childbirth* 2023; 23 (1): 1-11. doi:10.1186/s12884-023-05656-9
47. Cazarez-Ávalos IA, García-Benavente D, Toledo-Lorenzo CN, Valle-Leal JG, López-Valenzuela DM. Desempeño diagnóstico del modelo FullPIERS como predictor de complicaciones perinatales en pacientes con preeclampsia. *Ginecol Obstet Mex* 2020; 88 (1): 1-7. doi:10.24245/gom.v88i1.3253
48. Gonser M. Hemodynamic relationship between ophthalmic artery and uterine artery in pre-eclampsia: pulse wave reflection and transmission might provide the missing link. *Ultrasound Obstet Gynecol* 2019; 53 (1): 135-36. doi:10.1002/uog.20121
49. Gurgel Alves JA, Praciano De Sousa PC, Bezerra Maia E Holanda Moura S, Kane SC, Da Silva Costa F. First-trimester maternal ophthalmic artery Doppler analysis for prediction of pre-eclampsia. *Ultrasound Obstet Gynecol* 2014; 44 (4): 411-18. doi:10.1002/uog.13338

50. Madina SR, Bacha R, Gilani SA, Fatima W, Awais W, Fatima H, et al. Comparison of the resistive indices obtained in the uterine artery and the ophthalmic artery in preeclamptic and normotensive patients in Doppler US. *J Ultrason* 2020; 20 (81): e95-e99. doi:10.15557/JOU.2020.0015
51. Porto LB, Brandão AHF, Leite HV, Cabral ACV. Longitudinal evaluation of uterine perfusion, endothelial function and central blood flow in early onset pre-eclampsia. *Pregnancy Hypertens* 2017; 10: 161-64. doi:10.1016/j.preghy.2017.08.005
52. Aasaarikudiyil Vijayan M. Doppler sonography of maternal ophthalmic, cubital and uterine arteries in hypertensive disorders of pregnancy and normotensive pregnancy-a cross sectional study. *Int J Toxicol Pharmacol Res* 2022; 12 (11): 109-19. <http://impactfactor.org/PDF/IJTPR/12/IJTPR,Vol12,Issue11,Article14.pdf>
53. Barcelos Porto L, Fulgêncio Brandão AH, Leite HV, Vieira Cabral AC. Longitudinal evaluation of uterine perfusion, endothelial function and central blood flow in early onset pre-eclampsia. *Pregnancy Hypertens* 2017; 10: 161-64. doi:10.1016/j.preghy.2017.08.005
54. Sinkey RG, Battarbee AN, Bello NA, Ives CW. Prevention, diagnosis and management of hypertensive disorders of pregnancy: a comparison of International Guidelines. *Curr Hypertens Rep* 2021; 22 (9): 139-48. doi:10.1007/s11906-020-01082-w.
55. MacDonald TM, Walker SP, Hannan NJ, Tong S, Kaitu'u-Lino TJ. Clinical tools and biomarkers to predict preeclampsia. *eBioMedicine* 2022; 75: 103780. doi:10.1016/j.ebiom.2021.103780
56. Ramos JGL, Sass N, Costa SMH. Preeclampsia: definitions of hypertensive states during pregnancy pathophysiological foundations. *UpToDate* 2017; 39: 496-512. <https://pubmed.ncbi.nlm.nih.gov/28793357/>
57. Sperling J, Gosset DR. Screening for Preeclampsia and the USPSTF Recommendations. *JAMA* 2017; 317 (16): 1629-30. doi:10.1001/jama.2016.18315
58. Brown MA, Magee LA, Kenny LC, et al. The hypertensive disorders of pregnancy: ISSHP classification, diagnosis and management recommendations for international practice. *Pregnancy Hypertens* 2018; 13: 291-310. doi:10.1016/j.preghy.2018.05.004
59. Perry H, Khalil A, Thilaganathan B. Preeclampsia and the cardiovascular system: An update. *Trends Cardiovasc Med* 2018; 28 (8): 505-13. doi:10.1016/j.tcm.2018.04.009
60. Bokslag A, van Weissenbruch M, Mol BW, de Groot CJM. Preeclampsia: short and long-term consequences for mother and neonate. *Early Hum Dev* 2016; 102: 47-50. doi:10.1016/j.earlhumdev.2016.09.007
61. Sapantzoglou I, Wright A, Arozena MG, Campos RV, Charakida M, Nicolaides KH. Ophthalmic artery Doppler in combination with other biomarkers in prediction of pre-eclampsia at 19-23 weeks' gestation. *Ultrasound Obstet Gynecol* 2021; 57 (1): 75-83. doi:10.1002/uog.23528
62. Oliveira De Aquino L, Leite HV, Cabral ACV, Brandão AHF. Doppler flowmetry of ophthalmic arteries for prediction of pre-eclampsia. *Rev Assoc Med Bras* 2014; 60 (6): 538-41. doi:10.1590/1806-9282.60.06.011
63. Matias DS, Santos R, Ferreira T, Matias BS, Correia LCL. Predictive value of ophthalmic artery Doppler velocimetry in relation to hypertensive disorders of pregnancy. *J Clin Ultrasound* 2020; 48 (7): 388-95. doi:10.1002/jcu.22823
64. Praciano De Souza PC, Gurgel Alves JA, Bezerra Maia E Holanda Moura S, Araujo Júnior E, Martins WP, Da Silva Costa F. Second trimester screening of preeclampsia using maternal characteristics and uterine and ophthalmic artery Doppler. *Ultraschall der Medizin* 2018; 39 (2): 190-97. doi:10.1055/s-0042-104649
65. Melo PFMV, Roeber L, Mendonça TMS, Silva Costa F, Rolnik DL, Diniz ALD. Ophthalmic artery Doppler in the complementary diagnosis of Preeclampsia: a systematic review and meta-analysis. *BMC Pregnancy Childbirth* 2022; 9: 1-11. doi:10.1186/s12884-023-05656-9
66. Kalafat E, Laoreti A, Khalil A, Da Silva Costa F, Thilaganathan B. Ophthalmic artery Doppler for prediction of pre-eclampsia: systematic review and meta-analysis. *Ultrasound Obstet Gynecol* 2018; 51 (6): 731-37. doi:10.1002/uog.19002
67. Matias DS, Costa RF, Matias BS, Gordiano L, Correia LCL. Predictive value of ophthalmic artery Doppler velocimetry in relation to development of pre-eclampsia. *Ultrasound Obstet Gynecol* 2014; 44 (4): 419-26. doi:10.1002/uog.13313
68. Selima ER, Abar AM, Dessouky BAE. Role of Ophthalmic Artery Doppler in Prediction of Preeclampsia. *Egypt J Hosp Med* 2022; 87 (1): 1944-52. doi:10.21608/EJHM.2022.231664
69. Sarno M, Wright A, Vieira N, Sapantzoglou I, Charakida M, Nicolaides KH. Ophthalmic artery Doppler in combination with other biomarkers in prediction of pre-eclampsia at 35-37 weeks' gestation. *Ultrasound Obstet Gynecol* 2021; 57 (4): 600-6. doi:10.1002/uog.23517
70. Gana N, Sarno M, Vieira N, Wright A, Charakida M, Nicolaides KH. Ophthalmic artery Doppler at 11-13 weeks' gestation in prediction of pre-eclampsia. *Ultrasound Obstet Gynecol* 2022; 59 (6): 731-36. doi:10.1002/uog.24914
71. Olatunji RB, Adekanmi AJ, Obajimi MO, Roberts OA, Ojo TO. Maternal ophthalmic artery Doppler velocimetry in pre-eclampsia in Southwestern Nigeria. *Int J Womens Health* 2015; 7: 723-34. doi:10.2147/IJWH.S86314