



<http://doi.org/10.24245/gom.v91i1.7834>

## Torsión uterina causada por miomatosis: reporte de un caso

### Uterine torsion caused by myomatosis: A case report.

Indra Anaid De la Cruz-Isidro,<sup>1</sup> Héctor Raúl Barrera-Ceballos,<sup>2</sup> Gabriel Juan Mandujano-Álvarez,<sup>3</sup> Clara Magdalena Martínez-Hernández,<sup>4</sup> Jorda Aleiria Albarrán-Melzer,<sup>5</sup> Estefanía Álvarez-Díaz<sup>1</sup>

#### Resumen

**ANTECEDENTES:** La torsión uterina es una rotación del útero sobre su eje mayor de más de 45°; por lo general sucede en torno del istmo uterino. Los leiomiomas son el factor predisponente más frecuente en úteros no grávidos.

**OBJETIVO:** Reportar el caso de una paciente con torsión uterina cervical y miomatosis de grandes elementos.

**CASO CLÍNICO:** Paciente de 42 años, nuligesta, con antecedente de miomatosis uterina de grandes elementos de 27 x 27 cm. Los síntomas se iniciaron con síndrome doloroso abdominal intenso, tipo cólico, localizado en el hipogastrio y la fosa iliaca. En la exploración física el abdomen se percibió doloroso a la palpación superficial y profunda, con una tumoración cercana a la cicatriz umbilical (25 cm), móvil y dolorosa. En la laparotomía exploradora se encontró líquido peritoneal hemorrágico y se observó una torsión uterina (una vuelta) cerca del cuello del útero, además de un mioma subseroso en la cara posterior, de 27 x 27 cm. El útero, los anexos y las salpinges se advirtieron con datos francos de daño vascular, con áreas de isquemia. Por lo anterior se decidieron la histerectomía total abdominal y la salpingooforectomía bilateral. El informe histopatológico reportó: útero con cambio isquémico extenso panmural, sin evidencia de neoplasia maligna.

**CONCLUSIONES:** El dolor abdominal es el síntoma más común de la torsión uterina que puede variar de leve a agudo. El diagnóstico preoperatorio rápido y preciso de torsión uterina es decisivo y se justifica la intervención quirúrgica de urgencia.

**PALABRAS CLAVE:** Torsión uterina; rotación del útero; leiomioma; mioma; laparotomía; salpingo-ooforectomía.

#### Abstract

**BACKGROUND:** Uterine torsion is a rare entity that is defined as a rotation of the uterus on its major axis of more than 45°, generally occurring at the level of the uterine isthmus. Leiomyomas are the most frequent predisposing factor in non-gravid uterus.

**OBJECTIVE:** Report of a case of a gynecological patient with uterine torsion at the cervical level in a uterus with uterine myomatosis of large elements.

**CLINICAL CASE:** A 42-year-old patient, nulliparous, with a history of uterine myomatosis with large elements of 27 x 27 cm. The symptoms began with intense abdominal pain syndrome, colic type, located in the hypogastrium and the iliac fossa. On physical examination, the abdomen was perceived as painful on superficial and deep palpation, with a mobile and painful tumor close to the umbilical scar (25 cm). In the exploratory laparotomy, hemorrhagic peritoneal fluid was found and a uterine torsion (one turn) was observed near the cervix, as well as a subserous myoma on the posterior face, measuring 27 x 27 cm. The uterus, the annexes and the salpinges were noted with frank data of vascular damage, with areas of ischemia. Therefore, total abdominal hysterectomy and bilateral salpingo-oophorectomy were decided. The histopathological report reported: uterus with extensive panmural ischemic change, without evidence of malignancy.

<sup>1</sup> Residente de cuarto año de Ginecología y Obstetricia.

<sup>2</sup> Médico adscrito al Departamento de Ginecología.

<sup>3</sup> Jefe del servicio de Patología.

<sup>4</sup> Jefa de Investigación.

<sup>5</sup> Profesor investigador de tiempo completo DACS-UJAT.

Hospital Regional de Alta Especialidad de la Mujer, Villahermosa, Tabasco, México.

Recibido: junio 2022

Aceptado: julio 2022

#### Correspondencia

Indra Anaid De la Cruz Isidro

Indra\_anaid@live.com.mx

**Este artículo debe citarse como:** De la Cruz-Isidro IA, Barrera-Ceballos HR, Mandujano-Álvarez GJ, Martínez-Hernández CM, Albarrán-Melzer JA, Álvarez-Díaz E. Torsión uterina causada por miomatosis: reporte de un caso. Ginecol Obstet Mex 2023; 91 (1): 57-63.

**CONCLUSIONS:** In uterine torsion, abdominal pain is the most common symptom and can range from mild to severe abdominal symptoms. Therefore, a prompt and accurate preoperative diagnosis of uterine torsion is crucial and urgent surgical intervention is warranted.

**KEYWORDS:** Uterine torsion; Rotation of the uterus; Leiomyoma; Myoma; Laparotomy; Salpingo-oophorectomy.

## ANTECEDENTES

La torsión uterina es una rotación de más de 45 grados alrededor del eje longitudinal del cuerpo uterino.<sup>1</sup> En 80% de los casos, la rotación es hacia la derecha y solo un 20% hacia la izquierda.<sup>2</sup> Se informó por primera vez en 1909 y, desde entonces, solo se han reportado alrededor de 200 casos en los últimos 100 años.<sup>3</sup> Por lo general sucede en mujeres embarazadas debido a que la relajación de la estructura pélvica y la laxitud en el embarazo facilitan la torsión del útero grávido. Sin embargo, los miomas agrandados son el factor predisponente más común asociado con la torsión uterina en mujeres no embarazadas porque el peso del mioma da lugar a una distribución de peso asimétrica.<sup>4</sup> Entre otras causas de torsión uterina menos frecuentes están las adherencias pélvicas, las masas anexiales y las alteraciones congénitas, como el útero bicorne.<sup>5</sup>

La torsión de los vasos en el pedículo causa un daño isquémico irreversible del útero que puede conducir a un rápido deterioro clínico.<sup>6</sup> El dolor abdominal es el síntoma más común y puede variar de leve a agudo, con choque, en algunos casos asintomático.<sup>7</sup>

## CASO CLÍNICO

Paciente de 42 años, nuligesta, con miomatosis uterina de grandes elementos de 27 x 27 cm,

diagnosticada por ultrasonido abdominal en la consulta externa de Ginecología. Los síntomas se iniciaron con dolor abdominal intenso, tipo cólico, en aumento progresivo, continuo de cuatro horas de evolución, súbito, localizado en el hipogastrio y la fosa iliaca derecha. El dolor, acompañado de náuseas, fue evolucionando en intensidad y no se consiguió mitigarlo con analgésicos parenterales.

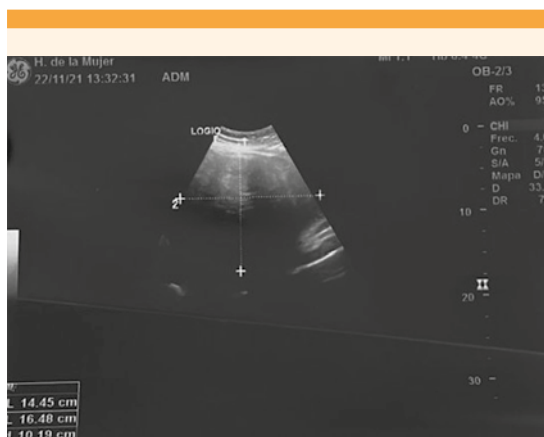A la exploración física la paciente se encontró intranquila, con facies de dolor intenso, según la escala visual análoga de 10/10, las condiciones cardiopulmonares sin daño aparente. El abdomen se apreció ligeramente globoso a expensas del panículo adiposo, doloroso a la palpación superficial y profunda. La tumoración se palpó a la altura de la cicatriz umbilical, de 25 cm, móvil, dolorosa, con signos apendiculares dudosos, Mc Burney (-) Psoas (-) Rebote (-). En la exploración bimanual se palpó una tumoración en la cara posterior, sin que fuera posible delimitarla. Se advirtió dolor a la movilización cervical. En la especuloscopia el cuello del útero se encontró eutrófico, con adecuada coloración, sin alteraciones macroscópicas, abundante leucorrea blanca grisácea no fétida, sin sangrado transvaginal.

El ultrasonido transvaginal reportó: útero normal, endometrio desplazado por un mioma degenerado en el fondo y la cara posterior del útero de



14.45 x 16.48x cm. (**Figura 1**) En la tomografía axial computada abdominopélvica se visualizó una masa ocupativa que alcanzaba al abdomen inferior, dependiente del útero, regular, isodensa, algunas pequeñas y escasas calcificaciones de 22 x 13 x 18 cm. El reforzamiento, de predominio en la fase venosa, ocasionó el desplazamiento de la cavidad uterina y de las estructuras anatómicas adyacentes. El cuello del útero se identificó: regular, alargado, sin líquido libre ni conglomerados ganglionares: miomatosis (mioma gigante), sin evidencia de lesiones metastásicas, ni datos de hidronefrosis.

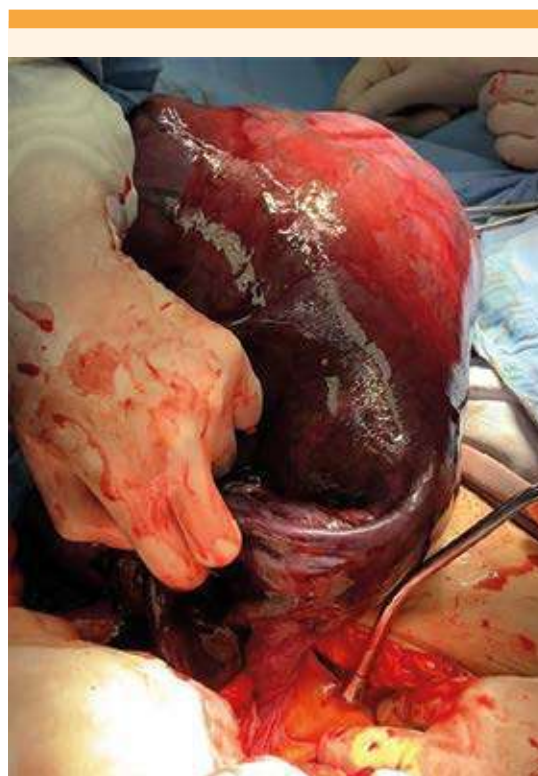Los análisis preoperatorios de sangre se reportaron en concentraciones normales de hemoglobina, glóbulos blancos y tiempos de coagulación. El ultrasonido pélvico de rastreo en la sala de labor corroboró la existencia de un mioma degenerado, endometrio desplazado, anexo derecho no visible y evidencia de líquido libre en la cavidad abdominal. No hubo evidencia de agrandamiento significativo del útero ni del mioma con las medidas previas al compararlas con la actual. Se decidió la laparotomía



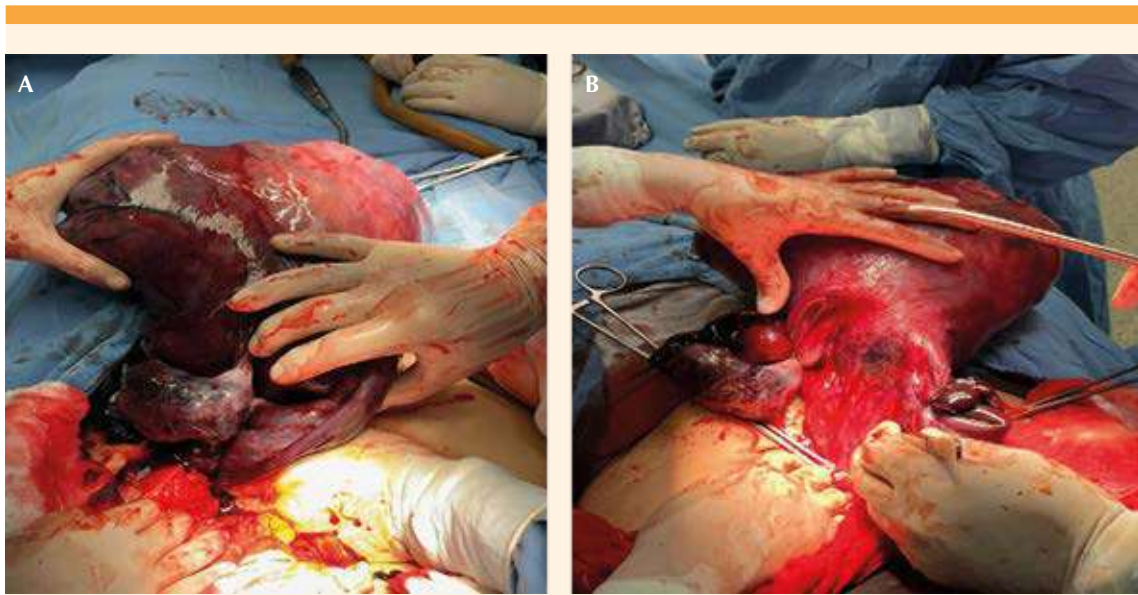
**Figura 1.** Ultrasonido pélvico de un mioma uterino de grandes elementos, subseroso, localizado en la cara posterior del útero, de 14.45 x 16.48 cm.

exploradora debido al incremento del dolor, pese a la administración parenteral de analgésicos.

Se llevó al quirófano con el diagnóstico de síndrome doloroso abdominal y miomatosis uterina de grandes elementos. El acceso quirúrgico fue abdominal, en la línea media infraumbilical, de 10 cm. Se encontró líquido peritoneal hemorrágico y se drenó líquido peritoneal. La torsión uterina se observó de una vuelta, a nivel cervical (**Figura 2**). Se colocó una pinza Heaney en torno del cuello uterino a fin de evitar el retorno venoso y la trombosis. El mioma subseroso localizado en la cara posterior del útero midió 7 x 27 cm. El útero, los anexos y las salpinges eran de color rojo oscuro isquémico, con datos francos de afectación vascular, con áreas de isquemia (**Figura 3a y 3b**).



**Figura 2.** Torsión uterina a nivel cervical.

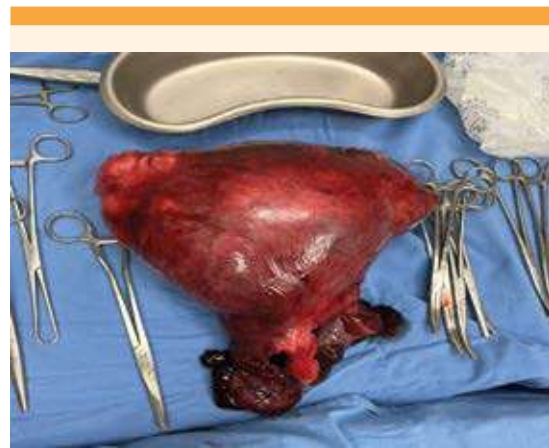

**Figura 3.** A) Útero con coloración rojo oscuro, con zonas de necrosis. B) Anexos y salpinges bilaterales con datos francos de afectación vascular y áreas de isquemia.

Por lo anterior se decidió la histerectomía total abdominal junto con la salpingo-ouferectomía bilateral. **Figura 4**

Seis horas después de la cirugía toleró la vía oral y la dieta líquida. El puntaje de la escala visual análoga del dolor fue de 2/10. La biometría hemática reportó un descenso de la hemoglobina de 2.7 g/dL con respecto a la de ingreso, lo que ameritó la transfusión de dos concentrados eritrocitarios. Se dio de alta del hospital a las 48 horas posteriores a la cirugía, sin complicaciones.

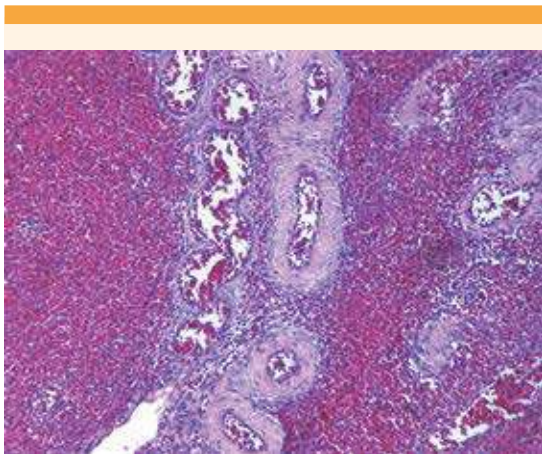
El estudio anatómico-patológico reportó que se trataba de: útero con torsión y cambios de isquemia y hemorragias, panmural. Leiomiomatosis uterina, endometrio con cambios de fase proliferativa, cervicitis crónica, erosiva congestiva y segmentos de salpinges congestivas. En las piezas estudiadas no hubo evidencia de malignidad. **Figuras 5 y 6**



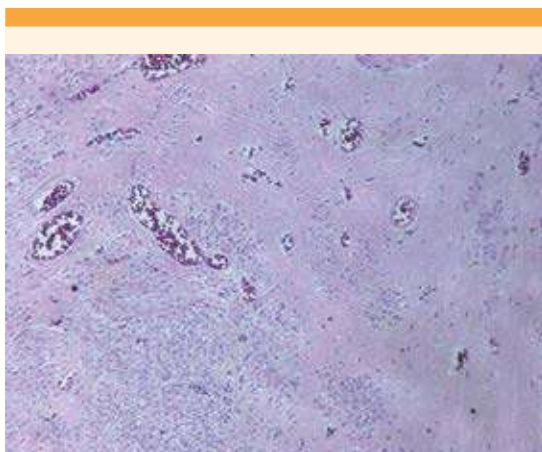
**Figura 4.** Útero con anexos y salpinges posterior a la histerectomía total abdominal con salpingoouferectomía bilateral.

## DISCUSIÓN

La torsión uterina es una rotación mayor de 45° alrededor de su eje largo.<sup>8</sup> El reporte más



**Figura 5.** Hemorragia extensa de la pared.



**Figura 6.** Miometrio con necrosis coagulativa por isquemia y congestión vascular.

frecuente es en mujeres embarazadas con anomalías uterinas congénitas. Los miomas uterinos son el factor predisponente más informado en pacientes no embarazadas; un mioma grande puede rotar y ejercer tracción sobre el útero, lo que conduce a la torsión simultánea del útero. Entre otros factores predisponentes importantes incluyen: adherencias pélvicas y masas anexia-

les,<sup>9</sup> incluso, la cicatrización deficiente del istmo uterino después de una cesárea puede resultar en alargamiento del cuello uterino, estructuralmente debilitado, con mayor riesgo de torsión del útero.<sup>5</sup> Y, excepcionalmente, podría producirse sin antecedente de importancia.<sup>2</sup>

Para la mayoría de los obstetras representa un diagnóstico "único en la vida".<sup>10</sup>

La torsión uterina debe sospecharse ante cuadros de abdomen agudo en mujeres con grandes miomas subserosos sésiles o, menos frecuentemente, con grandes masas anexiales.<sup>11</sup> La paciente del caso tenía un mioma de grandes elementos de 27 x 27 cm subseroso. La disposición en "bandera" facilitó la torsión uterina en torno del cuello del útero.

Los hallazgos clínicos coexistentes son inespecíficos, lo que dificulta el diagnóstico preoperatorio.<sup>6</sup> Desde el punto de vista clínico se manifiesta con dolor abdominal repentino que no es tratable con medicamentos y se acompaña de náuseas, vómitos y distensión abdominal. El dolor puede describirse con alta intensidad, debido a la naturaleza isquémica y compresiva del proceso.<sup>12</sup> También puede haber síntomas de sangrado transvaginal, urinarios y digestivos.<sup>13</sup> Pese a la aplicación de analgésicos parenterales la paciente del caso tuvo un cuadro de síndrome doloroso abdominal, tipo cólico súbito.

Se carece de una herramienta diagnóstica preoperatoria exacta. Las pruebas de imagen como tomografía abdominopélvica, resonancia magnética y ecografía, pueden ocasionalmente ofrecer signos indirectos que sugieran una torsión uterina, por ejemplo, ante el cambio de posición de miomas uterinos ya conocidos.<sup>14</sup>

Debido al daño vascular la torsión uterina puede provocar una isquemia uterina irreversible, como

sucedió en la paciente del caso. El tiempo crítico posterior a que la isquemia se vuelve irreversible no está claro, según la evidencia actual, en virtud de la rareza del padecimiento. Por lo tanto, el diagnóstico preoperatorio rápido y preciso de torsión uterina es decisivo y se justifica una intervención quirúrgica de urgencia. Si bien se puede considerar la detorsión para salvar el útero, sobre todo en una mujer en edad fértil, debe considerarse la histerectomía en casos de torsión prolongada con necrosis y trombosis subsiguientes.<sup>5</sup>

Si el diagnóstico se retrasa o la torsión no se trata, pueden surgir complicaciones graves: tromboembolia pulmonar, choque e incluso la muerte.<sup>1</sup> El diagnóstico de torsión uterina es sumamente complejo antes de la operación; por eso casi siempre se establece durante el procedimiento quirúrgico.<sup>10</sup>

La decisión de operar es decisiva para el éxito del tratamiento porque permite evitar el riesgo de complicaciones isquémicas, trombóticas y tromboembólicas que, por sí mismas, complican aún más los procedimientos quirúrgicos. El daño irreversible al útero, debido a la isquemia prolongada, puede empeorar la condición clínica de la paciente en poco tiempo y representar una grave amenaza para la vida.<sup>15</sup> La paciente del caso era nuligesta debido al daño vascular del útero y los anexos. La histerectomía total abdominal con salpingectomía bilateral fue la opción y no la cirugía conservadora.

## CONCLUSIÓN

La torsión uterina es infrecuente; su diagnóstico tardío puede conducir a desenlaces clínicos de alto riesgo. La localización más común es en derredor del istmo uterino. El diagnóstico se estableció durante la intervención quirúrgica, al momento de observar el daño vascular, que fue la causa de la isquemia uterina y de los anexos

bilaterales y que obligó a la histerectomía total abdominal y salpingooforectomía bilateral, pese a tratarse de una paciente nuligesta. La torsión uterina es una urgencia ginecológica debido a que provoca isquemia que causa daño irreversible; debe considerarse en el diagnóstico diferencial de una masa pélvica con cuadro de abdomen agudo.

## REFERENCIAS

1. Oda H, Yamada Y, Uehara Y, Ohno T, et al. Uterine Torsion in an Elderly Woman Associated with Leiomyoma and Continuously Elevating Muscle Enzymes: A Case Study and Review of Literature. *Case Rep Obstet Gynecol* 2020; 2020: 8857300. doi: 10.1155/2020/8857300
2. Aguarón-Benitez G, Arones-Collantes M, Moreno-Selva R, Nogueira-García J, et al. Incarceración y torsión uterina en gestante. *Prog Obstet Ginecol* 2013; 56 (4): 210-12. <https://doi.org/10.1016/j.pog.2012.05.006>
3. Luk SY, Leung JL, Cheung ML, So S, et al. Torsion of a nongravid myomatous uterus: radiological features and literature review. *Hong Kong Med J* 2010; 16 (4): 304-6. <https://pubmed.ncbi.nlm.nih.gov/20683075/>
4. Chua KJ, Patel R, Eana A, Varughese J. Uterine torsion with necrosis of bilateral adnexa in a postmenopausal woman. *BMJ Case Rep* 2019; 12 (6): e229311. doi:10.1136/bcr-2019-229311
5. Yap FY, Radin R, Tchelepi H. Torsion, infarction, and rupture of a nongravid uterus: a complication of a large ovarian cyst. *Abdom Radiol* 2016; 41 (12): 2359-2363. doi: 10.1007/s00261-016-0789-5
6. Nagose VB, Sadanandan R, Anandranjan RC, Hubet N, et al. Torsion of non-gravid Uterus: A life-threatening condition in a postmenopausal lady. *J Obstet Gynaecol India* 2020; 70 (5): 393-96. doi:10.1007/s13224-020-01332-6
7. Salvig J, Petersen KR, Møller BR. Acute abdominal pain caused by torsion of an enlarged non-pregnant uterus. *J Obstet Gynaecol* 2005; 25 (1): 81-2. doi: 10.1080/01443610400025689
8. Kocher M, Hirsig L. A case of uterine incarceration with unrecognized uterine torsion. *Radiol Case Rep* 2020; 15 (10): 1943-47. doi:10.1016/j.radcr.2020.07.078
9. Cheong EHT, Tan TJ, Wong KM. Torsion of a Myomatous, Non-gravid Uterus: CT Findings. *J Radiol Case Rep* 2018; 12 (4): 6-14. doi: 10.3941/jrcr.v12i4.3360
10. Liang R, Gandhi J, Rahmani B, Khan SA. Uterine torsion: A review with critical considerations for the obstetrician and gynecologist. *Translational Research in Anatomy* 2020; 21: 1-6. <https://doi.org/10.1016/j.tria.2020.100084>
11. Cea-García J, Guadix-Martín MP, Corrales-Gutiérrez I, Polo-Velasco A, et al. Torsión anexial y uterina en mujer



- postmenopáusica con quiste ovárico gigante. *Avances en Biomedicina* 2018; 7 (1): 34-42. <https://www.redalyc.org/articulo.oa?id=331355419005>
12. Halassy S, Clarke D. Twisting around an axis: A case report of uterine torsion. *Case Rep Women's Health* 2020; 25: e00170. doi:10.1016/j.crwh.2019.e00170
  13. Luján-Mendoza KL, Gutiérrez-Canell FY, López- Belmont K, Robles -Zavaleta R, et al. Torsión uterina asociada a leiomioma gigante: una causa poco común de abdomen agudo. *Acta Méd Grupo Ángeles* 2018; 16 (2): 160-63. [http://www.scielo.org.mx/scielo.php?script=sci\\_arttext&pid=S1870-72032018000200160](http://www.scielo.org.mx/scielo.php?script=sci_arttext&pid=S1870-72032018000200160)
  14. Lapresta M, Cruz E, Montañés P, Baquedano L, et al. Torsión uterina causada por un leiomioma gigante. *Rev Chil Obstet Ginecol* 2004; 69 (6): 467-69. <http://dx.doi.org/10.4067/S0717-75262004000600011>
  15. Sikora-Szcześniak D, Szcześniak G, Łęgowski T, Sikora W. Torsion of the uterus with myomas in a postmenopausal woman – case study and review of the literature. *Prz Menopauzalny* 2014; 13 (2): 145-49. doi:10.5114/pm.2014.42718

### CITACIÓN ACTUAL

De acuerdo con las principales bases de datos y repositorios internacionales, la nueva forma de citación para publicaciones periódicas, digitales (revistas en línea), libros o cualquier tipo de referencia que incluya número doi (por sus siglas en inglés: Digital Object Identifier) será de la siguiente forma:

#### REFERENCIAS

1. Yang M, Guo ZW, Deng CJ, Liang X, Tan GJ, Jiang J, Zhong ZX. A comparative study of three different forecasting methods for trial of labor after cesarean section. *J Obstet Gynaecol Res.* 2017;25(11):239-42. <https://doi.org/10.1016/j.gyobfe.2015.04..0015>\*

\* El registro Doi deberá colocarse con el link completo (como se indica en el ejemplo).