Caso clínico
Ginecol Obstet Mex 2023; 91 (2): 119-125.

https://doi.org/10.24245/gom.v91i2.7670

Embarazo gemelar espontáneo en útero bicorpóreo: una contribución a la experiencia

Spontaneous twin pregnancy in a bicorporeal uterus, a contribution to the experience.

José Mauricio Freyre-Santiago,[1] Alexandra Bermúdez-Rodríguez,[1] Linda García-Lima,[1] Bertha Patricia Díaz-Sanginés[2]

Resumen

ANTECEDENTES: Las anomalías uterinas congénitas son consecuencia de la formación anormal, fusión o reabsorción de los conductos de Müller durante el desarrollo embriológico. El útero bicorne, unicorne y didelfo (U1, U2, U3 ESHRE-ESGE) son defectos en la unificación con una baja prevalencia en la población general y en la que tiene antecedente de aborto e infertilidad; se estima en alrededor de 0.4 a 1.1%, respectivamente. La presentación del caso puede aportar información útil relacionada con la evolución del embarazo y los desenlaces perinatales cuando aparece esta anomalía.

CASO CLÍNICO: Paciente de 35 años, con amenorrea secundaria y prueba inmunológica de embarazo positiva, con antecedentes de dismenorrea primaria severa y anomalía uterina congénita compatible con útero bicorpóreo (U3 completo ESHRE-ESGE), bicorne completo (4a-AFS) y didelfo. El embarazo trascurrió sin complicaciones hasta la semana 37, cuando finalizó mediante cesárea, con hipotonía uterina que no ameritó transfusión de hemoderivados.

CONCLUSIÓN: Los embarazos gemelares con útero bicorne son excepcionales y casi todos se logran espontáneamente; los que llegan a término finalizan mediante cesárea electiva.

PALABRAS CLAVE: Útero bicorpóreo; útero didelfo; útero bicorne; anomalías müllerianas; embarazo; embarazo gemelar.

Abstract

BACKGROUND: Congenital uterine anomalies are the result of abnormal formation, fusion, or resorption of the Müllerian ducts during embryological development. The bicornuate, unicornuate and didelphic uterus (U1, U2, U3 ESHRE/ESGE), are unification defects with a low prevalence both in the general population and in the population with a history of abortion and infertility, is estimated at around 0.4 to 1.1%, respectively. The presentation of the case can provide useful information related to with the evolution of the pregnancy and the perinatal outcomes when this anomaly appears.

CLINICAL CASE: A 35-year-old patient with secondary amenorrhea and a positive immunological pregnancy test with a history of severe primary dysmenorrhea and previous magnetic resonance imaging with a congenital uterine anomaly compatible with a bicorporeal uterus (U3 complete ESHRE-ESGE), complete bicornuate (4a /AFS) , uterus didelphys (ASRM). The pregnancy was uncomplicated until 37 weeks, when it was terminated by cesarean section, with uterine hypotonia that did not require transfusion of blood products.

CONCLUSION: Twin pregnancy with bicornuate uterus is a rare entity, most of them have been achieved spontaneously and those that reach term have been resolved by elective cesarean section.

KEYWORDS: Bicorporeal uterus; Uterus didelphys; Bicornuate uterus; Müllerian anomalies; Pregnancy; Twin pregnancy.

[1] Médico especialista en Biología de la Reproducción Humana, PLENUS Medical Group, Ciudad de México.
[2] Ginecoobstetra, Centro Médico ABC Santa Fe, Ciudad de México.

Recibido: abril 2022

Aceptado: junio 2022

Correspondencia
José Mauricio Freyre Santiago
jmfs_88@hotmail.com

Este artículo debe citarse como: Freyre-Santiago JM, Bermúdez-Rodríguez A, García-Lima L, Díaz-Sanginés BP. Embarazo gemelar espontáneo en útero bicorpóreo: una contribución a la experiencia. Ginecol Obstet Mex 2023; 91 (2): 119-125.

ANTECEDENTES

Las anomalías uterinas congénitas son consecuencia de la formación anormal, fusión o reabsorción de los conductos de Müller durante el desarrollo embriológico.[1] Su prevalencia se estima en 5.5% en población general y en 13.3% en mujeres con antecedentes de aborto y hasta de 24.5% en pacientes con antecedente de infertilidad y aborto.[2] En mujeres fértiles se estima una incidencia de anomalías müllerianas de 1 caso por cada 200 a 600.[3]

El útero bicorne, unicorne y didelfo son defectos de unificación, con una baja prevalencia en población general de 0.4 a 1.1% en quienes tienen antecedentes de aborto e infertilidad.[2]

Existen diversos sistemas de clasificación para categorizar las anomalías congénitas del aparato genital femenino. La más utilizada, por su fácil aprendizaje y practicidad, es la de la American Fertility Society (AFS);[4] sin embargo, hay malformaciones que no pueden categorizarse porque, en ocasiones, son diversas; esto impide agruparlas en una sola categoría.

En el año 2013, la Sociedad Europea de Reproducción Humana y Embriología (ESHRE) y la Sociedad Europea de Endoscopia Ginecológica (ESGE) propusieron un sistema de clasificación basado, principalmente, en la anatomía con las clases principales de acuerdo con el origen embrionario y donde las anomalías cervicales y vaginales son subclases complementarias independientes.[5]

En el 2021, la American Society for Reproductive Medicine (ASRM) publicó un sistema de clasificación de anomalías müllerianas consistente en nueve categorías principales usando una terminología descriptiva. Además de las nueve categorías se acompañan seis elementos educacionales para cada categoría: "variantes", "similares a", "conocida como", "parecida a", "presentación clínica", "imagen" y "tratamiento".[6]

El diagnóstico de estas anomalías congénitas puede establecerse mediante diferentes métodos: ultrasonido en dos dimensiones, ultrasonido en tres dimensiones, histerosonografía, histerosalpingografía, resonancia magnética nuclear, histeroscopia y laparoscopia. La resonancia magnética es el patrón de referencia porque ofrece información confiable, tridimensional, de todo el aparato genital, excepto de las tubas uterinas.[7]

Las anomalías congénitas del aparato genital femenino se asocian con diversos desenlaces adversos: infertilidad, pérdida gestacional recurrente; complicaciones obstétricas: bajo peso al nacer, parto pretérmino, presentación anómala, cesárea y ruptura uterina.[1]

Cada sistema de clasificación tiene ventajas y desventajas. El más utilizado sigue siendo el de la Sociedad Americana de Fertilidad de 1988; sin embargo, en la actualidad se aconseja recurrir a sistemas más recientes que categorizan de una forma más descriptiva y entendible las diversas anomalías müllerianas.

Enseguida se expone el caso clínico de una paciente con diagnóstico previo, mediante resonancia magnética, de útero bicorpóreo, bicorne completo, útero didelfo y embarazo gemelar espontáneo.[4,5,6]

CASO CLÍNICO

Paciente de 35 años que acudió a consulta debido a amenorrea secundaria y prueba inmunológica de embarazo positiva. *Antecedentes ginecológicos:* ciclos regulares, dismenorrea primaria severa, con tratamientos previos con anticonceptivos orales combinados y homeopatía. La resonancia magnética reportó la existencia

https://doi.org/10.24245/gom.v91i2.7670

de útero bicorpóreo conforme a la clasificación ESHRE/ESGE, cuello uterino y cavidad vaginal únicos (U3C0V0), sin otros antecedentes relevantes (**Figuras 1 y 2).** En la primera consulta se realizó un ultrasonido con transductor endovaginal (5-9 MHz) de alta definición (Voluson™ E6, General Electric) con el que se encontraron dos sacos gestacionales con embriones con actividad cardiaca, cada uno en su correspondiente cavidad uterina. **Figuras 3 y 4**

El control prenatal fue rutinario hasta las 37 semanas de gestación, momento en que se elevaron las cifras de presión arterial, sin repercusión, que se clasificaron como hipertensión gestacional; por esto se decidió la finalización mediante cesárea electiva.

La cesárea se indicó con los diagnósticos preoperatorios de: 37.3 semanas de embarazo, hipertensión gestacional y útero bicorpóreo. La técnica quirúrgica fue tipo Pfannenstiel que permitió la visualización de ambos cuerpos uterinos. Enseguida se hizo una incisión seg-

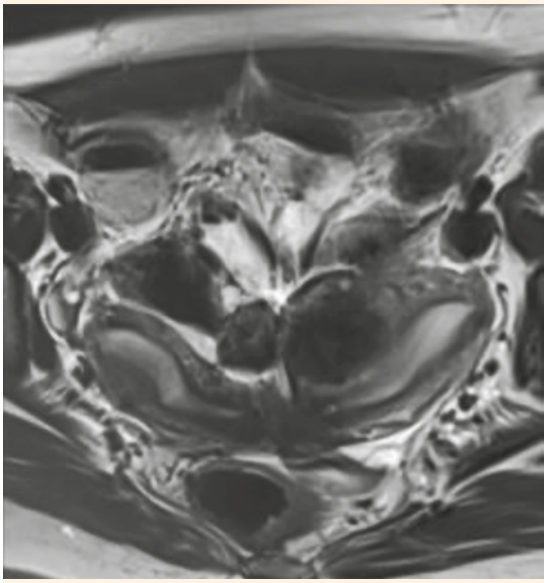

Figura 2. Ambos cuerpos y un solo cuello uterino.

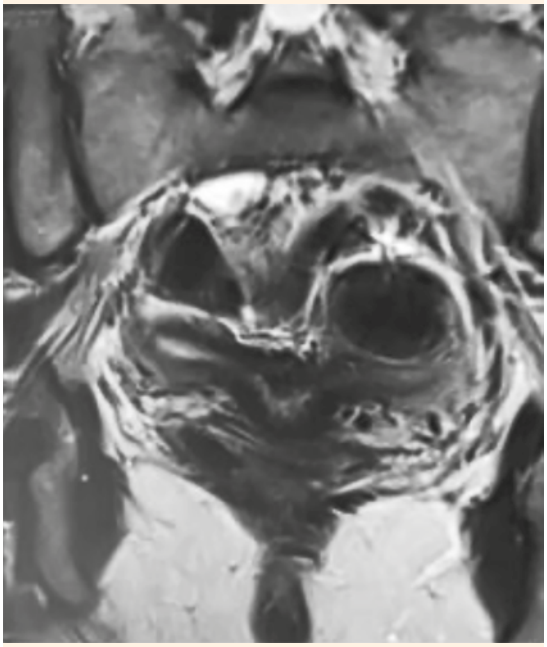

Figura 1. Resonancia magnética de la pelvis.

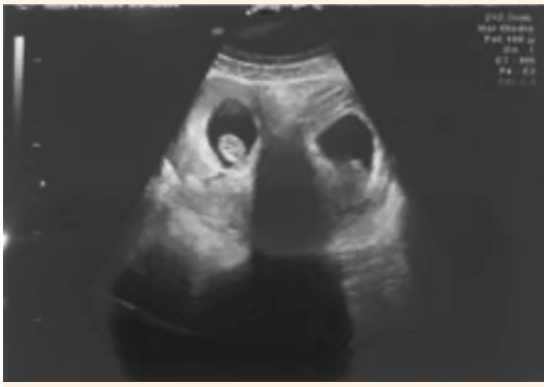

Figura 3. Sacos gestacionales con embriones en cada cavidad uterina.

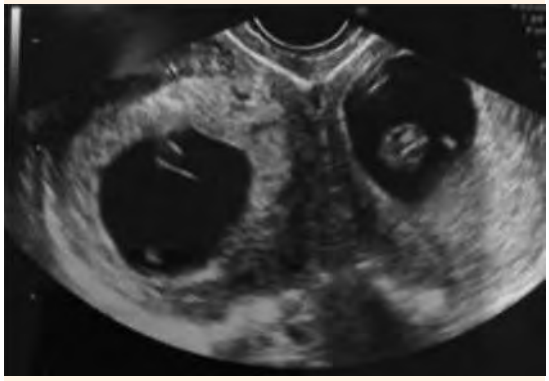

Figura 4. Sacos gestacionales con embriones en cada cavidad uterina.

Figura 5. Alumbramiento de ambas placentas, se observan las dos cavidades.

mentaria tipo Kerr, primero de un cuerpo uterino derecho con nacimiento del primer gemelo, posteriormente del cuerpo uterino izquierdo, con nacimiento del segundo gemelo. Se practicó el alumbramiento dirigido de ambas placentas. Se procedió a la histerorrafia en dos planos y al cierre del peritoneo visceral. Durante la histerorrafia sucedió un episodio de hipotonía uterina que cedió al masaje uterino, carbetocina y ergonovina. El sangrado quirúrgico final fue de 700 cc. **Figuras 5 y 6**

Enseguida se apuntan los datos del nacimiento de ambos gemelos. *Gemelo 1:* masculino, peso de 2818 gramos, talla de 49 cm, Apgar 9-9, Silverman 1. *Gemelo 2:* femenino, peso de 2897 g, talla de 47 cm, Apgar 9-9 y Silverman 1.

La paciente tuvo una adecuada evolución posquirúrgica y del puerperio sin necesidad de transfusión de hemoderivados ni de tratamiento farmacológico antihipertensivo; se dio de alta del hospital con ambos recién nacidos, sin complicaciones.

Figura 6. Imagen de ambos cuerpos uterinos.

https://doi.org/10.24245/gom.v91i2.7670

DISCUSIÓN

Los desenlaces obstétricos de embarazos gemelares han sido diversos y, en el caso del embarazo gemelar en mujeres con útero bicorpóreo, son excepcionales por lo que se reporta un caso de embrazo gemelar espontáneo en una mujer con útero bicorpóreo con nacimiento a término por vía abdominal.

Las complicaciones y desenlaces de los embarazos únicos en mujeres con anomalías congénitas del aparato genital están documentados en análisis retrospectivos de una cantidad variable de pacientes.[1]

Diddle y colaboradores publicaron una incidencia de útero bicorpóreo que va de 1 caso por cada 750 a 3,760 ingresos obstétricos, con un total de 90 embarazos en 33 mujeres con esta anomalía de los que solo uno fue embarazo gemelar, sin especificar los desenlaces.[8]

Arora y su grupo comunicaron (2007) un caso similar al aquí reportado de un embarazo gemelar espontáneo en una mujer de 28 años, con antecedente de parto único previo. La finalización sucedió a las 37 semanas mediante cesárea electiva, por preeclampsia, con dos recién nacidos vivos y sanos.[3]

Cruceyra y coautores informaron (2011) el caso de un embarazo gemelar espontáneo en una paciente de 40 años, con antecedente de infertilidad primaria de tres años de evolución, con sospecha de anomalía congénita por reporte anormal en la histerosalpingografía. El embarazo tuvo una evolución normal hasta las 38 semanas con finalización por vía abdominal y confirmación del diagnóstico de útero bicorne. La paciente y los recién nacidos tuvieron una evolución adecuada.[9]

Doruk y su equipo (2013) publicaron el caso de una mujer de 37 años, con embarazo espontáneo gemelar en útero bicorpóreo, con finalización por vía abdominal electiva a las 35 semanas, por trabajo de parto prematuro espontáneo, con una evolución favorable de la madre y los recién nacidos.[10]

Rojas y colaboradores (2012) reportaron el caso de una paciente de 37 años, con embarazo gemelar y útero bicorpóreo, que requirió la colocación de un cerclaje cervical por una longitud de 13 mm a las 24 semanas de gestación. Sobrevino el deterioro de la función cardiaca (antecedente de cardiopatía hipertrófica congénita) y el trabajo de parto prematuro espontáneo a las 25 semanas, motivo del retiro del cerclaje, y nacimiento de los gemelos. La madre evolucionó favorablemente no así los gemelos que fallecieron a los 15 y 20 días de vida extrauterina.[11]

En 2016, Li y su grupo comunicaron el caso de una mujer de 25 años, con embarazo gemelar espontáneo y útero bicorpóreo septado, con doble cuello uterino y septo longitudinal vaginal (U3cC2V1), con finalización de la gestación por vía abdominal electiva, por trabajo de parto espontáneo a las 37.4 semanas, con adecuada evolución de la madre y los recién nacidos.[12]

Ilyas y coautores informaron (2018) el caso de una paciente primípara, de 32 años, con embarazo gemelar espontáneo, diagnóstico de útero bicorpóreo establecido con base en la resonancia magnética nuclear, con finalización por vía abdominal electiva a las 37 semanas, con adecuada evolución de la madre y los recién nacidos.[13]

Elias y su equipo publicaron (2020) el caso de una mujer de 30 años, con embarazo gemelar y trabajo de parto a las 34 semanas, con nacimiento vaginal del primer gemelo y por cesárea del segundo, indicado por alteraciones en la frecuencia cardiaca fetal y diagnóstico de útero bicorpóreo, con hemorragia posparto de 2000

mL, tratada con apego a las guías del hospital, con adecuada evolución posquirúrgica y alta hospitalaria de la madre y su hijo al quinto día de puerperio.[14]

En la paciente del caso también hubo hipotonía uterina que respondió favorablemente a las medidas farmacológicas de primera línea, sin necesidad de algún otro procedimiento. Las pacientes con este tipo de anomalías tienen riesgo de hipotonía porque, de manera hipotética, ésta puede considerarse secundaria a una alteración en la contracción uterina a su vez debida a alteraciones del útero; también pueden contribuir cuestiones técnicas, propias del procedimiento, como incremento del tiempo quirúrgico de dos histerotomías, dos extracciones y dos histerorrafias.

El nacimiento por vía vaginal de embarazos gemelares con útero bicorpóreo se reportó en 1984 por Ahram y colaboradores, con el caso de una mujer de 30 años con antecedente de parto a las 35 semanas por lo que ameritó la colocación de un cerclaje a las 14 semanas. El trabajo de parto se inició a las 35 semanas, con ruptura prematura de membranas pretérmino y nacimiento de dos recién nacidos vivos, el segundo de ellos con neumotórax a tensión, espontáneo, y edema cerebral con adecuada respuesta al tratamiento. A los cinco meses de vida extrauterina ambos mostraron adecuada evolución en crecimiento y desarrollo.[15]

También hay reportes de ruptura de una cavidad en embarazos únicos, como el de Kochar S y su grupo de una mujer de 28 años con 17 semanas de embarazo y abdomen agudo que ameritó laparotomía de urgencia, con extracción del cuerpo uterino derecho y del feto en la cavidad abdominal.[16]

En relación con los tratamientos de infertilidad en este tipo de mujeres, Barmat y coautores reportaron (1996) el caso de una paciente de 38 años con diagnóstico previo de útero bicorne, con un procedimiento de fertilización in vitro y transferencia de tres embriones de ocho células en una sola cavidad y embarazo en ambas cavidades, con aborto diferido del embarazo en el cuerno derecho y anembriónico en el izquierdo, secundario a trisomía 13 y 20, respectivamente.[17]

En 2005, Suh y colaboradores reportaron el caso de un embarazo logrado mediante inducción de la ovulación con citrato de clomifeno y bromocriptina en una mujer de 34 años de edad, con infertilidad secundaria de tres años de evolución, con antecedente de parto de término. A las 24 semanas inició con trabajo de parto espontáneo y datos de infección intraamniótica, con muerte fetal intrauterina de un gemelo y supervivencia del segundo con una vida extrauterina de 116 días en cuidados intensivos neonatales.[18]

CONCLUSIÓN

En mujeres con anomalías congénitas del aparato genital inferior, el embarazo gemelar es de alto riesgo por la probabilidad de desenlaces obstétricos adversos. Es importante reportar estos casos clínicos poco frecuentes a fin de acumular evidencia e información que orienten a ofrecer mejor asesoría y consejería a las parejas y a la toma de decisiones durante el embarazo y su finalización.

REFERENCIAS

1. Vaz SA, Dotters-Katz SK, Kuller JA. Diagnosis and Management of Congenital Uterine Anomalies in Pregnancy. Obstet Gynecol Surv 2017; 72 (3): 194-201. https://doi: 10.1097/OGX.0000000000000408
2. Chan YY, Jayaprakasan K, Zamora J, Thornton JG, et al. The prevalence of congenital uterine anomalies in unselected and high-risk populations: A systematic review. Hum Reprod Update 2011; 17 (6): 761-71. https://doi:10.1093/humupd/dmr028
3. Arora M, Gupta N, Neelam, Jindal S. Unique case of successful twin pregnancy after spontaneous conception

https://doi.org/10.24245/gom.v91i2.7670

in a patient with uterus bicornis unicollis. Arch Gynecol Obstet 2007; 276 (2): 193-5. https://doi: 10.1007/s00404-007-0323-7

4. The American Fertility Society classifications of adnexal adhesions, distal tubal occlusion, tubal occlusion secondary to tubal ligation, tubal pregnancies, müllerian anomalies and intrauterine adhesions. Fertil Steril 1988; 49 (6): 944-55. https://doi.org/10.1016/S0015-0282(16)59942-7
5. Grimbizis GF, Gordts S, Di Spiezio Sardo A, et al. The ESHRE/ESGE consensus on the classification of female genital tract congenital anomalies. Hum Reprod 2013; 28 (8): 2032-44. https:// 10.1093/humrep/det098
6. Pfeifer SM, Attaran M, Goldstein J, Lindheim SR, et al. ASRM müllerian anomalies classification 2021. Fertil Steril 2021; 116 (5): 1238-52. https://doi: 10.1016/j.fertnstert.2021.09.025
7. Passos I de MP e., Britto RL. Diagnosis and treatment of müllerian malformations. Taiwan J Obstet Gynecol 2020; 59 (2): 183-8. https://doi.org/10.1016/j.tjog.2020.01.003
8. Diddle AW, Gardner WH, Williamson PJ, Ragan J. Bicornis uteri unicollis and pregnancy. Am J Obstet Gynecol 1966; 94 (4): 577-82. https://doi: 10.1016/0002-9378(66)90065-2
9. Cruceyra M, Iglesias C, De La Calle M, Sancha M, et al. Successful delivery of a twin pregnancy in a bicornuate uterus (uterus bicornis unicollis) by bilateral Caesarean section. J Obstet Gynaecol Can 2011; 33 (2): 142-44. https://doi: 10.1016/S1701-2163(16)34800-9
10. Doruk A, Gozukara I, Burkaş G, Bilik E, et al. Spontaneous twin pregnancy in uterus bicornis unicollis. Case Rep Obstet Gynecol 2013; 2013: 834952. https://doi.org/10.1155/2013/834952
11. Pérez-Ezquerra BR, Hernández BC, Dodorico LG, Vicén CT. Gestación gemelar en útero bicorne. Ginecol Obstet Mex 2012; 80 (11): 725-8. PMID: 23427642
12. Li Y, Yang L, Tian Y, Li D, et al. Successful term delivery of spontaneous twin pregnancy in a woman with bicorporeal septate uterus: A case report. J Obstet Gynaecol Res 2016; 42 (8): 1029-33. https://doi.org/10.1111/jog.13015
13. Ilyas M, Dar MS, Rafiq S, et al. Twin pregnancy in bicornuate uterus–one fetus in each horn. J Fetal Med 2018; 5: 59-61. https://doi.org/10.1007/s40556-018-0156-4
14. Elias HE, Amisi JA. Twin pregnancy in a bicornuate uterus in rural Kenya: A case report for accidental discovery and successful delivery. Afr J Prim Health Care Fam Med 2020; 12 (1): e1-e4. https://doi.org/10.4102/phcfm.v12i1.2198
15. Ahram JA, Toaff ME, Chandra P, Laffey P, Chawla HS. Successful outcome of a twin gestation in both horns of a bicornuate uterus. Am J Obstet Gynecol 1984; 150 (3): 323-4. https://doi.org/10.1016/s0002-9378(84)90375-2
16. Kochar S, Prakash P. An unusual case of rupture of right horn of bicornuate uterus at eighteen weeks of gestation. J Obstet Gynecol India 2012; 62 (6): 694-5. https://doi.org/10.1007/s13224-012-0160-x
17. Barmat LI, Damario MA, Kowalik A, Kligman I, et al. Twin gestation occupying separate horns of a bicornuate uterus after in-vitro fertilization and embryo transfer. Hum Reprod 1996; 11 (10): 2316-8. https://doi.org/10.1093/oxfordjournals.humrep.a019096
18. Suh CS, Jee BC, Ku SY, Kim SH, et al. Twin gestation induced by clomiphene citrate and bromocriptine in both horns of a bicornuate uterus. Fertil Steril 2005; 84 (3): 756.e9-756.e10. https://doi.org/10.1016/j.fertnstert.2005.02.048

CITACIÓN ACTUAL

De acuerdo con las principales bases de datos y repositorios internacionales, la nueva forma de citación para publicaciones periódicas, digitales (revistas en línea), libros o cualquier tipo de referencia que incluya número doi (por sus siglas en inglés: Digital Object Identifier) será de la siguiente forma:

REFERENCIAS

1. Yang M, Guo ZW, Deng CJ, Liang X, Tan GJ, Jiang J, Zhong ZX. A comparative study of three different forecasting methods for trial of labor after cesarean section. J Obstet Gynaecol Res. 2017;25(11):239-42. https://doi.org/10.1016/j.gyobfe.2015.04..0015*

* El registro Doi deberá colocarse con el link completo (como se indica en el ejemplo).