



<https://doi.org/10.24245/gom.v91i4.7831>

## Tumor trofoblástico de sitio placentario secundario a mola parcial. Reporte de un caso

### Placental site trophoblastic tumor secondary to partial mole. Report of a case.

Marcos Tienda-Pimentel,<sup>1</sup> Marcos Tienda Gonzáles,<sup>2</sup> Rosa Santos-Zapata,<sup>1</sup> Enrique Sánchez-Valdivieso<sup>3</sup>

#### Resumen

**ANTECEDENTES:** La enfermedad trofoblástica gestacional es un padecimiento que incluye un grupo de tumores placentarios, consecuencia de una proliferación anormal del tejido del trofoblasto. Se caracteriza por una excesiva elevación de la gonadotropina coriónica humana que se considera diagnóstica y un predictor pronóstico.

**CASO CLÍNICO:** Paciente de 23 años con hiperémesis gravídica y aumento del tamaño del útero mayor para las siete semanas de gestación y cuantificación de las concentraciones de HGC anormalmente elevadas en comparación con su valor basal. Se descartaron los diagnósticos diferenciales de mola parcial hidatiforme, mola completa y embarazo múltiple. Se concluyó que se trataba de enfermedad trofoblástica gestacional. Se procedió a la evacuación de la cavidad uterina de la que se extrajeron abundantes porciones de tejido ovoconformacional y molariforme. El informe de Patología fue: útero arcuato con tumor de sitio placentario, endometritis crónica, cervicitis con metaplasia escamosa, quiste de Nabot y endometrio proliferativo tardío.

**CONCLUSIÓN:** Puesto que las pacientes con enfermedad trofoblástica gestacional suelen tener un pronóstico sombrío se sugiere la histerectomía simple para llegar a la curación. Por la agresividad del tumor y resistencia a otros tratamientos es indispensable el monitoreo riguroso semanal de la cuantificación de la HCG.

**PALABRAS CLAVE:** Enfermedad trofoblástica gestacional; placenta; gonadotropina coriónica humana; hiperémesis gravídica; agrandamiento uterino; gestación; embarazo.

#### Abstract

**BACKGROUND:** Gestational trophoblastic disease is a condition that includes a group of placental tumors resulting from abnormal proliferation of trophoblast tissue. It is characterized by an excessive elevation of human chorionic gonadotropin which is considered diagnostic and a prognostic predictor.

**CLINICAL CASE:** 23-year-old patient with hyperemesis gravidarum and uterine enlargement greater than 7 weeks' gestation and abnormally elevated HGC levels compared to baseline. The differential diagnoses of hydatidiform partial mole, complete mole and multiple pregnancy were ruled out. It was concluded that it was gestational trophoblastic disease. The uterine cavity was evacuated and abundant portions of ovoconformal and molariform tissue were extracted. The pathology report was: arcuate uterus with placental site tumor, chronic endometritis, cervicitis with squamous metaplasia, Nabot's cyst and late proliferative endometrium.

**CONCLUSION:** Since patients with gestational trophoblastic disease usually have a dismal prognosis simple hysterectomy is suggested to reach cure. Because of the aggressiveness of the tumor and resistance to other treatments, rigorous weekly monitoring of HCG quantification is indispensable.

**KEYWORDS:** Gestational trophoblastic disease; Placental; Human Chorionic gonadotropin; Hyperemesis gravidarum; Uterine enlargement; Gestation.

<sup>1</sup> Práctica médica privada.

<sup>2</sup> Hospital Central Miliar, Ginecología y obstetricia, Medicina de la reproducción, Unidad Médica SINAI.

<sup>3</sup> Hospital Regional de Alta Especialidad de Veracruz, Departamento de Cirugía Oncológica.

**Recibido:** agosto 2022

**Aceptado:** septiembre 2022

#### Correspondencia

Marcos Tienda Pimentel  
marcos.711@hotmail.com

**Este artículo debe citarse como:** Tienda-Pimentel M, Santos-Zapata R, Sánchez-Valdivieso E. Tumor trofoblástico de sitio placentario secundario a mola parcial. Reporte de un caso. Ginecol Obstet Mex 2023; 91 (4): 264-268.



## ANTECEDENTES

La enfermedad trofoblástica gestacional se caracteriza por una proliferación anormal del tejido del trofoblasto de la placenta<sup>1</sup> causado por una fertilización anormal. La OMS divide a esta enfermedad en: embarazo molar, mola hidatiforme, neoplasia trofoblástica gestacional, lesiones similares a tumores (no neoplásicas) y lesiones vellosas anormales (no molares).<sup>2</sup> En esta afección concurre una alteración en el trofoblasto vellosos y extraveloso que abarca una serie de trastornos que pueden evolucionar a neoplasia trofoblástica gestacional.<sup>3</sup> Su diagnóstico se establece con base en una meseta de la concentración de gonadotropina coriónica humana fracción beta sérica que requiere seguimiento semanal para conocer si hay o no alteraciones.<sup>4</sup> La cifra anual mundial de mujeres afectadas por la neoplasia trofoblástica gestacional es de 20,000.<sup>5</sup> Existen diferentes presentaciones de esta neoplasia como: el tumor trofoblástico de sitio placentario, tumor trofoblástico epiteloide, coriocarcinoma y mola invasora.

Está descrito que el tumor trofoblástico de sitio placentario solo surge después de un embarazo, que constituye el 0.2% de las enfermedades trofoblásticas gestacionales con incidencia de 1 caso por cada 100,000 embarazos<sup>6</sup> y se manifiesta alrededor de la tercera década de la vida (29 a 35 años).<sup>2,6</sup> Desde el punto de vista histopatológico este tipo de tumor forma masas sólidas que pueden invadir el perímetro y las estructuras adyacentes. El fenotipo de inmunohistoquímica es único, donde los marcadores LPH, Mel-CAM, (CD146), CD10, HLA-G Y Mucion-4 son positivos en las células tumorales. La tinción resulta positiva con Ki67, alfa-inhibina y citoqueratina 8/18 y es negativa para marcadores del músculo liso.<sup>6</sup> La incidencia de enfermedad trofoblástica gestacional en Estados Unidos es de 0.75 a 1 por cada 1000 embarazos, mientras que en Europa se reporta una tasa de 0.5 a 2 por cada 1000

embarazos. En México, lo reportado es 2.4 casos por cada 1000 embarazos.<sup>7</sup>

La mola hidatiforme parcial se manifiesta cuando un óvulo normal se fertiliza con dos espermatozoides, en su mayoría diploides, que da lugar a un cariotipo triploide. Los síntomas y signos asociados con la mola son: aborto incompleto o retenido, hiperémesis, sangrado transvaginal, agrandamiento uterino excesivo, hipertiroidismo y quistes tecalutefínicos; las concentraciones de HCG previas a la evacuación del feto son menores de 100,000.<sup>8</sup>

El tratamiento de pacientes en estadios tempranos de la enfermedad trofoblástica gestacional es la histerectomía. La terapia coadyuvante está indicada en pacientes con enfermedad benigna porque las neoplasias son quimiorresistentes.<sup>6</sup> El pronóstico de la enfermedad trofoblástica gestacional depende del estadio clínico.<sup>6</sup>

En virtud de la rareza de estos tumores, las recomendaciones para la atención de las pacientes afectadas, tratamiento y seguimiento son escasas y las decisiones solo pueden fundamentarse en los reportes de pequeños estudios prospectivos.

El caso aquí reportado habrá de aportar la forma en que se atendió a la paciente, sin que ello se convierta en recomendaciones, solo en experiencia.

## CASO CLÍNICO

Paciente de 23 años, con siete semanas de embarazo y náuseas hasta llegar a la emesis en numerosas ocasiones. Sin flujo transvaginal. El cuadro se acompañó de sensación de plenitud abdominal baja y escaso manchado transvaginal de 6 días de evolución. *Antecedentes gineco-obstétricos:* menarquia a los 17 años, con ciclos menstruales irregulares a razón de 60-90/2-4 con sangrado escaso y dismenorrea. Inicio de la vida sexual activa a los 14 años, con dos parejas

sexuales, sin anticoncepción previa y sin detección de cáncer cervicouterino. Un embarazo y un aborto secundario a enfermedad trofoblástica gestacional.

Durante el examen físico, la paciente se encontró: consciente, con bradilalia y bradipsiquia, con facie peculiar, con epicanto, mentón corto. La exploración ginecológica se reportó con Tanner 3, vagina corta (aproximadamente 3 cm), cuello del útero cerrado, útero de 14 cm. A su ingreso las concentraciones de gonadotropina coriónica humana fueron de 64,075.00, dos días después: 84,808.00 mUI/mL.

Los reportes generales de laboratorio fueron: hemoglobina: 13.1 g/dL, hematocrito: 40.5%, plaquetas: 271,000/mL. En la radiografía de tórax no se detectaron metástasis. La tomografía computada evidenció un quiste renal en el lado derecho Bosniak 1 y hallazgos en el útero que apoyaban el diagnóstico de enfermedad trofoblástica gestacional en estadio 1.

La paciente manifestó hiperémesis gravídica y aumento del tamaño del útero mayor para las semanas de gestación y cuantificación de las concentraciones de HCG anormalmente elevadas en comparación con su valor basal para las semanas de embarazo. Se descartaron los diagnósticos diferenciales de: mola parcial hidatiforme, mola completa y embarazo múltiple. Se concluyó que se trataba de enfermedad trofoblástica gestacional. El ultrasonido reportó la existencia de un saco embrionario de 3 cm, con tejido ovoconformacional heterogéneo en su interior, sin datos de vitalidad fetal e imágenes en copos de nieve en el exterior. **Figura 1**

Se procedió a la evacuación de la cavidad uterina de la que se extrajeron abundantes porciones de tejido ovoconformacional y molariforme. En la cuantificación de la HCG, 24 horas después, se reportaron 1,015.000,000 mUI/mL.

La curva de las determinaciones de HCG sérica de control se muestra en la **Figura 2**. Ante la meseta y cifras elevadas de HCG se llevó a cabo una sesión conjunta con los especialistas del servicio de Oncología médica en la que se acordó la conveniencia de la histerectomía, que se practicó con conservación de anexos, sin contratiempos o complicaciones.

El reporte de las concentraciones de HCG a las 24 horas posteriores a la histerectomía fue 34.770 mUI/mL.

El informe de Patología fue: útero arcuato (**Figura 3 A**) con tumor de sitio placentario (**Figura 3 B**), endometritis crónica, cervicitis con metaplasia escamosa, quiste de Nabot y endometrio proliferativo tardío.

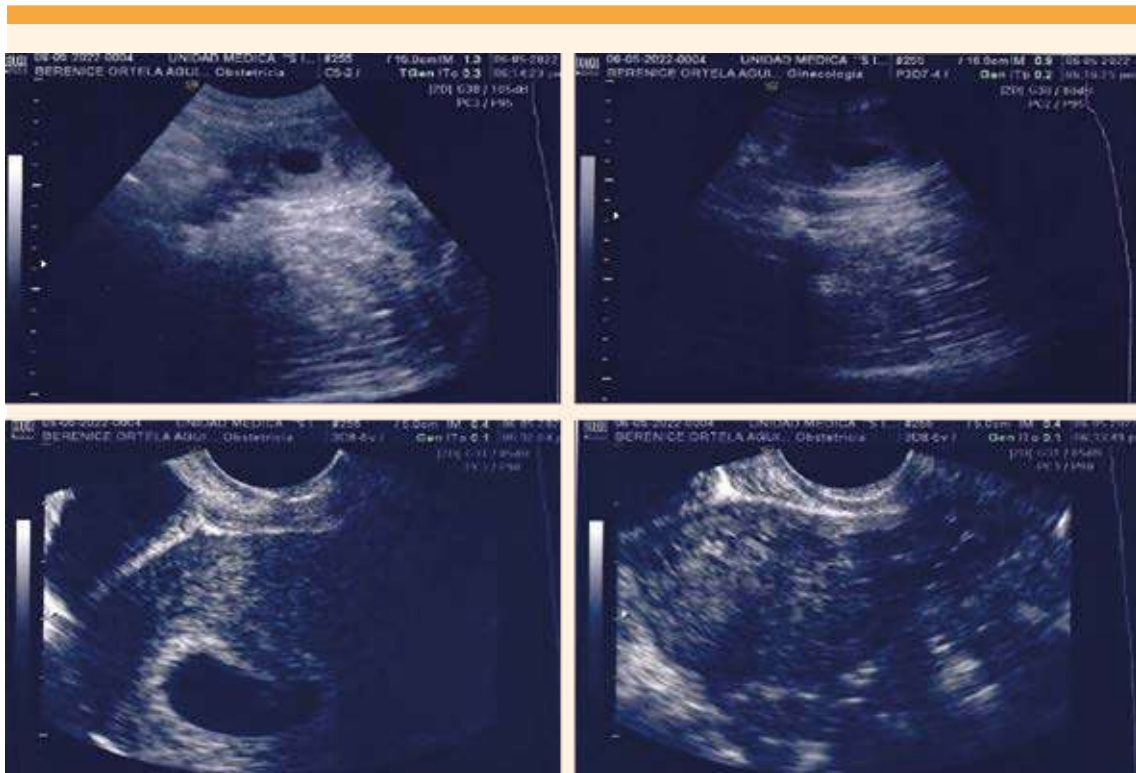
La cuantificación a los 7 días de la histerectomía de la HCG fue de 8.690 mUI/mL y dos semanas después 3.520 mUI/mL.

## DISCUSIÓN

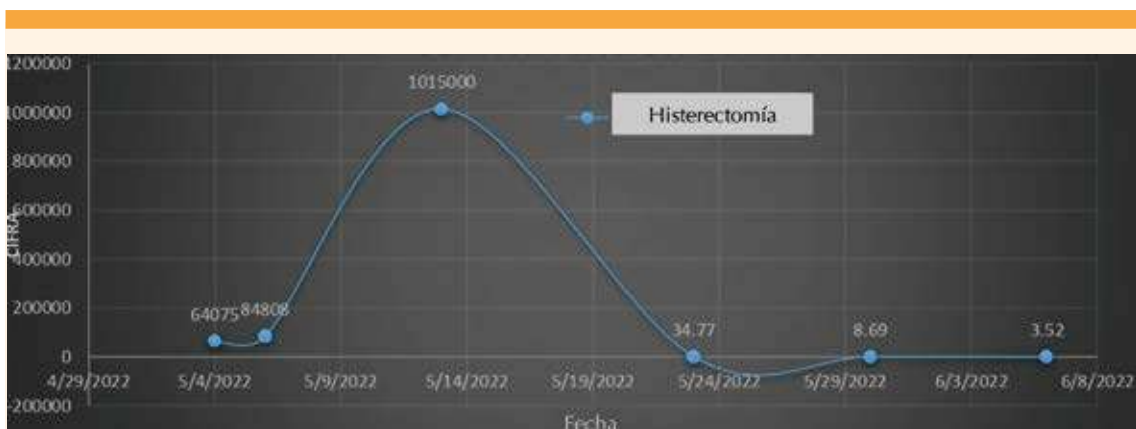
La mola hidatiforme parcial es un tipo de enfermedad trofoblástica gestacional muy raro, debido a que sus formas más frecuentes son las molas completas.<sup>4</sup> Una de las características no propia de la mola hidatiforme parcial es la elevación anormal de las concentraciones de la HCG que llegan a triplicarse, pero sin aumento del tamaño uterino. Esos signos y síntomas se encontraron en la paciente del caso coincidentes con los de mola hidatiforme completa.<sup>1</sup>

El diagnóstico de tumor del sitio placentario representa el 0.2% de las variantes de la enfermedad trofoblástica gestacional que no suelen ser tumores invasores, pero sí persistentes.<sup>6</sup>

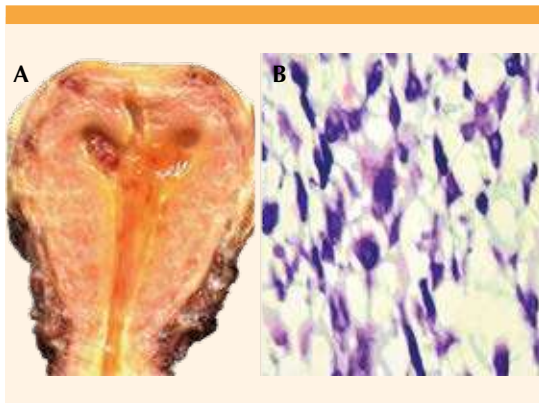
El tumor trofoblástico de sitio placentario es de diagnóstico complejo por su muy baja incidencia. En la exhaustiva revisión bibliográfica no se encontraron reportes de tumor trofoblástico



**Figura 1.** Ultrasonido con un saco embrionario de 3 cm, con tejido ovoconformacional heterogéneo en su interior, sin datos de vitalidad fetal e imágenes en copos de nieve en el exterior.



**Figura 2.** Curva de las determinaciones de control de la fracción beta de HCG sérica en miles de unidades.



**Figura 3.** A. Sección macroscópica del útero arcuato. B. Microfotografía del corte teñido con H&E altamente sugerente de tumor trofoblástico del sitio placentario (100X).

de sitio placentario secundario a una mola parcial; esto lleva a suponer que el aquí reportado es el primer caso que reúne las características descritas.

En la enfermedad trofoblástica gestacional persistente, que excede el millón de Unidades Internacionales de gonadotropina coriónica humana está indicada la histerectomía en etapa temprana para conseguir una evolución favorable hasta la curación.<sup>8</sup> En la paciente del caso la opción quirúrgica fue con la que se consiguió bajar las concentraciones de HCG. Lo aquí descrito aporta información referente al tratamiento y pronóstico de los tumores trofoblásticos de sitio placentario, lo que hace pensar que la histerectomía puede ser un tratamiento de primera línea ante la sospecha de este tumor. De acuerdo con lo encontrado en la bibliografía consultada, la paciente no reunía las características para indicarle quimioterapia porque este tipo de tumor es quimiorresistente, al igual que las concentraciones mayores de 100,000 UI/L de la gonadotropina coriónica humana.<sup>9</sup>

El útero arcuato es una variante poco común de las anomalías mullerianas.

## CONCLUSIÓN

Puesto que las pacientes con enfermedad trofoblástica gestacional suelen tener un pronóstico sombrío se sugiere la histerectomía simple para llegar a la curación. Por la agresividad del tumor y resistencia a otros tratamientos es indispensable el monitoreo riguroso semanal de la cuantificación de la gonadotropina coriónica humana.

## REFERENCIAS

1. Strickland A.L, Gwin K. Gestational trophoblastic disease-rare, sometimes dramatic, and what we know so far. *Semin Diagn Pathol* [internet]. 2022 [Citado 27 Mayo 2022]; 39:228-237. <http://doi.org/10.1053/j.semdp.2022.03.002>
2. Gadduci A, Carinelli S, Guerrieri M.E, Aletti G.D. Placental site trophoblastic tumor and epithelioid trophoblastic tumor: Clinical and pathological features, prognostic variables and treatment strategy. *J Gynecol Oncol* [internet]. 2019 [Citado 27 Mayo 2022]; 153:684-693. <https://doi.org/10.1016/j.ygyno.2019.03.011>
3. Jauniaux E, Memtsa M, Johns J, Rossb J.A, Sebirec N.J, Jurkovic D. Ultrasound diagnosis of complete and partial hydatidiform moles in early pregnancy failure: An inter-observer study. *Placenta* [internet]. 2020 [Citado 10 Mayo 2022]; 97: 65-67. <https://doi.org/10.1016/j.placenta.2020.06.013>
4. Dudiak K.M, Maturen K.E, Akin E.A, Bell M. et al. ACR Appropriateness Criteria Gestational Trophoblastic Disease. *JACR* [internet]. 2019 [Citado 10 Mayo 2022];16: S348-S363. <https://doi.org/10.1016/j.jacr.2019.05.015>
5. Eiriksson L, Dean E, Sebastianelli A, Salvador S, et al. Guideline No. 408: Management of Gestational Trophoblastic Diseases. *JOGC* [internet]. 2021 [Citado 10 Mayo 2022];43:91-105. <https://doi.org/10.1016/j.jogc.2020.03.001>
6. Horowitz N.S, Goldstein D.P, Berkowitz R.S. Placental site trophoblastic tumors and epithelioid trophoblastic tumors: Biology, natural history, and treatment modalities. *Gynecol Oncol* [internet]. 2017 [Citado 27 Mayo 2022];144:208-214. <http://dx.doi.org/10.1016/j.ygyno.2016.10.024>
7. Hernández Flores SE, Vega Memije ME, Niebla Cardenas D, Audifred Salomon JR. et al. Incidencia de Enfermedad Trofoblástica Gestacional en un Hospital General. *Ginecol Obstet Mex* 2016 jun;84(6):377-382
8. Nadhana R, Vamanb J.V, Sengodana S. K, Hemalatha K. S, Rajan A, et al. Insights into dovetailing GTD and Cancers. *Criti Rev Oncol Hematol* [internet]. 2017 [Citado 27 Mayo 2022];144:77-90. <https://doi.org/10.1016/j.critrevonc.2017.04.001>
9. Braga A, Paiva G, Ghorani E, Freitas F, et al. Predictors for single-agent resistance in FIGO score 5 or 6 gestational trophoblastic neoplasia: a multicentre, retrospective, cohort study. *Lancet Oncol* [internet]. 2021 [Citado 10 Mayo 2022]; 22 : 1188-1198. [https://doi.org/10.1016/S1470-2045\(21\)00262-X](https://doi.org/10.1016/S1470-2045(21)00262-X)