



<https://doi.org/10.24245/gom.v91i4.8024>

## Ruptura uterina asociada con útero didelfo y placenta acreta. Reporte de caso

### Uterine rupture associated with uterus didelphus and placenta accreta. A case report.

Dorelmy Gil-Peralta,<sup>1</sup> Francisco Betanzos-Ramírez,<sup>2</sup> Gabriel Juan Mandujano-Álvarez,<sup>3</sup> Clara Magdalena Martínez-Hernández,<sup>4</sup> Kristel Estrella Arias-Escayola<sup>5</sup>

#### Resumen

**ANTECEDENTES:** Las malformaciones müllerianas son consecuencia de una alteración en la formación de los conductos de Müller durante el desarrollo del feto. El momento en que sucede la alteración determina el tipo de malformación. La clasificación actual es la de la American Society for Reproductive Medicine (ASMR) que se asocia con múltiples complicaciones obstétricas, entre las más graves está la ruptura uterina.

**CASO CLÍNICO:** Paciente primigesta de 23 años, con 39.1 semanas de embarazo, sin antecedentes personales patológicos para el padecimiento actual, sin control prenatal, con dolor abdominal intenso generalizado y disminución de los movimientos fetales desde 12 horas previas a su valoración. Al ingreso de la paciente al hospital su feto se encontró muerto; hemoglobina de 7.9 g/dL, tensión arterial de 96-53 mmHg, taquicárdica, con datos clínicos de irritación peritoneal. En la laparotomía exploradora el feto se encontró muerto, en la cavidad abdominal. Hemoperitoneo de 1300 mL, útero didelfo, con ruptura uterina hacia el fondo. Datos de acretismo placentario. Por lo anterior, se procedió a la histerectomía obstétrica, con sangrado de 2000 cc. Fue necesaria la reanimación y la permanencia de 24 horas en la unidad de cuidados intensivos. La TAC abdomino-pélvica se reportó sin alteraciones renales, con una tumoración adherida cerca del peritoneo parietal sugerente de riñón ectópico. El puerperio transcurrió sin contratiempos por lo que fue dada de alta del hospital.

**CONCLUSIÓN:** En el embarazo, las malformaciones müllerianas son causa de complicaciones obstétricas graves, entre ellas la ruptura uterina. El diagnóstico oportuno es decisivo para la prevención de complicaciones y el control prenatal.

**PALABRAS CLAVE:** Embarazo; malformación mülleriana; ruptura uterina; placenta acreta.

#### Abstract

**BACKGROUND:** Müllerian malformations are the consequence of an alteration in the formation of the Müllerian ducts during fetal development. The time at which the alteration occurs determines the type of malformation. The current classification is that of the American Society for Reproductive Medicine (ASMR), which is associated with multiple obstetric complications, among the most serious of which is uterine rupture.

**CLINICAL CASE:** A 23-year-old primigravid patient, 39.1 weeks pregnant, with no personal pathological history for the current condition, without prenatal control, with severe generalized abdominal pain and decreased fetal movements for 12 hours prior to her evaluation. On the patient admission to the hospital her fetus was found dead; hemoglobin 7.9 g/dL, blood pressure 96-53 mmHg, tachycardic, with clinical data of

<sup>1</sup> Residente de cuarto año de Ginecología y Obstetricia.

<sup>2</sup> Profesor titular de Ginecología y Obstetricia.

<sup>3</sup> Jefe del Departamento de Patología.

<sup>4</sup> Jefa de Investigación.

<sup>5</sup> Residente de tercer año de Ginecología y Obstetricia.

Hospital Regional de Alta Especialidad de la Mujer, Villahermosa, Tabasco, México.

**Recibido:** agosto 2022

**Aceptado:** octubre 2022

#### Correspondencia

Dorelmy Gil Peralta  
dgp\_08@outlook.com

#### Este artículo debe citarse como:

Gil-Peralta D, Betanzos-Ramírez F, Mandujano-Álvarez GJ, Martínez-Hernández CM, Arias-Escayola KE. Ruptura uterina asociada con útero didelfo y placenta acreta. Reporte de caso. Ginecol Obstet Mex 2023; 91 (4): 280-285.



peritoneal irritation. At exploratory laparotomy the fetus was found dead, in abdominal cavity. Hemoperitoneum of 1300 mL, didelphic uterus, with uterine rupture towards the fundus. Data of placental accretism. Therefore, obstetric hysterectomy was performed, with bleeding of 2000 cc. Resuscitation and a 24-hour stay in the intensive care unit was necessary. The abdomino-pelvic CT scan showed no renal alterations, with an adherent tumor near the parietal peritoneum suggestive of ectopic kidney. The puerperium was uneventful, and she was discharged from the hospital.

**CONCLUSION:** In pregnancy, Müllerian malformations are a cause of serious obstetric complications, including uterine rupture. Timely diagnosis is decisive for the prevention of complications and prenatal management.

**KEYWORDS:** Pregnancy; Müllerian malformation; Uterine rupture; Placenta accreta.

## ANTECEDENTES

Las malformaciones müllerianas son consecuencia de una alteración en la formación, fusión o reabsorción de los conductos de Müller durante la vida fetal. En el transcurso de la sexta semana de gestación se forman los conductos de Müller, seguido de la fusión caudal a la séptima semana, absorción del tabique de la línea media y formación de la cavidad entre la novena a décima tercera semana.<sup>1</sup>

El momento en que sucede la alteración determina el tipo de malformación; cuanto más temprano es el embarazo (6 a 9 semanas) más grave es ésta y puede ir desde aplasia completa asociada con una malformación renal hasta un tabique total o parcial, puede asociarse con una malformación renal si la alteración tiene lugar entre las semanas 13 y 17 de la gestación.<sup>2,3</sup>

Las anomalías uterinas específicas son: útero bicorne, septado, didelfo y unicorné.<sup>2</sup> La clasificación más utilizada es la de la American Society for Reproductive Medicine (ASMR) que tiene la ventaja de ser comprensible y basada en dibujos que agrupa a la anomalía.<sup>4</sup>

Además de la infertilidad y los desenlaces obstétricos adversos como: pérdida gestacional recurrente, parto prematuro, desprendimiento de placenta, distocia de presentación; entre las más graves están: la rotura uterina, las anomalías obstructivas (agenesia cervical, vaginal, cuerno no comunicante) que se asocian con dolor pélvico crónico, endometriosis y complicaciones infecciosas.<sup>2,5</sup>

El 25% de las mujeres con anomalías müllerianas tiene problemas obstétricos. La rotura uterina en pacientes con útero didelfo durante el embarazo es una complicación poco frecuente y de difícil diagnóstico, por lo que suele pasar inadvertida.<sup>6</sup>

El ultrasonido transvaginal 3D tiene la mayor sensibilidad que va del 92 al 100% y precisión diagnóstica en general. Este recurso proporciona una visualización coronal del útero, que es ideal para diagnosticar anomalías müllerianas por esta vía. La combinación de histeroscopia y laparoscopia sigue siendo el patrón de referencia para el diagnóstico porque permite evaluar la cavidad endometrial y el contorno uterino, aunque el procedimiento es invasivo.<sup>7,8</sup>

La incidencia mundial de acretismo placentario es de aproximadamente 1 caso por cada 7000 embarazos. La placenta acreta y el útero bicorne pueden asociarse porque estas anomalías son un factor de riesgo de acretismo placentario porque el endometrio se transforma escasamente lo que provoca que predominen los defectos de anidación e implantación.<sup>9</sup>

En pacientes con malformación mülleriana el dolor abdominal en el segundo trimestre, lo mismo que la ruptura uterina, deben considerarse en el diagnóstico diferencial.<sup>6</sup>

Enseguida se expone el caso de una paciente con 39.1 semanas de embarazo, con abdomen agudo, choque hipovolémico secundario a rotura uterina de útero didelfo y placenta acreta.

### CASO CLÍNICO

Paciente de 23 años, primigesta, con 39.1 semanas de embarazo determinadas por ultrasonido de la novena semana de gestación, sin antecedentes personales patológicos para el padecimiento actual. Antecedentes ginecoobstétricos: menarquia a los 12 años, con ritmo de 60 x 5 días, inicio de vida sexual a los 15 años sin método de planificación familiar.

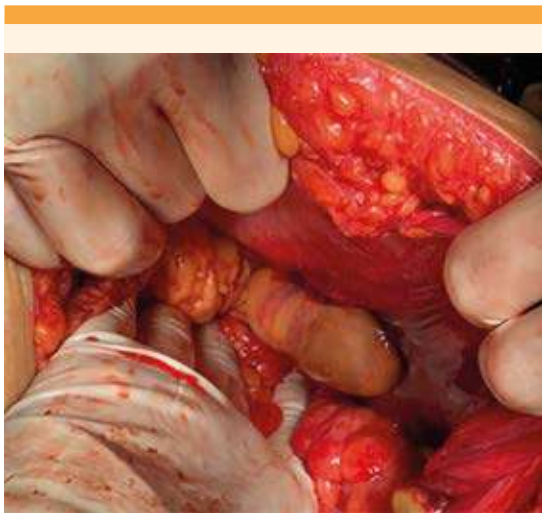Refirió haber llevado control prenatal en una unidad médica de salud; sin embargo, no recordó cuántas consultas tuvo, solo la que coincidió con un ultrasonido en el primer trimestre. Se reportó que el útero se encontraba en anteroversión, con aspecto ecográfico que sugería un defecto morfológico, con útero bicorne, cavidad endometrial derecha con saco gestacional de implantación adecuada, con embrión, longitud cefalocaudal de 30 mm, correspondiente a nueve semanas de gestación, con ovarios normales.

Acudió al hospital comunitario debido al inicio de dolor abdominal intenso generalizado y disminución de los movimientos fetales. En la

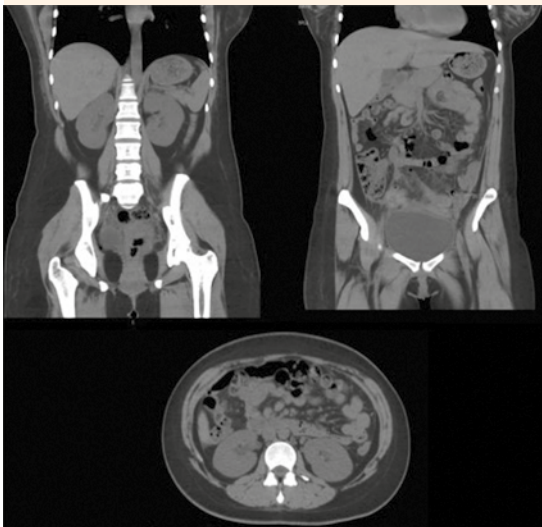
valoración se encontró al feto muerto y anemia grado III, con hemoglobina de 7.9, motivo por el que se envió al Hospital Regional de Alta Especialidad de la Mujer. Ahí se recibió con tensión arterial de 96-53 mmHg, frecuencia cardíaca 143 lpm, dolor abdominal intenso, datos clínicos de irritación peritoneal, choque hipovolémico grado IV. En la exploración física se percibió con: palidez de tegumentos, hipotensión, taquicárdica, abdomen globoso, a tensión, hipersensibilidad, dolor intenso a la palpación superficial, con resistencia muscular, fondo uterino no delimitable, al tacto vaginal con cuello posterior, cerrado, sin sangrado transvaginal. La ecografía del área de labor mostró un feto libre, sin movimientos, sin frecuencia cardíaca y con líquido libre. Ante ese estado hemodinámico y el cuadro clínico se decidió practicarle una laparotomía exploradora de urgencia. Se encontró un feto libre, muerto, en la cavidad abdominal, con hemoperitoneo de 1300 cc. El útero con malformación mülleriana sugerente de útero didelfo, con ruptura uterina en el fondo de la cavidad derecha, con un plastrón en torno de la ruptura. Además, datos de acretismo placentario. Ante esas condiciones, se decidió la histerectomía obstétrica, que transcurrió sin complicaciones. En la exploración abdominal se visualizó una tumoración adherida al peritoneo parietal, sugerente de riñón ectópico (**Figura 1**), con sangrado de 2000 cc, que se clasificó como hemorragia obstétrica masiva e inestabilidad hemodinámica que ameritó 24 horas de estancia en la unidad de cuidados intensivos.

Se le transfundieron: 3 paquetes globulares y 1 plasma fresco congelado con hemoglobina de control de 8.90. La TAC transoperatoria abdominopélvica reportó: hígado, vesícula biliar, bazo, páncreas, bazo y riñones normales, con un tumor adherido al peritoneo parietal, sugerente de riñón ectópico. **Figuras 2 y 3**

Ante la evolución favorable del puerperio y la mejoría clínica la paciente se dio de alta del

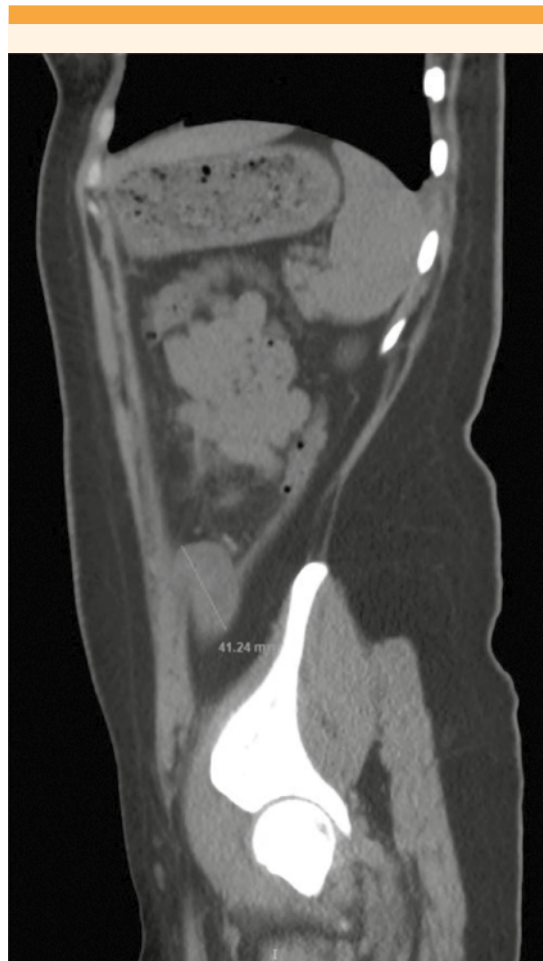

**Figura 1.** Tumor adherido al peritoneo parietal sugente de riñón ectópico.



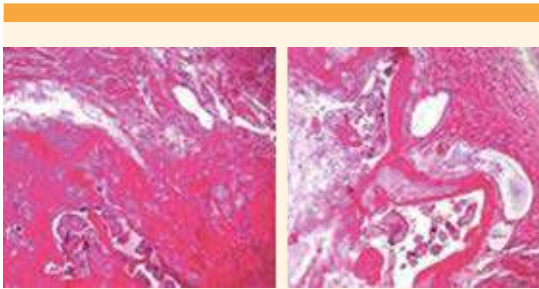
**Figura 2.** TAC abdomino-pélvica con reporte de: hígado, vesícula biliar, bazo, páncreas, bazo y riñones normales.

hospital dos semanas después de su ingreso. El reporte de patología fue: útero didelfo, con lecho placentario de inserción alta en el fondo



**Figura 3.** Tumor adherido al peritoneo parietal sugente de riñón ectópico.

uterino, con vellosidades coriales isquémicas de trofoblasto adulto debidamente diferenciado, con penetración al miometrio (acretismo placentario) y zona de ruptura uterina asociada, miometrio adyacente con zonas de hemorragia. El endometrio se advirtió con amnios de extensa decidualización asociada con la gestación. El tejido de la placenta era congestivo, con características del tercer trimestre, con zonas de hemorragia. El cordón con dos arterias y una vena. **Figura 4**



**Figura 4.** Vellosidades coriales avasculares de trofoblasto adulto bien diferenciado, con nudos de células sincitiales con penetración al miometrio, mezcladas con material de fibrina.

## DISCUSIÓN

La anomalía mülleriana afecta a alrededor del 4.5% de las mujeres, consecuencia de una detención en el desarrollo de los conductos durante la embriogénesis, dependiente de tres fases: organogénesis, fusión y resorción del tabique uterino.<sup>2,1,10</sup> El útero didelfo se origina cuando los conductos paramesonéfricos no logran fusionarse lo que provoca la duplicación de las estructuras reproductivas limitada al útero y al cuello de éste. La American Society Reproductive Medicine clasifica las anomalías en seis tipos; la más frecuente es el útero unicorne entre el 75 y 90%, que corresponde al tipo II, seguida del útero didelfo en el 5 al 11% y es tipo III.<sup>4,11</sup>

El 31% de los casos se asocian con anomalías renales; entre las más frecuentes están la agenesia renal unilateral (12.2%) seguida de riñón pélvico ipsilateral.<sup>11,12</sup>

Las lesiones histopatológicas incluyen: hemorragia retroplacentaria, perivascularitis crónica, necrosis fibrinoide y persistencia del trofoblasto endovascular intramural en el tercer trimestre.<sup>13</sup>

El 25% de las mujeres con malformaciones müllerianas tiene una incidencia relativamente

alta de complicaciones obstétricas: abortos, desprendimiento de placenta, parto pretérmino, retención placentaria, distocia de presentación, ruptura uterina y óbito.<sup>2</sup> Todo lo anterior debido a altas tasas de incompetencia cervical, reducción y deformidad de la cavidad uterina que ocasionan una vascularización deficiente del tejido conectivo septal que, a su vez, es causa de placentación anómala: acretismo placentario con una incidencia de 1 caso por cada 7000 embarazos,<sup>9</sup> porque el endometrio, escasamente transformado, hace que predominen los defectos de anidación e implantación, lo que da lugar a una placentación subóptima y, por lo tanto, alteración en el desarrollo fetal y perinatal.<sup>14</sup>

La rotura uterina asociada con malformaciones mülleriana es poco común y puede llegar a ser grave y causar la muerte de la madre y del feto; por lo general ocurre a partir del segundo trimestre. La atención prenatal con enfoque de riesgo es importante en este grupo de pacientes porque contribuye a asegurar mejores desenlaces para la madre y el recién nacido.

Gran parte de las malformaciones son asintomáticas. El principal problema es su diagnóstico temprano porque suelen pasar inadvertidas en un alto porcentaje de pacientes en quienes se detectan, como hallazgo durante los procedimientos diagnósticos por infertilidad.<sup>12</sup> El diagnóstico temprano disminuye la incidencia de complicaciones obstétricas, el ultrasonido 3D tiene una precisión diagnóstica del 97.6%, con sensibilidad del 98.3% y especificidad del 99.4%. Por su parte, la resonancia magnética reporta una exactitud en el diagnóstico muy elevada al valorar el contorno interno y externo de la anatomía uterina en múltiples planos, por lo que se consideran los métodos de elección no invasivos.<sup>12,15</sup> El útero didelfo no se trata en la actualidad, en caso de ser necesario se puede practicar una metroplastia de Strassman.<sup>1,10</sup>





## CONCLUSIÓN

En el embarazo, las malformaciones müllerianas son causa de complicaciones obstétricas graves, entre ellas la ruptura uterina. El diagnóstico oportuno denota la importancia de la prevención y control prenatal de alto riesgo en este grupo de pacientes. La paciente del caso logró el embarazo a término. En el primer trimestre la malformación trascurrió inadvertida pero con la complicación de la ruptura uterina. En la mayoría de pacientes con malformación mülleriana esta anomalía, con dolor abdominal a partir del segundo trimestre, debe considerarse ruptura uterina, como diagnóstico diferencial.

## REFERENCIAS

1. Theodoridis TD, Pappas PD, Grimbizis GF. Surgical management of congenital uterine anomalies (including indications and surgical techniques). *Best Pract Res Clin Obstet Gynaecol* 2019; 59: 66-76. <http://dx.doi.org/10.1016/j.bpobgyn.2019.02.006>
2. Naeh A, Sigal E, Barda S, Hallak M, et al. La asociación entre las anomalías uterinas congénitas y los resultados perinatales: ¿importa el tipo de defecto? *J Matern Fetal Neonatal Med* 2021; 1-6. <http://dx.doi.org/10.1080/14767058.2021.1949446>
3. Passos I de MPE, Britto RL. Diagnóstico y tratamiento de las malformaciones müllerianas. *Taiwan J Obstet Gynecol* 2020; 59 (2): 183-8. <http://dx.doi.org/10.1016/j.tjog.2020.01.003>
4. Pfeifer SM, Attaran M, Goldstein J, Lindheim SR, et al. Clasificación de anomalías müllerianas ASRM 2021. *Fertil Steril* 2021; 116 (5): 1238-52. <http://dx.doi.org/10.1016/j.fertnstert.2021.09.025>
5. O'Flynn O'Brien KL, Bhatia V, Homafar M, Gong YY, et al. The prevalence of Müllerian anomalies in women with a diagnosed renal anomaly. *J Pediatr Adolesc Gynecol* 2021; 34 (2): 154-60. <http://dx.doi.org/10.1016/j.jpag.2020.11.015>
6. Conde-Gutiérrez YS, Cruz-López N, Jiménez-Ibáñez LC. Útero didelfo como causa de ruptura uterina espontánea. Reporte de un caso. *Ginecol Obstet Méx* 2020; 88 (6): 407-11. <https://doi.org/10.24245/gom.v88i6.3705>
7. Carbonnel M, Pirtea P, de Ziegler D, Ayoubi JM. Uterine factors in recurrent pregnancy losses. *Fertil Steril* 2021; 115 (3): 538-45. <http://dx.doi.org/10.1016/j.fertnstert.2020.12.003>
8. Velandia-Avendaño MC, Sepúlveda-Agudelo J. Revisión de la clasificación y diagnóstico de malformaciones müllerianas. *Rev Médica UIS* 2018; 31 (2): 57-63. <http://dx.doi.org/10.18273/revmed.v31n2-2018007>
9. Vilanova-Blanes E, Oltra-Escoda MF, Rodríguez-Ingelmo JM. Rotura uterina por placenta percreta. Un caso clínico en útero bicorne unicollis. *Prog Obstet Ginecol* 2008; 51 (8): 492-6. [http://dx.doi.org/10.1016/s0304-5013\(08\)72320-3](http://dx.doi.org/10.1016/s0304-5013(08)72320-3)
10. Jáuregui-Meléndrez RA. Estado actual de la clasificación, diagnóstico y tratamiento de las malformaciones müllerianas. *Ginecol Obstet Mex* 2013; 81: 34-46.
11. Rodríguez-Garnica MD, Fernández-Muñoz L, Oñate-Tejada S, García-Pineda V, et al. Rotura de cuerno uterino rudimentario en gestación de 22 semanas. A propósito de un caso y revisión de la literatura. *Prog Obstet Ginecol* 2014; 57 (5): 216-9. <http://dx.doi.org/10.1016/j.pog.2013.11.008>
12. Jayaprakasan K, Ojha K. Diagnosis of congenital uterine abnormalities: Practical considerations. *J Clin Med* 2022; 11 (5): 1251. <http://dx.doi.org/10.3390/jcm11051251>
13. Dekalo A, Feldstein O, Tal D, Friedman M, et al. The association of placental histopathological lesions and adverse obstetric outcomes in patients with Müllerian anomalies. *Placenta* 2022; 122: 23-8. <http://dx.doi.org/10.1016/j.placenta.2022.03.123>
14. Cahen-Peretz A, Walfisch A, Friger M, Sheiner E. Maternal müllerian anomalies and future health of the offspring. *Eur J Obstet Gynecol Reprod Biol*.2017; 212: 20-4. <http://dx.doi.org/10.1016/j.ejogrb.2017.02.010>
15. Aguilar-Gallardo C, García-Herrero S, Vicente-Medrano J, Melo MAB. Pronóstico reproductivo de las malformaciones müllerianas. *Prog obstet ginecol*. 2008; 51 (12): 72136. [http://dx.doi.org/10.1016/s0304-5013\(08\)76314-3](http://dx.doi.org/10.1016/s0304-5013(08)76314-3)